

Primer Pelvik Kistik Ekinokokkoz

Primary Pelvic Cystic Echinococcosis

İsmail Yaman¹, Ümit İnceboz², Tonay İnceboz³, Bahar Keyik⁴, Engin Uzgören⁵

¹Balıkesir Üniversitesi Tıp Fakültesi, Genel Cerrahi Anabilim Dalı, Balıkesir, Türkiye

²İrenbe Kadın Doğum Çocuk ve Tüp Bebek Merkezi, İzmir, Türkiye

³Dokuz Eylül Üniversitesi Tıp Fakültesi, Tıbbi Parazitoloji Anabilim Dalı, İzmir, Türkiye

⁴Balıkesir Üniversitesi Tıp Fakültesi, Radyoloji Anabilim Dalı, Balıkesir, Türkiye

⁵Uzgören Tıbbi Patoloji Laboratuvarı, Balıkesir, Türkiye

ÖZET

Echinococcus granulosus'un neden olduğu kistik ekinokokkoz hastalığı endemik bölgelerde halen önemli bir sağlık sorunu teşkil etmektedir. Kistik ekikokkoz, en sık karaciğer ve akciğerlere olmak üzere vücutta çeşitli organ veya bölgelerde bulunabilmektedir. Pelvik tutulum bildirilmiş olmakla birlikte genellikle başka bir organdan sekonder olarak geliştiği saptanmaktadır, izole pelvik tutulum oldukça enderdir. Bu olgu sunumunda, pelvik kitle ön tanısı ile başvuran ve operasyon ve sonrasında izole pelvik kistik ekinokokkoz saptanan olguyu sunmayı ve pelvik kitlelerin ayırıcı tanısında da kistik ekinokokkozun hatırlanması üzerine dikkati çekmeyi amaçladık. (*Türkiye Parazitol Derg* 2015; 39: 167-70)

Anahtar Sözcükler: Primer pelvik, kistik ekinokokkoz, *Echinococcus granulosus*

Geliş Tarihi: 22.03.2014

Kabul Tarihi: 07.09.2014

ABSTRACT

Cystic echinococcosis caused by *Echinococcus granulosus* is still an important health problem in endemic areas. Cystic echinococcosis may involve different organs or areas with the most common sites being the liver and the lungs. Pelvic involvement has previously been reported and was mainly accepted as secondary to cystic echinococcosis in other organs, isolated pelvic involvement is very rare. In this case report, we aimed to present the case with pelvic cystic mass that was finally diagnosed with isolated pelvic cystic echinococcosis in and after the operation, and we would like to draw attention to include "cystic echinococcosis" in the differential diagnosis of pelvic masses. (*Türkiye Parazitol Derg* 2015; 39: 167-70)

Keywords: Primary pelvic, cystic echinococcosis, *Echinococcus granulosus*

Received: 22.03.2014

Accepted: 07.09.2014

Bu çalışma 18. Ulusal Parazitoloji Kongresi'nde sunulmuştur, 29 Eylül - 05 Ekim 2013, Denizli, Türkiye.

This study was presented in the 18th National Parasitology Congress, 29 September - 05 October 2013, Denizli, Turkey.

Yazışma Adresi / Address for Correspondence: Dr. Tonay İnceboz, Dokuz Eylül Üniversitesi Tıp Fakültesi, Tıbbi Parazitoloji Anabilim Dalı, İzmir, Türkiye. Tel: +90 232 412 45 45 E-posta: tonay.inceboz@deu.edu.tr

DOI: 10.5152/tpd.2015.3623

©Telif hakkı 2015 Türkiye Parazitoloji Derneği - Makale metnine www.tparazitolderg.org web sayfasından ulaşılabilir.

©Copyright 2015 Turkish Society for Parasitology - Available online at www.tparazitolderg.org

GİRİŞ

Echinococcus granulosus'ün yaptığı köpeklerden insanlara bulaşan hastalığa Kistik ekinokokkoz (KE) denir. KE; Orta Doğu, Güney Amerika, Doğu Afrika ve Akdeniz Ülkelerinde endemik olarak görülür (1-3). Modern seyahat anlayışı ve göçmenlik nedeniyle endemik olmayan ülkelerde de görülebilir (1,4). Ülkemizde KE yaygınlığı 6,3/100,000 olarak bildirilmektedir (3).

Echinococcus granulosus'ün erişkin formları köpeklerin ince bağırsaklarında yaşar. Erişkin formlar tarafından oluşturulan yumurtalar köpek dışkı ile atıldıktan sonra, kontamine gıdalarla insanlara ağız yoluyla bulaşır. Yumurtalar insan vücudunda mideye açıldıktan sonra kan yoluyla bütün organlarda kistik yapılar oluşturur. *Echinococcus granulosus*'ün en sık yerleştiği organlar karaciğer (%50-93) ve akciğerdir (%8,5-43) (1-7).

Pelvik KE'un endemik ülkelerde dahi nadir görüldüğü ve insidansının %0,20-2,25 olduğu bildirilmektedir (1, 2, 4, 8, 9). Bu tür KE çoğunlukla başka bir odaktan yayılımla sekonder olarak gelişmektedir. Primer pelvik KE ise çok daha nadir görülmektedir (2, 6, 9). Görüntüleme yöntemleri ve serolojik testler tanıya yardımcı olabilir (10). Fakat tüm bunlara rağmen ender olması ve semptomların belirsizliğinden dolayı tanı zordur (4, 8). Bu durum tanıya gecikmeye ve birçok potansiyel komplikasyona neden olabilir (10).

Bu bildiriye sağ over kisti ön tanısıyla hastanemize başvuran olguda saptadığımız, tüm pelvisi dolduran, dev primer pelvik KE'li olgu sunulmaktadır.

OLGU SUNUMU

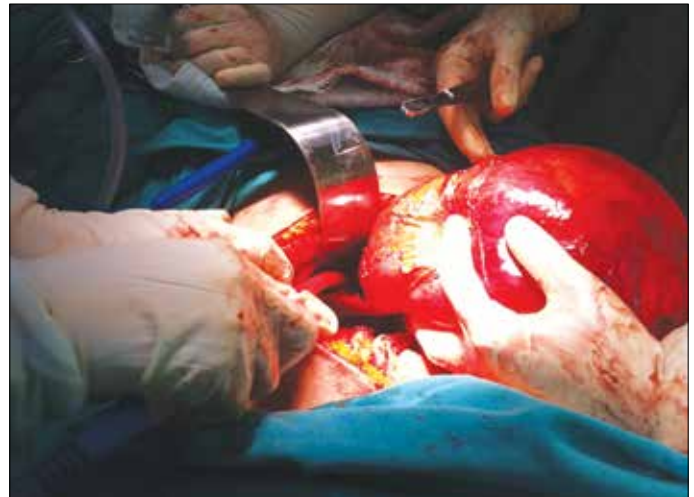
Elli yaşında kadın hastanın sağ kasık ağrısı nedeniyle yapılan tetkiklerinde sağ overde kist saptanıp takibe alınmış, takiplerinde kistin büyüme göstermesi üzerine hastanemiz Kadın Hastalıkları ve Doğum Polikliniğine sevk edilmiştir. Öz geçmişinde tüberküloz dışında önemli bir hastalık belirtmemektedir, geçirilmiş ameliyatı yoktur. Olgunun yapılan jinekolojik muayenesinde pelvisin tamamını dolduran, umblikusa kadar uzanan, kısmen yumuşak kıvamlı, düzgün sınırlı, fluktuasyon veren, ağrısız kitle olduğu saptanmıştır. Transvajinal ve transabdominal ultrasonografisinde (US) uterus serviks hizasında 2 cm çapında myom ve normal bir sol adneks izlenmiştir. Sağ adneksiyal alanda, umblikusa doğru uzanan 180x160x91 mm boyutlarda, multiloküler görünümde, içindeki sıvı görüntüsünün yer yer yoğun olduğu kistik kitle saptanmıştır (Resim 1). Yaş ve kitle büyüklüğü nedeniyle ayırıcı tanıya yönelik araştırmaya alınmıştır. Karın US'de karaciğer dahil olağan olarak izlenmiştir. Tüm karın bilgisayarlı tomografisinde (BT) supravazikal seviyeden başlayıp pelvisi doldurarak umblikus düzeyine kadar yükselen 19,5x17x 8,5 cm boyutlarında, ince cidarlı, solid mural komponent, septasyon veya kalsifikasyon izlenmeyen, jinekolojik tümöral oluşum lehine düşünülen kistik kitle lezyonu saptandı. Karnın diğer bölümlerinde kistik veya solid başka bir lezyon bulunmadı. Tümör belirteçleri normal sınırlarda idi. Bu bulgular eşliğinde hastayla görüşülerek sağ adneksiyal kitle nedeniyle eksplorasyon kararı alındı. Hastadan onam alınmıştır.

Ameliyatta karın, median inferior kesi ile açıldı, eksplorasyonda pelvisi tamamen dolduran posteriyorda bağırsaklara, anterior

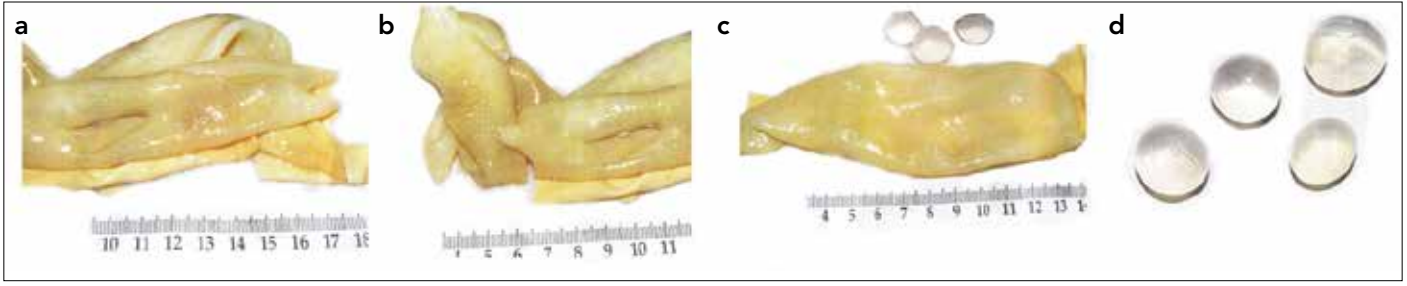
mesaneye yapışıklığı olan 21x20 cm'lik düzgün sınırlı kistik yapı izlendi (Resim 1). Eksplorasyonun devamında karın içerisinde başkaca patoloji saptanmadı. Yapışıklıklar künt ve keskin diseksiyonlarla ayrıştırılarak ve kistik kitle açılmaksızın total olarak çıkarıldı. Frozen incelemesine gönderilen kitlenin sonucu KE olarak bildirildi. KE daha önceden yerleşim yeri etken olabileceği düşünülmeyen ve serolojik incelemeler rutin olarak hastanemizde henüz uygulanmadığı için, daha sonra hastane dışında serolojik inceleme gönderildi ve sonucu negatif olarak değerlendirildi. Uterusta serviks hizasında myom mevcut olduğu, adnekslerin ise normal olduğu gözlemlendi. Hastada operasyon öncesinde konuşulduğu üzere total abdominal histerektomi ve bilateral salpingooferektomi işlemi de uygulandı. Karın içi serum fizyolojik ile yıkandı ve douglaşa bir adet dren yerleştirilerek ameliyat sonlandırıldı. Olgunun nihai patoloji raporunda makroskopik bakıda 21x20x12 cm boyutlarında, yüzeyi parlak, seroza damarları belirgin, ince duvarlı kistik doku örneği, kesitlerde kaya suyu, büyüğü 1,4 cm çapında kız vezikülleri, KE kutikulası ve 0,1-0,3 cm kalınlığında yalancı kist duvarı izlendi (Resim 2). Mikroskopik bakısında kesitlerde lameller yapıda amorf boyanmış KE kutikula yapısı içeren yalancı kist duvarı görüldü. Kist sıvısı ve germinatif membrandan alınan örneklerin incelenmesi sonucunda etkenin *Echinococcus granulosus* olduğu saptandı. Ameliyat sonrası dönemde sorun yaşanmayan hastada postoperatif 1. günde dren çekilerek, postoperatif 3. günde, 15 mg/kg/gün albendazol (günlük ilaç dozu 12 saat aryla alınacak ve 3 hafta ilaç-1 hafta ara periyodları şeklinde toplam 3 kür olacak şekilde) başlanarak taburcu edildi. Ameliyat sonrası 2. ve 4. ayda kontrol edilen hastanın sorunsuz seyrettiği izlendi.

TARTIŞMA

Ekinokokkal kistler pelviste nadiren bulunur ve insidansı %0,20-2,25 arasındadır (1, 2, 4, 8). Olgular genellikle karaciğer KE'in rüptürüne sekonderdir (1, 7, 8, 10). Diğer karın içi organlarda KE yokken pelviste izole primer KE nadiren gelişebilir ve literatürde az sayıda primer pelvik KE olgusu bildirilmiştir (1, 4, 11-13). Bu olgular hidatik embriyonun hematogen ya da lenfojen yolla pelvise ulaşmasıyla oluşabilir (4, 10). Pelvik KE'ların %80'inden fazla-



Resim 1. Kistik ekinokokkoz. Laparotomi sırasında sağ adneksiyal alan peritonunda, ince cidarlı, translüsent kistik yapının total eksizyonu



Resim 2. a-d. Kistik ekinokokkoz makroskobik görünümlü (a, b), alt kısımda kız veziküller (c, d)

sında etkilenen bölgenin başta over sonra uterus olmak üzere genital traktta olduğu ve bunun genital organların çok vaskülarize olmasından kaynaklanıyor olabileceği belirtilmiştir (1, 4, 7, 8). Bununla birlikte kist falop tüplerinde, mesane anterior yüzünde veya broad ligamentinde de lokalize olabilir (8). Safioleas ve ark. (13), pelviste mesaneye bitişik izole bir hidatik kist bildirmiştir. Hastamızda genital traktan kaynaklanmayan, posteriorda bağırsaklara, anteriorda mesaneye yapışıklığı olan 21x20 cm'lik dev primer pelvik KE mevcuttur.

Pelvik KE diğer lokalizasyonlarda olduğu gibi yavaş ve asemptomatik olarak genişler (6, 8). Semptomlar spesifik değildir (3, 8, 10). Temel semptom pelvik ağrıdır. Çevre organlara basıyla ilişkili semptomlar, menstrüel düzensizlik ve infertilite de görülebilir (1, 3, 4, 6, 8, 14). Fizik muayenede spesifik bulgular yoktur, pelvik kitle saptanabilir (4). Ayırıcı tanıda over kisti, mezenterik kist, gastrointestinal duplikasyon kisti, kistadenom ve lenfanjiom akılda tutulmalıdır (14). Kistler bazen spontan olarak rüptüre olabilirler ve bu durumda ciddi anafilaktik reaksiyon gelişebilir (9, 10). Hastamızda sağ kasık ağrısı dışında semptom yoktur. Fizik muayenede pelvisin tamamını dolduran, umblikusa kadar uzanan, kısmen yumuşak kıvamlı, düzgün sınırlı, fluktuasyon veren kitle mevcuttur.

Pelvik KE'in nadir görülmesi ve semptomların belirsiz olmasından dolayı tanısı zordur (4, 8). Özellikle ülkemiz gibi endemik bölgelerde pelvik kitlelerin ayırıcı tanısında düşünülmesi çok önemlidir (1, 6, 7). Görüntüleme yöntemleri ile hastalığa özgü bazı belirleyici özellikler saptanabilir (3). Düşük maliyetli, kolay ulaşılabilir olması nedeniyle ilk görüntüleme yöntemi olarak karın US tercih edilmektedir (3, 4, 10, 14). Gharbi sınıflamasına göre Tip II ve III kistler belirgin olmasına rağmen, Tip I kistler pür kistik ve uniloküler olarak görülür, over kaynaklı olduğunda hidrosalpinks veya overdeki diğer tip kistlerle karışabilir (4, 8). Tüm karın US çekilecek diğer odaklar araştırılmalı ve pelvik kistin primer mi, sekonder mi olduğu aydınlatılmalıdır (8). BT kistin morfolojisi, olası cerrahi komplikasyonlar hakkında daha net bilgiler sağlayabilir, kalsifikasyon ve kız kistleri göstermede daha başarılıdır (2, 4, 10, 14). Özellikle karaciğer dışı hastalığın ayırıcı tanısında US'den üstündür (2, 6). Manyetik rezonans görüntüleme özellikle cerrahi sonrası kalıntı lezyonlar ve nüksler açısından BT'ye göre bazı avantajlar sağlayabilir (8). Toraks radyografileri eş zamanlı akciğer KE'i varlığını aydınlatılabilir ve akciğerde KE mevcutsa rüptür riskinden dolayı, pelvik kistten önce bu kistin tedavisine öncelik verilebilir (4). Görüntüleme yöntemlerine ilave olarak serolojik yöntemlerden de yararlanılmasının uygun olduğu ve IHA, ELISA, indirekt floresan antikor ve Western Blot yöntemlerinin kullanılabilmesi

bildirilmektedir (3). KE'da IHA ve ELISA'nın sensitivitesi genel olarak %85-97 olarak bildirilmekle birlikte pelvik KE'da bu testlerin sıklıkla yanlış negatif çıkabileceği ve negatif olmasının hastalığı ekarte ettirmeyeceği bildirilmektedir (4, 6, 9, 14). KE'nin ektokist tabakasının kalın olması, kalın müsin aspire edilebilmesi, kötü sellülarite ve karın içi yayılım riski nedeniyle ince iğne aspirasyon biyopsisi nadiren kullanılmaktadır (7). Tüm çabalara rağmen bir kısmında tanı sadece cerrahi eksplorasyon ve histolojik muayene ile konulabilmektedir (2). Hastamızda ameliyat öncesi dönemde gerekli tüm görüntüleme ve laboratuvar yöntemleri kullanılmasına rağmen tanı ancak eksplorasyon ve histopatolojik muayene ile konulabilmektedir. KE serolojisi de ameliyat sonrası negatif olarak sonuçlanması, metastesodun uzun süre önce canlılığını yitirdiğini göstermektedir.

Bu kistlerdeki rüptür, hemoraji veya torsiyon gibi komplikasyon risklerindeki yükseklikler nedeniyle tanı ve takip süreci fazla uzatılmamalıdır (2). Tek küratif tedavi metodu cerrahidir ve Tip V hastalık ve multipl milimetrik kistlerin bulunduğu yaygın hastalığın dışında tümünde uygulanmalıdır (4). Rüptür riskinden dolayı klasik olarak orta hat insizyon ile yapılan kontrollü açık cerrahinin seçilmesi önerilmektedir (2, 4, 8, 14). Kistin rüptürünü engellediği ve küratif tedavi sağladığı için total kistektomi seçilmesi gereken tedavi yöntemidir (4, 10). Fakat derin yerleşimli, intraperitoneal organ veya büyük damarlara bitişik, çevre adezyonları olan olgularda parsiyel kistektomi tavsiye edilmektedir (4, 10, 15). Son yıllarda PAIR (puncture, aspiration, injection, re-aspiration) tekniği tanıdan emin olunan durumlarda, Tip I, Tip II, kompleks yerleşimi olmayan KE'lerin tedavisinde yaygın olarak kullanılmaktadır (9). Hastamızda ameliyat öncesi dönemde tanıdan emin olunamadığı için PAIR yöntemi düşünülmemiştir. Eksplorasyon orta hat insizyonla yapılmış ve yapışıklıklara rağmen total kistektomi gerçekleştirilebilmiştir.

Kist canlılığını, kist duvarındaki gerilimi, anafilaksi riskini ve nüksü azaltabilmek için ameliyat öncesi ve sonrası dönemde albendazol veya mebendazol kullanılması önerilmektedir (10, 11, 15). Mebendazol veya albendazol kullanımıyla nüks riskinin %80'den %10'a gerilediği ve albendazolün *Echinococcus granulosus* için en efektif medikal tedavi ajanı olduğu bildirilmektedir (2, 9). Ameliyat esnasında kisti açmadan önce kız vezikülleri öldürmek, yayılım ve anafilaktik reaksiyonu önlemek ve nüks riskini azaltabilmek için hipertonic salin, povidon-iyodin veya %0,5 gümüş nitrat gibi skolosidal ajanların kullanılması önerilmektedir (8, 11, 14). Hem ameliyat sahası skolosidal ajan emdirilmiş kompreslerle korunmalı, hem de kist kavitesi skolosidal ajanla irriga edilmelidir (3, 4, 14). Postop takipte klinik muayene, karın USG ve serolojik

testler temeldir (4). Nüks oranının hastalığın yaygınlığı ve tedavi yöntemine bağılı olarak %2-20 arasında değıştiğı bildirilmektedir (4, 11). Hastamıza ameliyat öncesi dönemde tanı konulamadığından albendazol tedavisi ancak ameliyat sonrası dönemde başlanılabilmektedir. Yine bu nedenle ameliyat esnasında skolosidal ajanla çevre dokunun korunması ve kist içinin irriğe edilmesi işlemleri yapılamamıştır. Hasta ameliyat sonrası ikinci ayında ve sorunsuz seyretmektedir.

SONUÇ

Sonuç olarak primer pelvik KE çok nadir görülmesine rağmen, özellikle endemik bölgelerde yaşayan ya da bu bölgelere seyahat edenlerde, pelvik kitlelerin ayırıcı tanısında göz önünde bulundurulmalıdır. Primer pelvik KE'nin ameliyat öncesi dönemde tanısı zordur. Serolojik yöntemlerin yalnızca negatif olabileceğı, tüm görüntüleme ve laboratuvar yöntemlerine rağmen ameliyat öncesi dönemde tanı konulamayabileceğı, tedavide total kistektominin tercih edilmesi gerektiğı akıldta tutulmalıdır.

Hasta Onamı: Yazılı hasta onamı hastadan alınmıştır.

Hakem Değerlendirmesi: Dış Bağımsız.

Yazar Katkıları: Fikir - İ.Y.; Tasarım - T.İ.; Denetleme - Ü.İ.; Kaynaklar - T.İ.; Veri Toplanması ve/veya işleme - İ.Y., Ü.İ.; Analiz ve/veya Yorum - B.K., E.U., T.İ., Ü.İ.; Literatür taraması - İ.Y., T.İ., Ü.İ.; Yazıyı Yazan - T.İ., Ü.İ.; Eleştirel İnceleme - T.İ., Ü.İ.

Çıkar Çatışması: Yazarlar çıkar çatışması bildirmemişlerdir.

Finansal Destek: Yazarlar bu çalışma için finansal destek almadıklarını beyan etmişlerdir.

Informed Consent: Written informed consent was obtained from the patient.

Peer-review: Externally peer-reviewed.

Author Contributions: Concept - İ.Y.; Design - T.İ.; Supervision - Ü.İ.; Funding - T.İ.; Data Collection and/or Processing - İ.Y., Ü.İ.; Analysis and/or Interpretation - B.K., E.U., T.İ., Ü.İ.; Literature Review - İ.Y., T.İ., Ü.İ.; Writer - T.İ., Ü.İ.; Critical Review - T.İ., Ü.İ.

Conflict of Interest: No conflict of interest was declared by the authors.

Financial Disclosure: The authors declared that this study has received no financial support.

KAYNAKLAR

1. Tampakoudis P, Assimakopoulos E, Zafrakas M, Tzeveleki P, Kostopoulou E, Bontis J. Pelvic Echinococcus mimicking multicystic ovary. *Ultrasound Obstet Gynecol* 2003; 22: 196-8. [CrossRef]
2. Güngör T, Altinkaya SÖ, Sirvan L, Lafuente RA, Ceylaner S. Coexistence of borderline ovarian epithelial tumor, primary pelvic hydatid cyst, and lymphoepithelioma-like gastric carcinoma. *TJOG* 2011; 50: 201-4.
3. Doğan K, Kaya C, Karaman Ü, Kalaycı MU, Baytekin HF. Nadir bir olgu: Tuboovaryan apseye neden olan hidatik kist. *Mikrobiyol Bul* 2013; 47: 356-61. [CrossRef]
4. Chelli D, Methni A, Gatri C, Boudaya F, Affes M, Chenoufi MB. Pelvic hydatid (echinococcal) disease. *IJGO* 2010; 109: 45-8. [CrossRef]
5. Yaman İ, Derici H, Kara C. Primary giant hydatid cyst of the diaphragm: a case report. *Turk J Gastroenterol.* 2011; 22: 564-5.
6. Sharma A, Sengupta P, Mondal S, Raychaudhuri G. Hydatid cyst of ovary mimicking ovarian neoplasm with its imprint cytology. *Am J Case Rep*, 2012; 13: 276-8. [CrossRef]
7. Singh P, Mushtaq D, Verma N, Mahajan NC. Pelvic hydatidosis mimicking a malignant multicystic ovarian tumor. *Korean J Parasitol* 2010; 48: 263-5. [CrossRef]
8. Benkaddour YA, Mansouri MZ, Rabbani K, Jalal H, Aboufah A, Abbassi H. Primary pelvic hydatid cyst an unusual cause of cystic adnexal image (mass). *AJRH* 2011; 15: 165-8.
9. Senarriaga Ruiz de la Illa N, Loizaga Iriarte A, Iriarte Soldevilla I, Lacasa Viscasillas I, Unda Urzaiz M. Pelvic hydatid disease as an example of pelvic masses of uncertain aetiology. *Actas Urol Esp* 2009; 33: 1129-32.
10. Parray FQ, Wani SN, Bazaz S, Khan SU, Malik NS. Primary pelvic hydatid cyst: A case report. *Case Rep Surg* 2011; 2011: 809387. [CrossRef]
11. Gorad K, Rayate N, Oswal K, Krishna A, Deshmukh A, Rajmanickam S, et al. Laparoscopic removal of pelvic hydatid cysts in young female: A case report. *Minimally Invasive Surg* 2011; 2011: 346828. [CrossRef]
12. Terek MC, Ayan C, Ulukus M, Zekioglu O, Özkinay E, Erhan Y. Primary pelvic hydatid cyst. *Arch Gynecol Obstet* 2000; 264: 93-6. [CrossRef]
13. Safioleas M, Stamatakis M, Zervas A, Agapitos E. Solitary hydatid cyst in the pelvis: a case report. *Int Urol Nephrol* 2006; 38: 491-2. [CrossRef]
14. Sable S, Mehta J, Yadav S, Jategaokar P, Haldar PJ. Primary omental hydatid cyst: A rare entity. *Case Rep Surg* 2012; 2012: 654282. [CrossRef]
15. Majbar MA, Souadka A, Sabbah F, Raiss M, Hrorra A, Ahallat M. Peritoneal echinococcosis: Anatomoclinical features and surgical treatment. *World J Surg* 2012; 36: 1030-5. [CrossRef]

Reproduced with permission of the copyright owner. Further reproduction prohibited without permission.