

Kolon Benign Anastomoz Darlığında Endoskopik Balon Dilatasyon

Endoscopic Dilatation of Benign Colonic Anastomotic Stricture

İSMAİL YAMAN, HAYRULLAH DERİCİ
Balıkesir Üniversitesi Tıp Fakültesi, Genel Cerrahi Anabilim Dalı, Balıkesir

ÖZET

Kolorektal cerrahi sonrası en sık görülen komplikasyonlardan birisi benign anastomoz darlıklarıdır. Kolorektal anastomozların %5-22'sinde gelişebilir. Günümüzde benign anastomoz darlıklarının tedavisinde ilk seçenek endoskopik girişimlerdir. Bu çalışmada ileri derecede anastomoz darlığı gelişmesine rağmen nonspesifik semptomları olan ve endoskopik balon dilatasyon uygulanan bir hastanın sunulması amaçlandı. Kırk dört yaşında kadın hasta karın ağrısı ve kilo kaybı şikayetleriyle başvurdu. Özgeçmişinde dev villöz adenom nedeniyle geçirilmiş segmenter transvers kolon rezeksiyonu mevcuttu. Kolonoskopisinde hepatic fleksurada lümeni tama yakın tıkayan darlık mevcuttu. Hastada darlık kolonu tama yakın tıkanmasına rağmen endoskopik balon dilatasyon başarıyla uygulanabildi. Kolorektal darlıkların tedavisinde endoskopik balon dilatasyonu 1985'ten beri kullanılmaktadır. Minimal

ABSTRACT

One of the most frequent complications of colo rectal surgery are benign anastomotic strictures. They may occur with a frequency of 5-22%. Endoscopic interventions have become the preferred first-intention treatment for postoperative large bowel strictures. In this study, a case of severe anastomotic stricture of the colon with nonspecific symptoms which endoscopic balloon dilatation was performed is presented. A 44-year old female patient presented with abdominal pain and loss of weight. She had undergone segmental resection of the transverse colon due to giant villous adenoma. Colonoscopy showed anastomotic stricture at the hepatic flexura. Although anastomosis site was nearly total obstructed, endoscopic balloon dilatation could be performed. Endoscopic balloon dilatation has been used since 1985 for treatment in colorectal strictures. It is minimally invazivdir, başarı oranı yüksektir, güvenle,

Başvuru Tarihi: 12.06.2010, Kabul Tarihi: 13.09.2010

Dr. İsmail Yaman
Atatürk Mah. Bandırma Cad., Çantalı Apt.
No:47/6 Balıkesir
Tel: 0505.5407054, 0266.6121454
e-mail: ismailyaman35@gmail.com

Kolon Rektum Hast Derg 2010;20:134-138

direkt görüş altında yapılabilir, tekrarlanabilir ve hastanede yatış gerektirmez.

Anahtar Kelimeler: Kolorektal cerrahi, Anastomoz darlığı, Balon dilatasyon.

invasive, has high success rate, can be performed safely under visual control, it can be performed repeatedly, and hospitalization is not necessary.

Key words: Colorectal surgery, Anostomotic stricture, Balloon dilatation.

Giriş

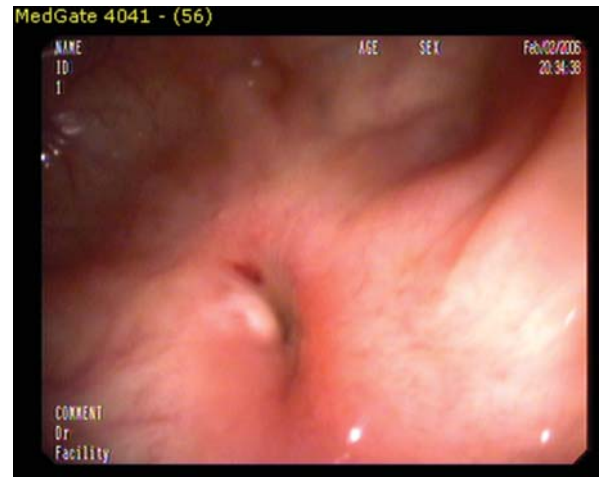Anastomozdan kolonoskopun geçirilememesi, kolonoskop geçirilebilse dahi hastada tıkanma semptomları ve radyolojik bulguların olması anastomoz darlığı olarak tanımlanır.^{1,2} Benign anastomoz darlıkları (BAD), kaçak ve fistül ile birlikte kolorektal cerrahi sonrası en sık görülen komplikasyonlardan birisidir ve kolorektal anastomozların %5-22'sinde gelişebilir.¹⁻⁵ Kolorektal cerrahi sonrası gelişen BAD'ında tedavi konservatif yöntemlerden cerrahi rezeksiyona kadar değişkenlik göstermektedir.¹ Geçmişte BAD gelişen ve medikal tedaviye yanıt vermeyen hastaların tümüne cerrahi tedavi uygulanmaktaydı.⁴ Günümüzde BAD'ında ilk seçenek endoskopik olarak; balon dilatasyon, insizyon veya YAG lazerle birlikte balon dilatasyon ve genişleyebilen metalik stent (GMS) gibi konservatif yöntemlerdir.³ Çünkü bu hastalarda medikal tedavinin yararı kısıtlı, cerrahi tedavi ise majör bir girişimken endoskopik balon dilatasyon gibi konservatif yöntemler güvenli, yeterli ve gereğinde tekrar edilebilir tedavi sağlamaktadır.⁶⁻⁸ Cerrahi tedavi ise ancak bu yöntemlerle giderilemeyen BAD'ında veya bu yöntemler esnasında meydana gelen komplikasyonları gidermek için uygulanmaktadır.⁹

Bu çalışmada segmenter transvers kolon rezeksiyonu sonrası ileri derecede anastomoz darlığı gelişmesine rağmen nonspesifik semptomları olan ve başarıyla endoskopik balon dilatasyon uygulanan bir hastanın sunulması amaçlandı.

Olgu

Kırk dört yaşında kadın hasta son üç aydır var olan hazımsızlık, karın ağrısı ve kilo kaybı (son üç ayda beş kg) şikayetleriyle başvurdu. Özgeçmişinde yedi ay önce transvers kolonda altı cm'lik adenomatöz polip nedeniyle laparoskopik segmenter transvers kolon rezeksiyonu uygulandığı, postoperatif komplikasyon gelişmediği,

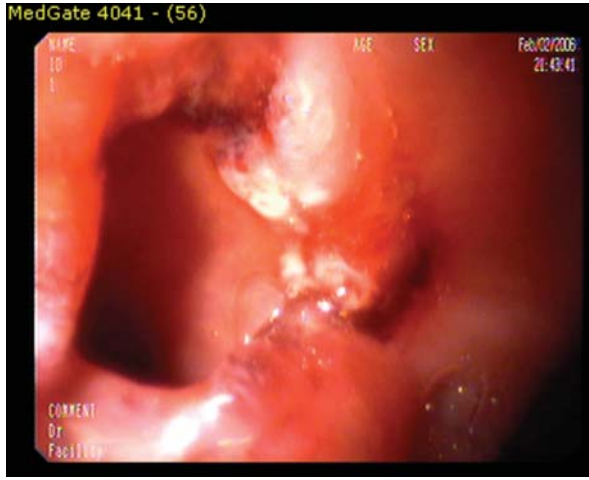
postoperatif yedinci günde taburcu edildiği ve patoloji sonucunun tubülovillöz adenom olarak rapor edildiği saptandı. Muayenesinde göbeği soldan dönen dokuz cm'lik median kesisi mevcuttu. Barsak sesleri sağ alt kadranda minimal artmıştı. Polikliniğimize başvurusundan 15 gün önce dış merkezde yapılan tüm karın bilgisayarlı tomografisinde transvers kolonda beş cm'lik segmentte duvar kalınlaşması, kolonoskopisinde ise transvers kolonda lümeni tama yakın tıkayan darlık mevcuttu. Hastayla görüşülerek yeni bir kolonoskopi ve gereğinde aynı seansta dilatasyon yapılmasına karar verildi. Dört mg midazolam ve 40 mg petidin HCL ile sedoanaljezi uygulanarak yapılan kolonoskopisinde hepatic fleksura yerleşiminde eski anastomoz yeri olarak düşünülen, kolonoskopun geçişine izin vermeyen, yaklaşık iki mm'lik lümeneye sahip, üzerinde granülasyon dokusu mevcut olan çepeçevre darlık mevcuttu (Resim 1).



Resim 1. Anastomotik darlık.

Darlık olan bölgeden çepeçevre biyopsiler alındıktan sonra endoskopik balon dilatasyon yapılmasına karar verildi. 80 mm uzunluk, 18 mm çapa ulaşabilen balon dilatör endoskopun çalışma kanalından girilerek darlık

bölgesine ilerletildi. Darlık hepatic fleksura yerleşimli olduğundan balon dilatörün tümü darlıktan geçirilemeyerek, proksimale sadece 6-7 mm'lik kısmı ilerletilebildi. Bunun üzerine balon dilatör çalışma kanalından çıkarıldı ve çalışma kanalından yumuşak, 0.035 inch kalınlığında bir kılavuz tel ilerletilerek darlıktan geçirildi. Balon dilatör içerisindeki 0.035 inch kalınlığındaki sert kılavuz tel çıkarıldı ve balon dilatör endoskopun çalışma kanalındaki yumuşak kılavuz tel üzerinden endoskopiyle direkt görüş altında ilerletilerek darlık bölgesinden geçirildi. Balon dört atm. basınçla şişirilip iki dakika beklendi ve aynı işlem iki defa uygulandı. Darlığın yaklaşık 20 mm'e kadar genişlediği görüldü (Resim 2).



Resim 2. Anastomotik darlığa balon dilatasyonu uygulanması sonrası görünüm.

Kolonoskopiyle darlık bölgesinden rahatlıkla geçilip çekuma kadar ilerlendi. Dilatasyon sonrası değerlendirmede darlık yaklaşık 3 mm uzunluğunda idi, proksimalinde sıvama tarzında sıvı gayta bulaşı mevcuttu. İşlem sonrası şikayetleri olmayan hasta aynı gün taburcu edildi. Hastanın patoloji sonucu inflamasyon dokusu olarak rapor edildi. Üç ay sonraki kontrol kolonoskopik incelemesi normaldi ve anastomoz yerinden kolonoskop rahat geçirilebildi.

Tartışma

Kolorektal cerrahi sonrası BAD gelişmesi hasta ve cerrah için çözümü zor bir komplikasyondur.¹⁰ Genellikle iskemi, kaçak, inflamasyon veya anastomoz hattından kanamaya sekonder olarak gelişir. BAD sıklıkla

postoperatif ilk dört ay içerisinde görülür.^{9,11} Kolostomi açılması BAD riskini arttırmaz fakat var olan bir darlığı şiddetlendirebilir. Çünkü anastomozdan gayta geçmesi fizyolojik kalibrasyonun devamında önemlidir.⁹ Pietropaolo ve ark.⁸ stapler kullanımıyla birlikte anastomoz darlıklarında artış olduğunu bildirmektedirken, Delaunay ve ark.⁹ kolorektal cerrahide 25 veya 28 mm gibi dar çaplı amviller kullanılmamışsa stapler ile anastomoz yapılmasının strüktür riskini arttırmayacağını bildirmektedir. Hastamız laparoskopik segmenter transvers kolon rezeksiyonu sonrası postoperatif yedinci ayda idi. Anastomoz elle yapılmıştı ve postoperatif dönemde fistül veya kaçak gibi BAD riskini arttıracak bir komplikasyon gelişmemiştir.

BAD'nın bir kısmı barsak tıkanıklığı bulguları nedeniyle yapılan tetkikler esnasında saptanırken, bir kısmı kolonoskopik taramalarda tesadüfen tanı alır. Delaunay ve ark.⁹ çalışmasında hastaların %78'i, Placer ve ark.¹ çalışmasında %57.7'si semptomatiktir. BAD'nın ortalama çapını Ambrosetti ve ark.¹² 7 mm, Solt ve ark.⁷ 7.2 mm olarak bildirmektedirler. Hastamızın kolonoskopisinde darlık çapı iki mm olmasına rağmen hastada dispepsi ve karın ağrısı dışında karında şişlik, kusma, kabızlık, ince volümlü dışkılama gibi barsak tıkanıklığını düşündürecek şikayetler mevcut değildi. Bunu hastanın bilinçli olarak sulu gıdalarla az ve sık beslenmesine, darlığın kolonun kısmen proksimal kısmı olan hepatic fleksurada yerleşmiş olmasına ve membranöz tipte kısa segment olmasına bağlıyoruz.

Kolorektal anastomozların %5-22'sinde BAD gelişebilir.^{4,5} Fakat erken dönemde kolonoskopik tarama programlarının uygulandığı yayınlarda bu oran %80'i bulmaktadır ve bunların çoğu asemptomatiktir.⁹ Bu nedenle kolonoskopi esnasında her dar görülen anastomozda müdahale etmek gereksizdir. Çünkü cerrahiden sonraki altı ay ile bir yıl arasında darlıkların çoğu kendiliğinden geriler.⁹ Tedavi hasta semptomatikse veya kolostomisi olan hastalarda kolostomi kapatılmadan önce saptanmışsa veya kolonoskop darlığı geçemiyorsa uygulanmalıdır.⁹ Hastamızdaki BAD kolonoskopun geçişine izin vermeyecek derecede dardı ve hastamızda karın ağrısı, dispepsi, kilo kaybı gibi nonspesifik şikayetler mevcuttu.

Kolorektal cerrahi sonrası gelişen BAD'ında tedavi konservatif yöntemlerden cerrahi rezeksiyona kadar değişkenlik göstermektedir.¹ Tedavideki başarı standart

13 mm'lik kolonoskopun geçişi ve semptomların düzelmesiyle değerlendirilir.¹³ Bu hastalarda öncelikle maligniteyi ekarte edebilmek için darlık alanından biyopsiler alınmalıdır.^{3,14} Rektal tuşe ile ulaşılabilecek ve dijital dilatasyon uygulanabilecek kadar aşağı yerleşimli BAD dışındakilerde ilk tedavi seçeneği endoskopik dilatasyon (buji veya balon dilatasyon) olmalıdır.^{8-10,13} Bundan yanıt alınmazsa endoskopik insizyonla birlikte dilatasyon veya GMS, bu uygulamalardan da yanıt alınmazsa cerrahi tedavi uygulanmalıdır.⁹ Kolorektal darlıkların tedavisinde EBD 1985'ten beri kullanılmaktadır.⁷ EBD minimal invazivdir, başarı oranı yüksektir, güvenle, direkt görüş altında yapılabilir, tekrarlanabilir ve hastanede yatış gerektirmez.² EBD tedavisinin başarı oranı %69–97.6, perforasyon oranı %0–3.8 olarak bildirilmektedir (Tablo 1).^{1,7-10,12,13} Başarı ve perforasyon oranları darlığın tipine, uzunluğuna, lokalizasyonuna ve darlık üzerinde ülser bulunmasına bağlı olarak değişebilir.^{9,11,15} Darlığın boyu bir cm'den uzun ve çapı beş mm'den dar ise genellikle cerrahi tedavinin gerekebileceği bildirilmektedir.¹¹ EBD'nin anastomoz kaçağı sonrasında gelişen BAD'nda oluşan kalın granülasyon dokusunu ekspanse etmede yetersiz olduğu bildirilmektedir.² Hastamızda darlık iki mm çapında ve 3 mm uzunluğundaydı. Hepatik fleksura yerleşimli olduğundan kıvrımlı bir yapıdaydı ve bu nedenle balon dilatör içerisindeki sert kılavuz tel ile birlikte darlıktan geçirilemedi. Perforasyon riskini arttırmamak için öncelikle darlıktan yumuşak bir kılavuz tel geçirildi ve balon dilatör bu kılavuz tel üzerinden ilerletilerek darlıktan geçirildi. Hastamızda balon

şişirmeye başlandığında balonun proksimale veya distale kaçmadığı mesafe ayarlandığı anda darlık proksimalinde balonun 2-3 cm'lik kısmı direk görüş altındaydı. Bu durum bize darlığın kısa segment olduğunu ve balon dilatasyon uygulamasına iyi yanıt verebileceğini düşündürdü ve işlem sorunsuz uygulanabildi. EBD tedavisi uygulanan hastaların ancak %30-40'ında bir seansın yeterli olduğu, her hasta için ortalama 2.4 seans gerekli olduğu bildirilmektedir.^{6,9} Truong ve ark.¹⁶ elektroinsizyonun anastomoz hattında kalınlaşmış olan kollagen fibrillerin bütünlüğünü bozarak EBD esnasında meydana gelebilecek beklenmedik perforasyonları azaltabileceğini bildirmişlerdir. Ayrıca bu yöntemle takip eden dilatasyonlar kolaylaşmış, darlıkların tekrar etme riski azalabilir.² Elektroinsizyon yerine Yağ lazer de kullanılabilir.⁹ Fakat genel kanı elektroinsizyon, Yağ lazer veya GMS gibi uygulamaların dilatasyon tedavisine yanıt vermeyen hastalarda ikincil uygulamalar olarak saklanmasıdır.^{5,9} Hastamızda bir seans EBD uygulandı ve 3 aylık takipleri sorunsuz seyretmektedir. Sonuç olarak kolorektal cerrahi sonrası BAD gelişmesi oldukça sık görülebilen bir komplikasyondur ve kolorektal cerrahi geçiren hastalarda nonspesifik semptomlarda bile akılda tutulmalıdır. BAD'nın balonla dilatasyonu hızlı, minimal invaziv, başarı oranı yüksek, tekrarlanabilir ve düşük komplikasyonlu bir uygulamadır ve BAD'nda ilk seçenek tedavi olabilir. Bu şekilde dilatasyon başarısız olursa YAG lazer veya elektroinsizyon eşliğinde dilatasyon veya GMS cerrahiye alternatif olarak kullanılabilir.

Tablo 1. BAD'larında tanı süresi, başarı ve komplikasyon oranları.

Çalışma	Hasta sayısı	Ortalama dilatasyon sayısı	Başarı oranı (%)	Perforasyon (%)	Ameliyattan tanıya kadar geçen süre
Placer ve ark. ¹	26	2.0	88.50	3.80	6 ay
Araujo ve ark. ¹⁰	24	2.3	91.70	0.00	Bilgi yok
Ambrosetti ve ark. ¹²	12	1.4	100.00	0.00	6 ay
Di Giorgio ve ark. ¹³	30	2.1	100.00	0.00	Bilgi yok
Pietro Paolo ve ark. ⁸	42	Bilgi yok	97.60	0.00	Bilgi yok
Delaunay ve ark. ⁹	27	1.9	81.50	3.70	3 ay

Kaynaklar

1. Placer C, Urdapilleta G, Markinez I, *et al.* Benign anastomotic strictures after oncologic rectal cancer surgery. Results of treatment with hydrostatic dilation. *Cir Esp* 2010; 87:239-43.
2. Kan H, Furukawa K, Suzuki H, *et al.* An improvement in the quality of life after performing endoscopic balloon dilation for postoperative anastomotic stricture of the rectum. *J Nippon Med Sch* 2007;74:418-23.
3. Donatelli G, Ceci V, Cereatti F, *et al.* Minimally invasive treatment of benign complete stenosis of colorectal anastomosis. *Endoscopy* 2008;40:263-64.
4. Werre A, Mulder C, Heteren C, Bilgen ES. Dilation of benign strictures following low anterior resection using Savary-Gilliard bougies. *Endoscopy* 2000;32:385-88.
5. Mukai M, Kishima K, Iizuka S, *et al.* Endoscopic hook knife cutting before balloon dilatation of a severe anastomotic stricture after rectal cancer resection. *Endoscopy* 2009;41:193-94.
6. Giorgio P, Luca L, Rivellini G, *et al.* Endoscopic dilation of benign colorectal anastomotic stricture after low anterior resection: A prospective comparison study of two balloon types. *Gastrointest Endosc* 2004;60:347-50.
7. Solt J, Hertelendi A, Szilagyi K. Balloon catheter dilatation of lower gastrointestinal tract stenoses: long-term results. *Orv Hetil* 2002;143:1835-40.
8. Pietropaolo V, Masoni L, Ferrara M, Montori A. Endoscopic dilation of colonic postoperative strictures. *Surg Endosc* 1990;4:26-30.
9. Delaunay K, Barthelemy C, Dumas O, *et al.* Endoscopic therapy of benign colonic post-operative strictures: report on 27 cases. *Gastroenterol Clin Biol* 2003;27:610-13.
10. Araujo SE, Costa AF. Efficacy and safety of endoscopic balloon dilation of benign anastomotic strictures after oncologic anterior rectal resection: report on 24 cases. *Surg Laparosc Endosc Percutan Tech* 2008;18:565-68.
11. Hirono S, Ueno M, Takifuji K *et al.* Successful interventional dilatation of a complicated stricture of the anastomotic colon: report of a case. *Int Surg* 2007;92:311-13.
12. Ambrosetti P, Francis K, Peyer R, Frossard JL. Colorectal anastomotic stenosis after elective laparoscopic sigmoidectomy for diverticular disease: a prospective evaluation of 68 patients. *Dis Colon Rectum* 2008;51:1345-49.
13. Giorgio P, Luca L, Rivellini G, *et al.* Endoscopic dilation of benign colorectal anastomotic stricture after low anterior resection: A prospective comparison study of two balloon types. *Gastrointest Endosc* 2004;60:347-50.
14. Forshaw MJ, Maphosa G, Sankararajah D, *et al.* Endoscopic alternatives in managing anastomotic strictures of the colon and rectum. *Tech Coloproctol* 2006;10:21-27.
15. Hoffmann JC, Heller F, Faiss S *et al.* Through the endoscope balloon dilation of ileocolonic strictures: prognostic factors, complications, and effectiveness. *Int J Colorectal Dis* 2008;23:689-96.
16. Truong S, Willis S, Schumpelick V. Endoscopic therapy of benign anastomotic strictures of the colorectum by electroincision and balloon dilatation. *Endoscopy* 1997;29:845-49.