

Bir Koyun İşletmesinde Görülen Anomali Vakalarının Değerlendirilmesi**

Cafer Tayer İŞLER^{1*}, Muhammed Enes ALTUĞ¹, Ramazan GÖNENCİ¹, İsmail AYTEKİN²

¹Mustafa Kemal Üniversitesi, Veteriner Fakültesi, Cerrahi Anabilim Dalı, Hatay, Türkiye.

²Balıkesir Üniversitesi, Veteriner Fakültesi, İç Hastalıkları Anabilim Dalı, Balıkesir, Türkiye.

Geliş Tarihi: 15.03.2016

Kabul Tarihi: 01.04.2016

Özet: Anomali vakalarının insidansına yönelik çalışmalar sığırlar üzerinde yoğunlaştığı, küçük ruminantlara yönelik çalışmaların ise ihmal edildiği gözlemlendi. Bu çalışmada 109 akkaraman koyun ve 10 adet sakız koçundan oluşan ve ikiz gebeliğin yaygın olduğu bir koyun işletmesinde görülen anomali olguları değerlendirildi. Sonuç olarak; bir koyun işletmesinde karşılaşılan anomali olguları, düşük ve gebe kalamamaya bağlı olarak yaklaşık %25 oranında önemli bir kayıp oluşturdu.

Anahtar Kelimeler: Anomali, koyun

The Evaluation of Anomalie Cases Encountered in a Sheep Business

Abstract: Studies related to the incidence of anomalie cases have been done mostly on cattle, but investigations on small ruminants have been remained secondary or neglected. In this study, consisting of 109 akkaraman sheep and 10 sakız ram, anomaly cases in a sheep business observed commonly twin pregnancy were evaluated. In conclusion, the encountered anomalies in a sheep business have caused an important loss approximately at a rate of 25% in the sheep business depending on abortus and infertility, and reporting of this information has been thought to be useful.

Keywords: Anomalie, sheep

Giriş

Malformasyonlar bireysel bir faktör ile ortaya çıkan, bir organda ya da vücudun bir kısmında görülen morfolojik yapı bozukluğudur (Aksoy ve ark., 2006). Genetik ve büyük kongenital anomaliler fetal ve neonatal ölümlerin başlıca nedenidir (Aydın ve Özdemir, 2004). Kongenital anomalilerde otopsi bulguları takınacak tavır ve nüks riskini ortaya koymak önemlidir (Aksoy ve ark., 2006; Harper ve ark., 1990). Kongenital anomalilere ait istatistiksel veriler çalışmanın prospektif ya da retrospektif yapılmasına, farklı veya ayrıntılı tanı yöntemlerine, araştırma ekibinin deneyimine ve araştırma tekniklerine bağlı olarak farklılık gösterir (Hiagra ve ark., 1989; Wauda, 2000). Anomalilere bazı ırklarda daha sık rastlanılır (Aksoy ve ark., 2006). İkizlik anomalilerinin çok düşük oranlarda olduğu, hayvanlardan en sık olarak ineklerde, daha az olarak koyun, domuz, köpek ve kedide rastlanılır (Aydın ve Özdemir, 2004). Dengesiz ve kalitesiz besi, gebelik döneminde kullanılan ilaçlar, hormonal düzensizlikler, travmatik etkiler, yüksek ateşle seyreden enfeksiyonlar başlıca sebepleridir (Belge ve ark., 2000; Hiagra ve ark., 1989). Bu çalışmada tabii aşım ve melezleme yapılan bir koyun işletmesinde bir doğum sezonunda görülen anomali olguları değerlendirilerek küçükbaş hayvanlarda anomali olgularına dikkat çekmek amaçlandı.

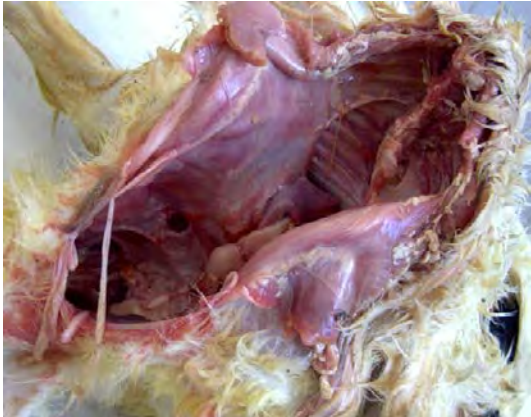
Olguların Tanımı

Mengen ilçesi Kıyaslar köyünde 109 akkaraman koyun ve 10 adet sakız koçundan oluşan bir sürüde bir doğum sezonunda beş adet kuzuda anomaliye rastlanıldı. Aldığı kredi ile koyunculığa başlayan yetiştirici koyunlara flushing uyguladı ve tabii aşım ile melezleme yaparak süt ve yavru verimini arttırmak istedi. İşletmedeki 98 koyunun gebe olduğu belirlendi, bunlardan yedi koyun abort yaptı, 81'i normal doğum, 10 tanesinde ise güç doğumla karşılaşıldı. Bir sezonda 173 adet kuzu doğdu.

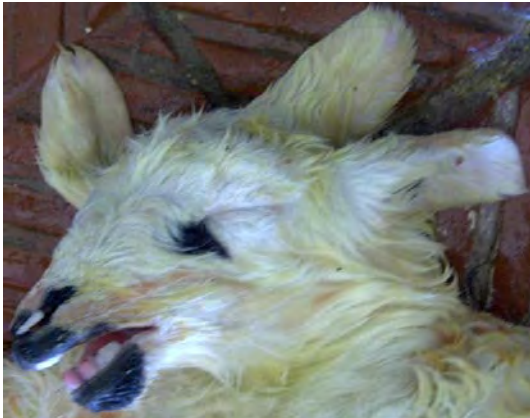Güç doğum gösteren on koyundan altısında yetiştirici kuzuları çekerek aldı, dört koyunda ise veteriner hekime müracaat etti. Yavrular bir koyunda sezaryen ile üç olguda ise çekilerek alındı. Sezaryende bir batında iki anomali vakalı doğum oldu. Birinde ikiz gebelik anomalisi (cephalothoracophagus) (Şekil 1) tespit edildi. Yapışık ikiz yavruların erkek cinsiyete sahip olduğu, bacakların sekiz tane olduğu, sırt, bel, sağrı, göğüs ve karın duvarının şekillendiği gözlemlendi. Karın duvarı açıldığında mezenteriyum, bağ ve ligamentlerin bulunduğu ancak sindirim sisteminin şekillenmediği, solunum ve üriner sistemin teşekkül ettiği görüldü. Bu koyunun diğer yavrusunun dişi olduğu, üç kulaklılık (polyotie) (Şekil 2) ve palatoshcsis, çene çarpıklığı, dişlerin diş eti ile kapalı olduğu saptandı. Üçüncü kulağın rudimenter olduğu, aksesör olan bu kulağa ait bir işitme yolu bulunmadığı, sekonder özellikteki bu kulağın os frontale üzerinde ve normal iki kulağın

dışında olduğu gözlemlendi. Bu yavrular sezaryenle ölü olarak alındı. Bu koyunun öksürük nedeni ile uzun süre birkaç çeşit antibiyotik kullandığı bilgisine ulaşıldı. Diğer kuzuların muayenesinde ise üç klinik vaka tespit edildi. Dişi cinsiyete sahip iki kuzuda arka bacak deformitesi (arka bacak bouleture) tespiti yapılmış, bu kuzuların yere düz basmadığı, arka tırnakların arkaya doğru büküldüğü ve eklem yüzü ile yere bastığı görüldü (Şekil 3). Olgulara PVC destekli bandaj, selenyum, A-D₃-E vitamini uygulandı, vitamin ve mineral takviyesi önerildi.

Diğer vakada kongenital atresia penis et preputia teşhis edildi (Şekil 4). İdrar şikâyeti dile getirilen kuzuda prepisyumun ve penisin şekillenmediği, preputial bölge ile skrotumun kranialinde bir fissuranın varlığı ve ureterin skrotumun önündeki yarıktan sonlandığı ve idrarı buradan yaptığı saptandı. Bu vakada herhangi bir işlem yapılmadı. Yeni doğan 173 adet kuzudan beş tanesinde anomali tespit edildi ve sürüde anomali oranı %2.89 olarak gerçekleşti. Beş anomali vakasının üçü dişi, ikisi erkek cinsiyetli olduğu kayıtlara alındı. Gebe kalmayan ve abort yapanlarda bu anomali vakalarına eklenildiğinde sürüdeki kayıp ciddi boyutlara ulaştı.



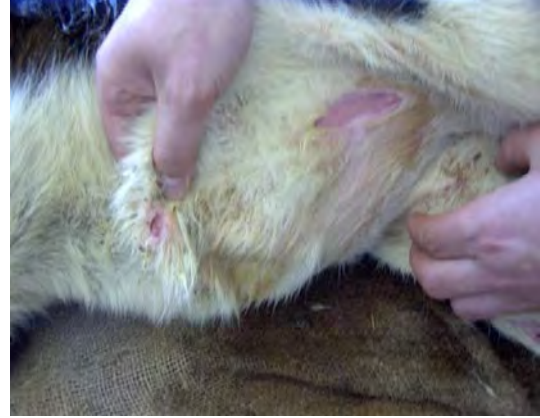Şekil 1. Cephalthoracophagus'lu kuzuda göğüs boşluğunun görünümü.



Şekil 2. Kuzuda üç kulak.



Şekil 3. Kuzularda arka bacak deformitesi.



Şekil 4. Bir kuzuda atresia preputia.

Tartışma ve Sonuç

Hastalıkların tanı ve tedavisine yönelik gelişmeler ile perinatal ve neonatal ölümlerde azalma görülürken, tek bir malformasyon, multiple anomalilerden daha sık görülür (Bahr ve ark., 2003; Manson ve ark., 2003; Wauda, 2000). Çalışmadaki işletmede anomali görülme oranı %2.89 tespit edilse de 109 koyundan 81 tanesinin sağlıklı doğum yapması, 28 tanesinin çeşitli sebeplerle üretimde aksamaya yol açması ve toplamda %24.77'lik bir kayıp ortaya çıkarması, ikizlik ve multiple anomalilerin erken tanısında ultrasonografi ve benzeri modern tanı yöntemlerinin koyunculuk işletmelerinde teşvik edilerek yaygınlaştırılması daha sonra karşılaşılabilecek komplikasyonların azaltılması açısından önem arz etmektedir.

Koyunlarda yapışık ikizlik anomalileri oldukça az, rastlanılanlar ise daha çok kraniofasial bölgededir (Mazullo ve ark., 2003; Özyayın ve ark., 1996). Yetiştiricilerin eğitim düzeyi, ilgisizliği, münferit gibi görülen bu durumlara karşı duyarsız davranarak bildirmedikleri için araştırmacıların bu kanaatte olduğu, gerçek istatistikî veriler toplanabilse vaka sayılarının daha fazla çıkacağı düşünüldü. Doku muayenesinde histomorfolojik

olarak farklılık bulunmadığı bildirilen iki başlı kuzuya diprosopus tetraophtalmus denir (Dennis, 1993). Dennis (1993) takibe aldığı koyunlardan 3 yılda 27 kuzuda embriyonik duplikasyonlara rastlandığını ve bu durumun perinatal kuzu ölümlerini artırdığını belirtir. Aynı çalışmada, yapışık ikizlere %77 oranı ile en fazla merinos ırkı koyunlarda rastlandığı söylenir (Dennis, 1993). Bazı araştırmacılar diprosopus, duplication, torakoventropagus, cyclopia, polymelia, schistosoma reflexum gibi anomalilere rastladıklarını ve en fazla atresia ani'nin görüldüğünü bildirmişlerdir (Altuğ ve ark., 2005; Bahr ve ark., 2003; Can ve ark., 2001; Loğman ve ark., 2009). Flushing uygulanan ve ikiz gebelik oranı yüksek ırklar iyi irdelendiğinde yapışık ikizlik anomalisi dahil birçok anomali olgusuna rastlanabileceği düşünüldü.

Cephalothoracopagus x kromozom inaktivasyonu ile eş zamanlı olarak blastogenesiste oluştuğu bildirilmektedir (Altuğ ve ark., 2005). Yapışık ve eksik organlı doğan kuzuda embriyonel gelişimdeki bir aksama sonucu şekillendiği açık olup araştırmacılarla aynı sonuca varıldı. Genital anomaliler içinde kriptorşidizm, skrotum yokluğu bildirilmiş (Can ve ark., 2001) ancak penis yokluğundan söz edilmemiştir. Beşeri ve veteriner alanında atresia peni et preputia olgularına pek rastlanılmaması, mevcut olguda saptanan penis yokluğunun bilimsel verilerle kaynak oluşturması açısından önemli bulundu.

Fötal anomalili yavrular ya doğmadan önce veya doğumdan kısa bir süre sonra ölür ve genelde güç doğuma yol açarak annenin hayatı için tehlike oluşturur (Aksoy ve ark., 2006; Özaydın ve ark., 1996). Bir koyunda sezaryen ile ikizlik anomalili ikiz yavrular alındı, bunun haricindeki üç yavru yaşamına devam etti. Buna rağmen anomalilerin ve annelerinin hayati risklerinin normalden yüksek olduğu, doğru ve erken müdahale ile bu riskin minimuma indiği gözlemlendi, ekonomik hayvan yetiştiriciliğinin sağlıklı dışardan süt almak yanında sıhhatli yavru elde etmekle mümkündür. Bunun yolu: bilimsel metotlardan, aydınlatılmış yetiştiriciden, ekonomik kayıplara yol açan durumların iyi bir etüt edilmesinden geçtiği kanaatine ulaşıldı.

Sonuç olarak; ikiz gebeliğin yaygın olduğu bir koyun işletmesinde karşılaşılan anomali olguları, düşük ve gebe kalamamaya bağlı olarak %25 oranında ciddi bir kayıp oluşturması konuyu önemli hale getirmiş ve yayınlanması faydalı bulunmuştur.

Kaynaklar

- Aksoy Ö, Kılıç E, Öztürk S, Özaydın İ, Kurt B, Baran V, 2006: Buzağı, Kuzu ve Oğlaklarda Karşılaşılan Doğmasal Anomaliler: 1996-2005 (262 Olgu). *Kafkas Üni. Vet. Fak. Derg*, 12, 2, 147-154.
- Altuğ ME, Gönenci R, Ateşoğlu EÖ, 2005: Bir Buzağıda Rastlanılan Paraziter Torakoventropagus İkizlik Ve Konjenital Malformasyonlar. *Turkish Journal of Veterinary Surgery*, 11, 41-43.
- Aydın M, Özdemir D, 2004: Kuzuda Rastlanılan monocephalien olgusu. *F.Ü. Sağlık Bilimleri Dergisi*. 18, 2, 123-126.
- Bahr C, Kuiper H, Distl O, 2003: Bilateral Anophthalmia Associated With Further Anomalies of the Head in German Holstein Claves. *Dtsch Tierarztl Wochenschr*. 110, 11, 454-456.
- Belge A, Gönenci R, Biricik HS, Ormancı S, 2000: Buzağılarda Doğmasal Anomali Olguları. *Y.Y.Ü. Vet. Fak. Der*, 11, 2, 23-26.
- Can D, Öztürk B, Genel F, Oral R, Atlıhan F, 2001: Penis Yokluğu ile Birlikte Robert-SC Fokomeli Sendromu Olgusu. *Ç.Ü. Tıp Fak. Derg*. 26, 45-48.
- Dennis SM, 1993: Congenital Defect of Sheep. *Vet. Clin.North America*. 9, 1, 203-204.
- Harper P, Plant JW, Unger DB, 1990: Congenital Biliary Atresia and Jaundice in Lambs and Calves. *Aust. Vet. J*. 67, 1, 18-22.
- Hiagra T, Abe M, Twasa K, Takehana K, Tefsuka M, 1989: Seven-Legged Calf-dipygus With an Extra Foreleg at the Pelvic Region. *Nippon Juigaku Zosshi*. 51, 5, 1011-1015.
- Manson CS, Buxton D, Gartside JF, 2003: Congenital Ocular Abnormalities in Calves Associated With Maternal Hypovitaminosis A. *Vet. Rec*. 153, 7, 213-214.
- Mazullo G, Germana A, Devico G, Germana G, 2003: Diprosopiasis in a Lamb. Case Report. *Anat. Hist. Embriyol*. 3281, 60-62.
- Loğman A, Karasu A, Gençcelep M, Bakır B, Alkan İ, 2009: Ruminantlarda Kongenital Anorektal Anomali Olgularının Değerlendirilmesi. *Y.Y.Ü. Vet. Fak. Derg*. 20, 1, 31-36.
- Özaydın İ, Okumuş Z, Baran V, Kılıç E, 1996: Meningoselli bir Morkaraman Kuzuda Kranioplasti. *Kafkas Ü. Vet. Fak.Derg*. 2, 1, 103-109.
- Wauda W, 2000: Dramatic Increase of Congenital Defects in Claves. *Tijdschr Dreergeneesked*, 125, 22, 680-681.

**Bu çalışma XII. Ulusal Veteriner Cerrahi Kongresinde Poster olarak sunulmuştur.

*Yazışma Adresi: Cafer Tayer İŞLER
Mustafa Kemal Üniversitesi, Veteriner Fakültesi,
Cerrahi Anabilim Dalı, Hatay, Türkiye.
e-mail: cafer_isler@hotmail.com