

## Apendikte Tenya enfestasyonu: olgu sunumu\*

Eren Altun<sup>1</sup>, Meltem Azatçam<sup>2</sup>, Mustafa Tekin<sup>2</sup>, Veli Avcı<sup>3</sup>

<sup>1</sup>Balıkesir Üniversitesi, Tıbbi Patoloji Anabilim Dalı, Balıkesir

<sup>2</sup>Bingöl Kadın Doğum ve Çocuk Hastalıkları Hastanesi, Tıbbi Patoloji Laboratuvarı, Bingöl

<sup>2</sup>T.C. Sağlık Bakanlığı, Solhan Devlet Hastanesi, Genel Cerrahi Kliniği, Bingöl

<sup>3</sup>Bingöl Kadın Doğum ve Çocuk Hastalıkları Hastanesi, Çocuk Cerrahisi Kliniği, Bingöl

## Özet

Taenia saginata, taeniazise sebep olan zoonotik bir parazittir. Apendisitlerin etiolojisinde parazitik enfeksiyonlar nadiren izlenir. Biz, bir haftadır karın ağrısı olan 29 yaşında erkek hasta olgusunu sunduk. Olguya apandisit tanısı kondu ve apendektomi yapıldı. Patolojik incelemesinde apendiks lümeninde Taenia saginata yumurtaları izlendi.

**Anahtar Kelimeler:** Taenia saginata, apandisitler, taeniazis

## Abstract

Taenia saginata is a zoonotic parasite causing taeniasis. Parasitic infection is a very rare etiology of appendicitis. We present the case of a 29 year old male who presented with abdominal pain for one week. He was diagnosed with having appendicitis and an appendectomy was performed. Pathology of the appendix showed Taenia saginata eggs in the lumen.

**Key words:** Taenia saginata, appendicitis, taeniasis

## Genel Tıp Derg 2016;26(3):98-99

Alınan: 08.10.2015 / 07.01.2016 / Yayınlanma: 30.09.2016

Yazışma adresi: Dr. Eren Altun, Balıkesir Üniversitesi, Tıbbi Patoloji Anabilim Dalı, Balıkesir

E-posta: erenaltun@hotmail.com

## Giriş

Apendisitler akut karın ağrısının en sık nedenidir ve gastrointestinal cerrahide en sık acil operasyon nedenlerindedir (1, 2). Yaşam boyu erkeklerdeki insidansı %8,6, kadınlardaki ise %6,7'dir. Akut apandisit etiolojisinde hem enfeksiyonlar, hem de enfeksiyon dışı nedenler yer alır (2). Sağ alt kadranda gelişebilecek birçok olay, akut apandisit kliniğine benzeyen bir tablo oluşturabilir. Parazitler, apendikte akut bir inflamasyona yol açmadan lümeni tıkayarak akut apandisit kliniğini taklit edebilirler (2). Şerit olarak da bilinen tenyalar, larvaları ile enfekte olmuş et yendikten sonra insan ince barsağına ulaşır. Skoleksleri ile ince barsak duvarına tutunur ve böylece enfeksiyon başlar. İntestinal duvarı aşarak venüllere girerler ve sistemik dolaşıma katılırlar. Bu şekilde kas-iskelet sistemi, santral sinir sistemi, subkutan doku ve göz gibi birçok yere yerleşebilirler (3). Sonraki aşamada barsak lümeninde strobila içerisinde proglottidler üretilir. Bu proglottidlerin bulunduğu yumurtalar insan veya hayvan dışkıyla toprak, su ve bitkilere yayılır (4). Taenia saginata enfeksiyonunda sığırlar ara konak, insan ise yetişkin formunun son konağıdır (5). Tenyalar insan sindirim sisteminde parazitik olarak bulunabilirler ve parazit enfestasyonu nadir bir apandisit nedenidir. Burada akut apandisit tanısıyla opere edilen ve Taeniazis tanısı konan 29 yaşında erkek hasta sunulmuştur.

## Olgu Sunumu

Yirmi dokuz yaşına erkek hasta, bir hafta önce başlayan, karın ağrısı, kusma ve kabızlık şikayetiyle acil servise başvurdu. Yapılan fizik muayenesinde barsak sesleri hipoaktif, palpasyonda sağ üst ve alt kadranda hassasiyet ve defans mevcuttu. Hastanın laboratuvar bulgularında WBC: 12.500, CRP:10.68'di, ALT ve AST normal sınırlarda değerlendirildi. Hasta perfore akut apandisit ön tanısıyla operasyona alındı. Apendektomi materyalinin makroskopik incelemesinde materyal 7,5 cm uzunluğunda, en geniş yerde 2,5 cm genişlikte ve gri kahve renkte gangrene görünümdeydi. Histopatolojik incelemede apendiks mukozası ülsere görünümdeydi ve duvarda yaygın, tam kat eozinofil ve nötrofil, lümende fekaloid materyal ve nekrotik dokular arasında tenya yumurtaları dikkati çekti (**Resim 1**). Mevcut bulgularla olguya akut gangrenöz apandisit ve parazitik enfestasyon tanısı verildi.

## Tartışma

Tenya enfestasyonu direkt olarak çiğ veya yeterli pişmemiş, enfekte domuz veya sığır etinin yenmesi ile ilişkilidir. Ateş ve eozinofili bazı vakalarda bildirilmiştir. Domuz etinden bulaşan Taenia solium Latin Amerika, Afrika,

Orta doğu ve Orta Asyada endemik olarak izlenir. Sığırdan bulaşan *Taenia saginata* ise dünya genelinde görülebilir (1,4). İnce barsak irritasyonuna bağlı karın ağrısı, diare ve kilo kaybı gibi klinik belirtilerle ortaya çıkabilir. Taeniazis tanısı gaitada parazitin kendisinin veya yumurtasının görülmesi ile konur. *Taenia* yumurtaları sferik görünümde ve 30-40 µm çapındadırlar (3). *T. saginata* ve *T. solium* yumurtalarının görünümü aynıdır. Bu yüzden yumurtaları ile birbirinden ayırmak çok zordur (4). Bizim hastamız Müslümandı ve domuz eti yemiyordu. Bu nedenle apendiks lümeninde izlenen yumurtalar *taenia saginata* lehine yorumlandı.

Paraziter infeksiyonlar, akut apandisit kliniğini taklit edebilen nedenlerdendir. Olgularda klinik olarak sağ alt kadranda ağrısı, bulantı ve kusma görülebilir. Radyolojik görüntüleme ve laboratuvar bulguları, taeniazise bağlı akut apandisit tanısını ayırt etmede yardımcı değildir. Kesin tanı apendiks histopatolojik olarak incelenmesi ve lümeninde tenya yumurtalarının görülmesiyle konur. Ancak histopatolojik incelemede, apendiks duvarında akut inflamasyon bulgularına rastlanmayabilir (2). Karatepe ve ark. çalışmalarında, paraziter enfeksiyona bağlı apendektomlerin histopatolojik incelemesinde %25 oranında normal histoloji saptamışlardır. Apendiks duvarında inflamasyon bulguları saptanmazken, semptomların ortaya çıkmasından lenfoid hiperplazi, lümenin obstrüksiyonu ya da apendiks duvarında meydana gelen hipersensitivite reaksiyonu sorumlu tutulmaktadır (6, 7). Ancak parazitin apendiks duvarına yerleşmesi ile inflamasyon bulguları meydana gelebileceği gibi cerrahi sonrasında inflame bir apendiks lümeninde tesadüfen de parazite rastlanabilir (2).

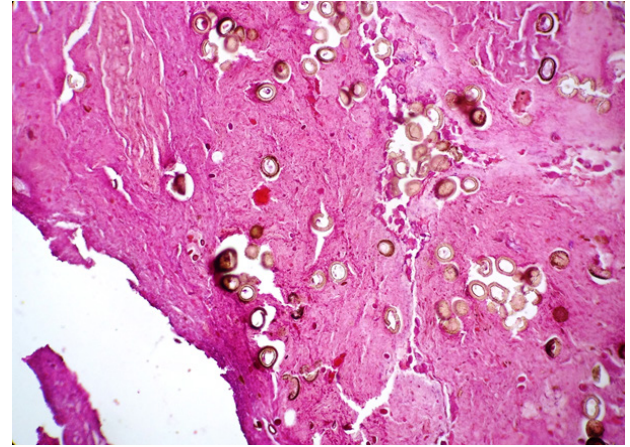
Apendiks tenya enfestasyonu nadir görülmektedir (1,3,4). 1600 apendektomi materyalinin incelendiği bir çalışmada 24 vakada parazit enfeksiyonuna rastlanmış ve bunlarda yalnız birinde Taeniazis izlenmiştir (8). Parazitin apendikse nasıl girdiği açık değildir. Apendiks dışında tenya enfestasyonu karaciğer, akciğer, beyin ve göz gibi organlara sistemik dolaşım ile gittiği bilinmektedir (4,5).

## Sonuç

Sonuç olarak, akut apandisite yol açan nedenler arasında parazit infeksiyonları da akılda tutulmalı, tanı sırasında, anamnezde parazit öyküsü ayrıntılı sorgulanmalıdır. Tenya enfestasyonundan korunmak için en iyi yol; kasapla-

rın veteriner kontrolünde olması, çiğ et tüketilmemesi ve sıhhi koşullarda korunmuş, iyi pişmiş etin yenmesidir. Bu konuda toplumun hijyen koşulları ve pişirme konusunda eğitilmesi önemlidir.

**Resim 1:** Apendiks lümeninde fekaloid materyal içinde tenya yumurtaları (H&E 200x).



## Kaynaklar

1. Ahmadi MH, Seifmanesh M. Taeniasis Caused Appendicitis Without Local Tenderness: a Rare Case. Hospital Chronics 2011;6:207-9.
2. Çallı G, Özbilgin M, Yapar N, Sarıoğlu S, Özkoç S. Akut Apandisit ve Enterobiyaz ile Taeniyaz: Bir Olgu Sunumu. Türkiye Parazitoloj Derg 2014;38:58-60.
3. Chakrabarti I, Gangopadhyay M, Bandopadhyay A, Das NK. A rare case of gangrenous appendicitis by eggs of Taenia species. Journal of Parasitic Diseases 2014;38:135-7.
4. Lejbkovicz F, Abel AB, Tsilman B, Cohen HI. Taenia infestation in the appendix: a report of two cases. J Med Microbiol 2002;51:90-1.
5. Cicek AC, Sehitoglu I, Eksi S. Taenia Infestation In The Appendix: A Case Report. Southeast Asian J Trop Med Public Health 2013;44:959-62.
6. Karatepe O, Adaş G, Tükenmez M, Battal M, Altıok M, Karahan S. Parasitic infestation as cause of acute appendicitis. G Chir 2009;10:426-8.
7. Yildirim S, Nursal TZ, Tarım A, Kayaselcuk F, Noyan T. Rare cause of acute appendicitis: parasitic infection. Scand J Infect Dis 2005;37:757-9.
8. Silva DF, Silva RJ, Silva MG, Sartorelli AC, Takegawa BK, Rodrigues MAM. Parasitic infection of the appendix and its possible relationship to acute appendicitis. Arq Gastroenterol 2008;45:166-8.