

Nedeni Bilinmeyen Ateş Olgusunda Brusellar Spondilodiskit ve Prozon Fenomeni

Uğur ERGÜN^{1,a}, Emel ASLAN BOZYEL¹, Burak ALP¹, Erkan ÇAĞLAR²

¹Balıkesir Üniversitesi Tıp Fakültesi, İç Hastalıkları Anabilim Dalı, Balıkesir, Türkiye

²Balıkesir Üniversitesi Tıp Fakültesi İç Hastalıkları Anabilim Dalı, Gastroenteroloji Bölümü, Balıkesir, Türkiye

ÖZET

Bruselloz dünyada yaygın olarak görülen ve ülkemizde de endemik olan bir zoonozdur. Bruselloz farklı sistemleri tutabilir. Klinik belirti ve semptomları spesifik değildir. Osteoartiküler tutulum en sık görülen komplikasyon olup spondilodiskit en nadir görüldür. Wright tüp aglütinasyon test hastalığın tanısında en sık kullanılan serolojik testtir. Prozon fenomeni ise serumdaki yüksek antikor fazlalığı ve özgün olmayan serum faktörleri nedeniyle düşük dilusyonlarda aglütinasyonun inhibe olmasıyla yanlış negatif sonuç ile ilişkilidir. Bu yazıda prozon fenomeni kaynaklı geç tanı alan bir brusellar spondilodiskit olgusu sunuyoruz.

Anahtar Sözcükler: *Brusella, Prozon Fenomeni, Spondilodiskit.*

ABSTRACT

Brucellar Spondylodiscitis and Prozone Phenomenon in A Case of Unknown Fever

Brucellosis is an endemic zoonosis in our country and a common worldwide problem. Brucellosis can hold on different systems. Clinical signs and symptoms are not specific in this disease. Osteoarticular involvement pattern is the most common complication but spondylodiscitis is rare. Wright tube agglutination is the most common serologic test in the diagnosis of brucellosis. Prozone phenomenon is a false negative response resulting from high antibody titer which interferes with formation of antigen- antibody lattice, necessary to visualize a positive flocculation test. In this article, we present a case of late diagnosis of brucellar spondylodiscitis due to prozone phenomenon.

Keywords: *Brucella, Prozone Phenomenon, Spondylodiscitis.*

Bu makale atıfta nasıl kullanılır: Ergün U, Aslan Bozyel E, Alp B. Nedeni Bilinmeyen Ateş Olgusunda Brusellar Spondilodiskit ve Prozon Fenomeni. Fırat Tıp Dergisi 2020; 25(3): 154-156.

How to cite this article: Ergun U, Aslan Bozyel E, Alp B. Brucellar Spondylodiscitis and Prozone Phenomenon in A Case of Unknown Fever. Fırat Med J 2020; 25(3): 154-156.

Bruselloz, dünyada ve ülkemizde yaygın olarak görülen sistemik ve enfeksiyöz kaynaklı bir zoonotik hastalıktır. Özellikle koyun ve sığır yetiştiriciliği yapılan birçok ülkede yaygın olarak görülmektedir. Birçok sistemi etkileyen bruselloz, çeşitli klinik bulgularla ortaya çıkabilmektedir. Genellikle pastörize edilmemiş süt ürünlerini tüketmek veya hastalığa mesleki maruziyet en yaygın bulaş yollarıdır (1). Ateş, kilo kaybı, terleme, bel ağrısı, yaygın halsizlik başlıca semptomlar olup pansitopeni, hepatosplenomegali, infektif endokardit, periferik atropati, osteomyelit gibi çeşitli klinik bulgular da görülebilmektedir. Spondilodiskit ise brusella kaynaklı periferik atropatiler içerisinde en nadir görülen sistemik bir bulgudur (2, 3). Tanıda altın standart olarak kabul edilen kültürde üretme için çoğunlukla inkübasyonun uzatılması gerekmekte ya da bazı sebeplerden dolayı mikroorganizma üretilmeyebilmektedir. Bu nedenle pratikte tanı için serolojik tetkikler ve aglütinasyon testleri daha ön planda kullanılmaktadır. Başlıca Rose Bengal Lam Aglütinasyon (RBLA), Wright Tüp Aglütinasyon (WTA), Merkapoetanollü Wright testi, Coombs'lu Standart Tüp Aglütinasyon ve

Brusellacapt kullanılmakta olup en sık WTA tercih edilir (4, 5). Bazı durumlarda antikor fazlalığına bağlı aglütinasyon blokajı olup, brusella tüp aglütinasyon titresi genellikle düşük kalmakta ($\leq 1/80$) veya negatif saptanmaktadır. Genellikle bu durum Ig G tipinde antikor fazlalığında görülmektedir. Prozon fenomeni olarak bilinen bu durumda yalancı negatiflikler ortaya çıkabilir. Ancak serum dilüe edildiğinde blokaj olayı çözülmektedir. Bu sebeple serum en az 1/1280 titreye kadar dilüe edilmelidir. Akut, subakut ve kronik olguların hepsinde prozon fenomeni görülebilmektedir (5). Birçok hastalığı taklit edebilen bu hastalıkta prozon fenomenin de düşünülmesi gerektiğini vurgulamak amacıyla olguyu sunuyoruz.

OLGU SUNUMU

Altmışdokuz yaşında mesleği çiftçi olan erkek hasta beş aydır devam eden ateş, kilo kaybı (yaklaşık 10 kg), gece terlemesi ve bel ağrısı şikayetleri ile polikliniğimize başvurdu. Hikayesinden bel ağrısının özellikle

^aYazışma Adresi: Uğur ERGÜN, Balıkesir Üniversitesi Tıp Fakültesi, İç Hastalıkları Anabilim Dalı, Balıkesir, Türkiye

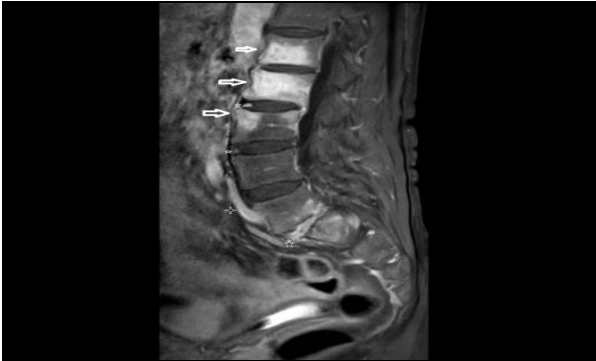
Tel: 0266 612 1461

Geliş Tarihi/Received: 27.08.2019

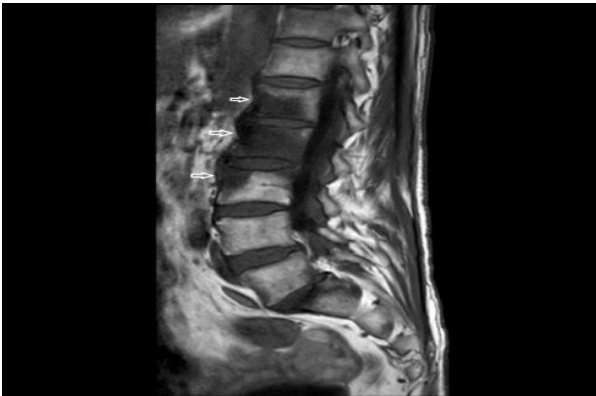e-mail: mdbalkes10@gmail.com

Kabul Tarihi/Accepted: 30.12.2019

istirahat halinde artan bir ağrı şeklinde olduğu öğrenildi. Özgeçmiş ve soygeçmişe ait belirgin bir özellik yoktu. Vital bulgularında vücut sıcaklığı 39.1°C, tansiyon arteryel 100/60 mmHg, nabız 101/dk, solunum sayısı 19/dk ölçüldü. Fizik muayenesinde dorsal lomber vertebra lokalizasyonunda palpasyon ile hassasiyet dışında patolojik bulgu saptanmadı. Laboratuvar sonuçlarında; hemoglobin (Hgb) 11,9 g/dL, lökosit: 4800/mm³, platelet 197.000/mm³, alanin aminotransferaz (ALT): 48 IU/L, aspartat aminotransferaz (AST): 88 IU/L, alkalen fosfataz (ALP): 150 IU/L, gama glutamil transferaz (GGT): 103 IU/L, total bilirubin: 1,19 mg/dL, direkt bilirubin: 0,73 mg/dL, albümin 3,5 g/dL, laktat dehidrogenaz (LDH) 287 U/L, sedimentasyon 75 mm/saat, C reaktif protein (CRP) 51 mg/L şeklindeydi. Antistreptolizin O düzeyi normal olan hastanın Quantiferon tüberküloz gold testi ile *brusella* ve *salmonella* kaynaklı enfeksiyöz etkenlere yönelik serolojik testleri normaldi. Ateş yüksekliği devam eden hastada üç kez hemokültür ile idrar kültür çalışılmış ancak üreme görülmemişti. Hematolojik ve diğer sistemlere ait maligniteleri dışlanan hastanın lomber spinal alana yönelik çekilen manyetik rezonans görüntüleme (MRG)'de L1, L2 ve L3 intervertebral disklerin anteriorlarında postkontrast serilerde kontrast tutulum paterni mevcut olup spondilodiskit ile uyumlu bulundu (Resim 1, 2).

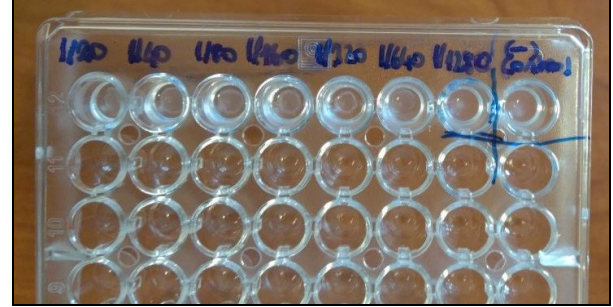


Resim 1. T1 AG incelemede; L1 ve L3 vertebra korpus anterior kesiminde, L2'de vertebral korpus tamamında T1 hipointens ödem ile uyumlu görünüm.



Resim 2. Postkontrast T1 AG yağ baskılı SPIR görüntülerde; L1 ve L3 vertebra korpus anterior kesiminde, L2'de vertebral korpus tamamında ve L2-3, L3-4 ve L5-S1 disk aralıklarında kontrast tutulumu, anterior paravertebral yumuşak dokularda enflamasyona işaret eden kontrastlanma alanları ile uyumlu görünüm.

Bruselloz ön planda düşünüldü. Daha öncesinde serolojik test sonuçları negatif olan hastanın serumu daha yüksek oranda dilüe edilerek çalışıldı ve 1/640 titrede pozitif saptandı (Resim 3).



Resim 3. Mikroplakada çalışılan WTA test sonucu: 1/640 titrasyonda pozitif.

Prozon fenomeni kaynaklı brusellar spondilodiskit tanısı konuldu. Tedavide streptomisin 1 gr ve doksisisiklin 200 mg başlandı. Tedavi ile birlikte hastanın 6.ay poliklinik kontrolünde klinik ve laboratuvar bulguları düzeldi.

TARTIŞMA

Bruselloz, dünyada yaygın görülen zoonotik hastalıklardan biridir. Bütünlüğü bozulmuş derinin infekte hayvan dokularına teması ya da hayvan ürünlerinin tüketilmesi başlıca bulaş yollarıdır. Aynı zamanda inhalasyon yolu ile bulaş söz konusu olduğundan biyoterör mikroorganizma olarak kabul edilmektedir. Çeşitli organlara yerleşme eğilimi nedeniyle birçok farklı klinik ile yaş ve cinsiyet gözetmeksizin ortaya çıkabilmektedir (5). Ateş, kilo kaybı, eklem ağrısı gibi semptomlar da olduğu gibi diğer sistemik komplikasyonlar da hastalığa özgü değildir. En sık semptom ateş olup ondülan seyir göstermektedir. Pansitopeni, infektif endokardit, menenjit, epididimo orşit ya da periferik atropati başlıca komplikasyonlarıdır. Sistemik komplikasyonlar içerisinde en sık osteoartiküler tutulumla bağlı sakroiliit görülmektedir. Spondilodiskit ise vertebral cisim, intervertebral disk ve posterior vertebral arkın enfeksiyonu olarak tanımlanır ve nadir görülen bu tutulumda MRG en duyarlı yöntemdir (6, 7).

Tanıda en sık kullanılan indirekt serolojik testler içerisinde RBLA ile WTA tercih edilmektedir. Serum antikor fazlalığı ya da özgün olmayan serum faktörleri nedeniyle düşük dilüsyonlarda aglütinasyonun inhibe olması test sonuçlarında yalancı negatifliğe neden olabilmektedir. Bu durum prozon fenomeni ile ilişkilidir. Daha çok kronik dönemdeki enfeksiyonlarda ya da endemik bölgelerde *brusella* etkenine karşı Ig G tipindeki antikor seviyesinin yüksekliği blokan antikora dönüşmesine neden olmaktadır (7). Bir önceki serolojik testleri negatif sonuçlanan ve bruselloz kliniği şüphesi devam eden hastanın serumu yüksek oranda dilüe edilerek tüp aglütinasyonda çalışıldı ve 1/640 titrede pozitif sonuçlandı. Böylece hastada prozon fenomeni geliş-

tiği tespit edildi. MRG'inde spondilodiskit ile uyumlu bulunması ve indirekt serolojik testin pozitif sonuçlanması brusellar spondilodiskit tanısını kuvvetlendirdi. Spondilodiskit gelişen bruselloz vakaların tedavisi diğer sistemik tutulum ile seyreden bruselloz vakalara göre daha uzun sürebilmektedir. Böyle vakalarda nörolojik komplikasyonlar sık görülmesi nedeniyle erken tanı ve tedavi son derece önemli yer tutmaktadır. Aksi takdirde relapslar ve kalıcı nörolojik sekeller ile seyredebilmektedir (7).

Sonuç

Bruselloz birçok organ ve sistemi etkileyen, klinik spektrumu geniş bir zoonotik hastalıktır. Tanı ve tedavide gecikme yüksek oranda mortalite ve morbiditeye neden olmaktadır. Erken dönemde aglütinasyon testleri negatif olan olgularda prozon fenomeninin düşünülmesi gerekmektedir. Böylece birçok gereksiz ve pahalı invazif işlemlere gerek kalmayacaktır.

KAYNAKLAR

1. Pappas G, Akritidis N, Bosilkovski M, Tsianos E. Brucellosis. *N Engl J Med* 2005; 352: 2325-36.
2. Arkun R, Mete BD. Musculoskeletal brucellosis. *Semin Musculoskelet Radiol* 2011; 15: 470-9.
3. Iseri S, Bulut C, Yetkin MA, Kinikli S, Demiröz AP, Tülek N. Comparison of the diagnostic value of blood and bone marrow cultures in brucellosis. *Mikrobiyol Bul* 2006; 40: 201-6.
4. Tanir G, Tufekci SB, Tuygun N. Presentation, complications, and treatment outcome of brucellosis in Turkish children. *Pediatr Int* 2009; 51: 114-9.
5. Tali ET. Spinal infections. *Eur J Radiol* 2004; 2: 120-33.
6. Mete B, Kurt C, Yılmaz MH et al. Vertebral osteomyelitis: eight years' experience of 100 cases. *Rheumatol Int* 2012; 32: 3591-7.
7. Jaramillo-de la Torre JJ, Bohinski RJ, Kuntz C 4th. Vertebral osteomyelitis. *Neurosurg Clin N Am* 2006; 17: 339-51.

| | |
|-------------------|---------------------|
| Uğur ERGÜN | 0000-0002-6111-0030 |
| Emel ASLAN BOZYEL | 0000-0002-1685-5674 |
| Burak ALP | 0000-0002-1744-4009 |
| Erkan ÇAĞLAR | 0000-0001-7246-0952 |