

T.C.
BALIKESİR ÜNİVERSİTESİ
SAĞLIK BİLİMLERİ ENSTİTÜSÜ

BOZ IRK SIĞIRLARDA DİL PAPİLLALARININ ANATOMİK
YAPISININ ELEKTRON MİKROSKOBİK İNCELENMESİ

YÜKSEK LİSANS TEZİ
YL-20.08

ONUR TÜTÜNCÜ

TEZ DANIŞMANI
Prof. Dr. Şükrü Hakan ATALGIN

Veteriner Anatomi Anabilim Dalı
Bilim Alan Kodu: 10102.04
Proje No: 2018/087 -Balıkesir Üniversitesi BAP

BALIKESİR
2020

T.C.
BALIKESİR ÜNİVERSİTESİ
SAĞLIK BİLİMLERİ ENSTİTÜSÜ
VETERİNER ANATOMİ ANABİLİM DALI

**BOZ IRK SIĞIRLARDA DİL PAPİLLALARININ ANATOMİK
YAPISININ ELEKTRON MİKROSKOBİK İNCELENMESİ**

YÜKSEK LİSANS TEZİ
YL-20.08

Onur TÜTÜNCÜ

TEZ SINAV JÜRİSİ

Prof. Dr. Şükrü Hakan ATALGIN
Balıkesir Üniversitesi - Başkan

Prof. Dr. Vural ÖZDEMİR
Afyon Kocatepe Üniversitesi - Üye

Doç. Dr. Mehmet CAN
Balıkesir Üniversitesi - Üye

Tez Danışmanı

Prof. Dr. Şükrü Hakan ATALGIN

Bu araştırma; Balıkesir Üniversitesi Bilimsel Araştırma Projeleri Birimi tarafından
2018/087 nolu proje ile desteklenmiştir

BALIKESİR - 2020



T.C.
BALIKESİR ÜNİVERSİTESİ
SAĞLIK BİLİMLERİ ENSTİTÜSÜ

TEZ KABUL VE ONAY

Veteriner Anatomi Anabilim Dalı Yüksek Lisans Programı çerçevesinde yürütülmüş olan **“BOZ IRK SIĞIRLARDA DİL PAPILLALARININ ANATOMİK YAPISININ ELEKTRON MİKROSKOBİK İNCELENMESİ”** başlıklı tez çalışması, aşağıdaki jüri tarafından Yüksek Lisans Tezi olarak kabul edilmiştir.

Tez Savunma Tarihi: 09 /07 / 2020

TEZ SINAV JÜRİSİ

Prof. Dr. Şükrü Hakan ATALGIN

Balıkesir Üniversitesi

Başkan

Prof. Dr. Vural ÖZDEMİR

Afyon Kocatepe Üniversitesi

Üye

Doç. Dr. Mehmet CAN

Balıkesir Üniversitesi

Üye

Yukarıdaki Yüksek Lisans Tezi, sınav jüri komisyonu tarafından imzalanarak

09/09/2020 tarihinde teslim edilmiştir


Prof. Dr. Osman İrfan İLHAK

Enstitü Müdürü

BEYAN

Bu tez çalışmasının kendi çalışmam olduğunu, tezin planlanmasından yazımına kadar bütün aşamalarda patent ve telif haklarını ihlal edici etik dışı davranışımın olmadığını, bu tezdeki bütün bilgileri akademik ve etik kurallar içinde elde ettiğimi, bu tezde kullanılmış olan tüm bilgi ve yorumlara kaynak gösterdiğimi beyan ederim (09/09/2020)

Onur TTNC



TEŐEKKÜR

Yüksek lisans yapmama vesile olan, tez çalışmam sırasında bana rehberlik eden, her konuda yardımını esirgemeyen ve sabırlı bir şekilde benimle çalışan Balıkesir Üniversitesi Veteriner Anatomi Anabilim Dalı Başkanı, danışman hocam Sayın Prof. Dr. Şükrü Hakan ATALGIN'a, bana her zaman odasını açıp benimle sürekli ilgilenen Sayın Doç. Dr. Mehmet CAN'a ve yoğun iş temposunda vakit ayıramadığım halde desteğini ve sabrını, her zaman hissettiğim eşim Ebru TÛTÛNCÛ'ye ve annem Aynur TÛTÛNCÛ'ye teşekkürü borç bilirim.

İÇİNDEKİLER

ÖZET	iii
ABSTRACT	iv
SİMGELER VE KISALTMALAR DİZİNİ	v
ŞEKİLLER DİZİNİ	vi
TABLolar DİZİNİ	vii
1. GİRİŞ	1
2. GENEL BİLGİLER	3
2.1. Yerel Irkların Önemi	3
2.2. Sığır Cinsleri ve Boz Irkın Köken Aldığı Grup	4
2.3. Boz Irk Sığırın Kökeni ve Yayılma Alanı	5
2.4. Boz Irk Sığırın Fiziksel Verim ve Özellikleri	6
2.5. Dil (lingua, glossa) ve Anatomik Yapısı	11
2.6. Dilin (lingua, glossa) Bölümleri	13
2.6.1. Apex Linguae	13
2.6.2. Corpus Linguae	14
2.6.3. Radix Linguae	14
2.7. Dil Papillaları	15
2.7.1. Mekanik Papillalar	15
2.7.2. Tat Papillaları	17
2.8. Musculi Linguae (Dil Kasları)	18
2.8.1. Dilin İç Kasları	18
2.8.2. Dilin Dış Kasları	19
2.9. Dil Damarları	20
2.10. Dil Sinirleri	21
2.11. Ağız Boşluğunun Tabanı	21
2.12. Dilin Histolojisi	22
3. GEREÇ VE YÖNTEM	24
4. BULGULAR	25
4.1. Makroskobik Bulgular	25
4.2. Taramalı Elektron Mikroskobik Bulgular	30
5. TARTIŞMA	38
6. SONUÇ VE ÖNERİLER	43

KAYNAKLAR	44
EK-1. ÖZGEÇMİŞ	50
EK-2. BAP KABUL YAZISI	51

ÖZET

Boz Irk Sığırlarda Dil Papillalarının Anatomik Yapısının Elektron Mikroskopik İncelenmesi

Bu çalışma, boz ırk sığırdaki dil yüzeyinin dorsal ve lateral kısımlarındaki papillaların yüzeyinin ve papillasız kısımlardaki özelliklerin belirlenmesi amacıyla yapılmıştır. Araştırmada yaşamı boyunca hiçbir müdahaleye gerek kalmadan hayatlarını kolayca sürdürebilen boz ırk sığırların dil yüzeyinin incelenip diğer hayvanlardan farklılıkların ortaya çıkarılması bu konuda yapılacak anatomik çalışmalara kaynak olması amaçlanmıştır.

Çalışmada, 7 adet erkek boz ırk sığır dili kullanılmıştır. Mezbahanedeki kesimden sonra 7 adet hayvandan usulüne uygun olarak alınan materyaller laboratuvar ortamına getirildi. Tespit edilen materyalden taramalı elektron mikroskopik görüntüleri almak için numuneler özenle alındı. Alınan materyaller taramalı elektron mikroskopik görüntüleme için gerekli rutin prosedürden geçirildi.

Yapılan çalışmada büyük ruminant dil papillalarından, papilla filiformis, papilla fungiformis, papilla conica, papilla lentiformis ve papilla vallata'nın varlığı gözlemlendi. Yapılan araştırmada papilla filiformis'lerin kök kısmının hendek şeklinde bir çöküntüye sahip olduğu saptandı. Dilin uç kısmındaki papilla filiformis'lerin çok az sekonder papillaya sahip olduğu görüldü. Corpus lingua'daki papilla filiformis'lerin ise 2-4 arası sekonder papilla'ya sahip olduğu saptandı. Papilla fungiformis yüzeyinde 2000'lik büyütmede hücre sınırları görüldü. 2000'lik büyütmede tat porları saptandı, 10000'lik büyütmede ise mikroridge yapısı çok net saptandı. Papilla vallata'da annular pad zayıf olarak görüldü. Yüzey görüntülerinde 2500'lük büyütmede hücre sınırları görüldü 5000'lik büyütmede tat porları saptandı.

Çalışmamızda zor şartlara dayanıklı, ülkemizde sayısı çok az olan bu ırkın dil papillaları incelenmiş olup, dil papillaları hakkında eksik olan literatüre katkı sağlanması, bu türün korunması ve sahiplenmesine dikkat çekmek hedeflenmiştir.

Anahtar Kelimeler: Boz ırk, dil papillaları, taramalı elektron mikroskobu

ABSTRACT

Electron Microscopic Examination of Anatomical Structure of Tongue Papillae in Turkish Grey

The aim of this study was to determine the features of the tongue surface and papillae in the dorsal and lateral parts of Turkish grey. It is intended to be a source of anatomical studies to examine the tongue surface of Turkish grey, which can recover quickly even in case of disease, and which can easily sustain their lives without any intervention throughout their life.

In the study, 7 male brown breed cattle tongues were used. After slaughtering in the slaughterhouse, materials taken from 7 animal heads were brought to the laboraturvar environment. Samples were carefully taken to retrieve scanning electron microscopic images from the detected material. The materials received underwent the routine procedure required for scanning electron microscopic imaging.

The study observed the presence of large ruminant language papillae, papilla filiformis, papilla fungiformis, papilla conicae, papilla lentiformis and papilla vallatae. The research revealed that the root part of papilla filiformis had a trench-shaped collapse. The papilla filiformis at the tip of the tongue was seen to have very few secondary papillae. Papilla filiformis in corpus lingua were found to have secondary papillae between 2-4. At the surface of papilla fungiformis, cell boundaries were observed at 2000 magnification, and at 10 thousand magnification the microridge structure was very clear, and at 2000 magnification the taste pores were detected. A weak pad was seen inside the papilla vallata. Surface images showed cell boundaries at 2500 enlargements and taste pores at 5000 enlargements.

In our study, the tongue papillae of this race, which are resistant to difficult conditions and which are very few in our country, were examined and it was aimed to complete the missing literature about tongue, to protect and to take attention this species.

Key Words: Tongue papilla, turkish grey, scanning electron microscopy

SİMGELER VE KISALTMALAR DİZİNİ

A.	: Arteria
Gl.	: Glandula
M.	: Musculus
N.	: Nervus
V.	: Vena
Kg.	: Kilogram
µm.	: Mikrometre

ŞEKİLLER DİZİNİ

Şekil 2.1. Boz Irk Sürüsü	7
Şekil 2.2. Boz Irk Boğa.....	7
Şekil 2.3. Apex Lingua’da Bulunan Bazı Papillalar	17
Şekil 2.4. Radix Lingua’da Bulunan Bazı Papillalar	19
Şekil 4.1. Boz Irk Sığırlarda Apex Lingua’sının Görünümü	28
Şekil 4.2. Boz Irk Sığırlarda Torus Lingua’nın Görünümü	30
Şekil 4.3. Boz Irk Sığırlarda Torus Lingua’daki Papillaların Görünümü	30
Şekil 4.4. Boz Irk Sığırlarda Torus Lingua’daki Bazı Papillalar	31
Şekil 4.5. Boz Irk Sığırlarda Apex Lingua’daki Papillaların Görünümü.....	32
Şekil 4.6. Boz Irk Sığırlarda Dilin Dorsal Yüzünün Görünümü ×60	33
Şekil 4.7. Papilla Filiformis Ucu ×1000	34
Şekil 4.8. Papilla Filiformis’in Kök Kısmı ×500.....	34
Şekil 4.9. Boz Irk Sığırlarda Dorsum Lingua’nın Görünümü ×100	35
Şekil 4.10. Papilla Fungiformis’in Elektron Mikroskopik Görüntüsü×2000	37
Şekil 4.11. Papilla Fungiformis’in Elektron Mikroskopik Görüntüsü ×10000	38
Şekil 4.12. Papilla Vallata’nın Elektron Mikroskopik Görüntüsü ×150.....	39
Şekil 4.13. Papilla Vallata’nın Elektron Mikroskopik Görüntüsü ×2500.....	39
Şekil 4.14. Papilla Vallata’nın Elektron Mikroskopik Görüntüsü ×5000.....	40
Şekil 4.15. P. Lentiformis, P. Vallata’nın Elektron Mikroskopik Görüntüsü×10	40

TABLULAR DİZİNİ

Sayfa No

Tablo 2.1.	Boz Irk Sığırın Özellikleri.....	8
-------------------	----------------------------------	---

1. GİRİŞ

Yeryüzünde bazı sebeplerden dolayı tür, ırk ve gen özellikleri korunamayıp birçok ırkda azalmalar meydana gelmiştir. Bu azalma maalesef azımsanmayacak kadar çok görülmektedir. Kayıpların önemli bir kısmı çiftlik hayvanlarında meydana gelmektedir (Kence, 1987)

Yerel ırk olan boz ırkın kökeni, Balkanlar ve Türkiye, Macaristan ve İtalya'nın güney ve batısından yayılarak Ukrayna'ya kadar gitmektedir (Kök ve Soysal, 2006).

Boz ırk sığırlar zor olan yaşam ve hava şartlarından çok az etkilenen ve hastalığa yakalanma oranı oldukça düşük olan çok dirençli sığırlardır. Hastalık durumunda bile çok hızlı iyileşir ve kendilerini toparlayabilirler. Yaşamı boyunca hiçbir beşeri müdahaleye gerek kalmadan yaşamlarını kolayca sürdürebilirler. Yaşamlarının çoğunu doğada serbest olarak geçirirler. Özel yemlere ihtiyaçları yoktur, tam aksine kalitesiz yemleri bile verime çevirip değerlendirebilirler. Yani insanların en az külfet ile yetiştirebileceği ırklar arasındadır (Kök, 1992).

Sadece döllenme verimi olarak rakip ırklarına göre verimi düşüktür. Sürü yetisi olmasına rağmen sınırlı ve zaptedilmesi zor olan bir ırktır (Alpan ve Aksoy, 2012).

Bu ırkın devamlılığı, günde ortalama büyüme miktarı, gelişmesi için özel bir çaba gerektirmemesi, kaba yemlerle beslenebilmesi ve zorlu yaşam şartlarına adapte olabilmesi bakımından gelişen ülkelerde oldukça önem arz etmektedir (Ün ve ark., 2008).

Dil, birçok kastan meydana gelen hareketli bir organdır. Tamamı çizgili kaslardan oluşması nedeniyle hareket kabiliyeti yüksek olan bir organdır. Dilin mukoza tabakasıyla örtülü ve sinir bakımından zengin olması nedeniyle dilin

çiğneme, yutma, emme ve konuşma gibi fazlaca işlevi olan bir organ olması bu organı önemli kılmaktadır (Odar, 1986; Dursun, 1991; König ve ark., 2015).

Dil bu özelliklerinin dışında ayrıca hassas bir organdır. Tat, ısı ve ağrı alıcılarına sahiptir (Dursun, 1991; König ve ark., 2015). Tat almada, yutmada ve insanda aynı zamanda konuşmada görevi olan organdır (Odar, 1986).

Dil, özel bir mukoza ile çevrilidir. Dorsal ve lateral bölgede dil mukozası sert olup, ventral bölgede ise daha yumuşaktır. Üst tarafında çok sayıda, değişik işlevleri olan kabartılar görülür. Bu kabartılara dil papilla'ları, papillae linguales adı verilir. Bunların çoğu gözle kolaylıkla görülebilir. Her tür ve ırk için papilla sayısı, hacmi ve dağılımı farklıdır. Papillalar iki guruba ayrılır. Bunlar mekanik papillalar ve tat papillalarıdır. Mekanik papillalar keratinize yapılardır. Genel olarak mekanik papillaların sayısı tat papillaların sayısından daha çoktur. Tat papillalarında tat almaya duyarlı tat tomurcukları yer alır. Mekanik etkili papilla'lar papillae filiformes, papillae marginales, papillae conicae ve papillae lentiforme s'tir. Tat alma ile ilgili papilla'lar tat alma özelliği ile donatılmış yapılardır. Bu grupta papillae fungiformes, papillae vallatae ve papillae foliatae bulunur (Odar, 1986; König ve ark., 2015).

Bu çalışmada, boz ırk sığırlara dikkat çekmek, dil papillalarıyla ilgili çalışmalara farklı bir soluk getirmek ve diğer ırklardan olası farkını ortaya çıkartmak amacıyla dilin taramalı elektron mikroskobik incelenmesi hedeflenmiştir.

2. GENEL BİLGİLER

2.1. Yerel Irkların Önemi

Dünyada bazı etmenler ile beraber genetik literatürlerin tür, ırk ve gen anlamında azalması ya da tamamen ortadan kalkması sebebiyle biyolojik sistemlerin esas özelliği olan genetik varyasyon hızlı bir şekilde azalmaktadır. Azalmaların önemli bir kısmı bitkiler, omurgasızlar, tatlı su ve deniz faunası, sürüngenler, kuşlar ve diğer yaban türlerden oluşsa bile evcil hayvanlar ve en çok da çiftlik hayvanlarında oluşan kayıplar azımsanmayacak derecededir (Kence, 1987).

Vural ve Kutsal'ın (1955) belirttiği şekilde, Boz ırk Türkiye haricinde Macaristan, İtalya, Balkan ülkeleri ve Ukrayna'da da yetiştirilmektedir. Bu ırk, Türkiyede ilk olarak 1864'de Bursa Valisi Ahmet Vefik Paşa ile Plevne'den getirilmiş olması sebebiyle ülkemizde "Plevne Sığırı" diye de adlandırıldığı bilinmektedir. Sonrasında Romanya, Bulgaristan ve Rumeli'nin başka bölgelerinden zaman zaman gelen insanlarla beraber getirildiği ve Türkiye'nin Trakya ve Batı Anadolu bölgesine yayıldığı belirtilmiştir (Soysal, 2012). Kesin olmamak ile beraber Bilgemre (1948), o senelerde Türkiye'de Boz ırk sığır sayısının yaklaşık 1,2 milyon olduğunu bildirmiştir.

Boz ırkın, Razza Podolica ve Maremmana (İtalya), Macar Grisi, Ukrayna Grisi, Skia (Yunanistan), Boskarin (Arnavutluk), İskar (Bulgaristan), İstria (Hırvatistan) ve Baskarin (Arnavutluk-Karadağ) gibi lokal ırklara benzemesi ve coğrafi olarak yakınlıktan dolayı bu ırkın "Podolik Sığırlar" grubunun içinde yer aldığı belirtilmektedir (Soysal, 2012).

Podolik gruptaki sığırlar, dipleri beyaz uçları siyah, dairesel şekilli ve sivri bir boynuza sahiptir. Buzağılarda doğumda kahverengi olan ve sonrasında renk değiştirerek griye dönen vücut rengi dikkat çeker. Ayrıca hastalıklara direncin

yüksekliđi, fazla iş gücüne sahip olması, doğumunun kolay olması ve yüksek analık içgüdüsüne sahip olma gibi ortak özelliklere sahip ırklardır (Ciani ve ark., 2011).

Hayvanların beden yapısını bilimsel bir türde açıklayabilmek için, belirli aralıklarla veya belirli sürelerde belirli beden yerlerinden ölçümlerin olması gerekir. Beden ölçümleri olan bir hayvanın, görülme de beden ölçümlerine bakılarak beden şekli hakkında veriler oluşturulabilir (Özkütük ve Şekerden, 1993). Boz ırk sığırlarda beden ölçümlerinin belirlenmesine yönelik oldukça az çalışma yapılabilmektedir (Düzgüneş, 1967).

Kök (1992), Keşan, İpsala ve Enez bölgesinde yetiştiriciliđi yapılan Boz ırk sığırlarda yaptığı bir araştırmada sığırlardan beden ölçümleri almıştır. Araştırmacı iki yaşlı Boz ırk düvelerden cidago yüksekliđini; 107.909 ± 1.632 cm, sağrı yüksekliđini; 112.636 ± 1.003 cm, beden uzunluđunu; 115.909 ± 1.202 cm, göğüs derinliđini; 49.364 ± 2.657 cm ve sağrı genişliđini; 34.409 ± 0.621 cm olarak belirlemiştir.

2.2. Sığır Cinsleri ve Boz Irkın Köken Aldığı Grup

Sığırın zoolojik sistemdeki yerini tespit etmek gerekirse sığır taksonomisi şu şablon ile sıralanabilir:

Alem; Animale (Hayvanlar)

Şube; Chordate (Kordatlılar)

Grup; Vertebrata (Omurgalılar)

Sınıf; Mammalia (Memeliler)

Alt takım; Artiodaktila (Çift tırnaklılar)

Alt alt takım; Pecora (Geviş getirenler)

Famulya; Cavicornia (Boş boynuzlular)

Cins; Bos Bovina (Sığırlar)

Tür; Taurina (Evcil, gerçek sığır)

Arkeolojik arařtırmalar ve genetik verilere göre insan için önem oluřturan sığır, koyun ve keçinin deęiřik evcilleřtirme yerlerinin olduęu anlařılmaktadır. Bu yerlerden en eski olanlardan biri ülkemizin doęu ve güneydoęusunu kapsamaktadır. Dünyaya buradan yayılmaya bařladıęı bilinmektedir (Loftus ve ark., 1994; Luikart ve ark., 2001).

Sığırların evciltilmesinin milattan öncesine kadar gittięi bilinmesine karřın tam olarak hangi tarihlerde bařladıęı konusunda deęiřik fikirler bulunmaktadır. Nitekim; Anonymous (1985) ve Alderson (1992)'a göre sığırlar M.Ö. 5000-6000 yılları zamanında Anadolu'da evcilleřtirilmiř ve buradan dünyaya yayılmıřtır (Epistein, 1971; Lauvergne, 1979).

2.3. Boz Irk Sığırın Yayılma Alanı

Bos taurus primigenus'dan oluřan Boz ırk Anadolu ve Trakya'nın yerli ırkıdır. Step sığır ve Plevne sığır olarak da adlandırılan Boz ırk sığır, uluslararası literatürde Anatolian Grey veya Turkish Grey řeklinde isimlendirilmektedir. Ülkemizde Sivrihisar'dan bařlayıp Ege ve Marmara tarafını kapsayan yayılma bölgesi vardır (Alpan ve Aksoy, 2012).

Türkiye'de yerli ırk sığır ve yerel tipler olmasına karřın bunlardan 14 tanesi yakın zamanda yok olmuřtur. Günümüzde yařayan yerli sığır ırkları ise, ortadan kalkma tehlikesi ile karřı karřıyadır (Ertuęrul, 2000; Özřensoy ve ark, 2010). Yapılan birçok arařtırmada günümüzde var olan Türkiye yerli sığır ırklarından Güney Anadolu Kırmızısı, Yerli Kara, Boz Irk, Yerli Güney Sarısı, Doęu Anadolu Kırmızısı ve Zavot sığırının kendi aralarında ve Avrupa, Asya, Orta Doęu bölgelerinden sığır ırkları ile birlikte çizilen soy aęaçlarında Güney Anadolu

Kırmızısı, Doğu Anadolu Kırmızısı ve Yerli Kara birbirine daha yakın olarak yerleşmiştir. Ancak, Boz ırk, Güney Anadolu Kırmızısı, Doğu Anadolu Kırmızısı ve Yerli Kara familyasına daha yakın olmasıyla Anadolu'nun yerli ırkları ile Avrupa'nın ırkları arasında yer almaktadır (Loftus ve ark., 1999; Cymbron ve ark., 2005; Özşensoy ve ark., 2010). Nitekim tipik step sığırı olarak bilinen Boz ırkını, Anadolu'ya Trakya'dan geldiği zannedilmektedir. Bulgaristan, Romanya ve Yunanistan'da da benzeyen türlerin yetiştiriciliği yapıldığı için bazı literatürlerde Balkan Bölgesinin ortak yerli türüşeklinde kabul görmektedir (Alpan ve Aksoy, 2012).

Çalışmalarda, Boz ırkta izlenen allel rakamının Güney Anadolu Kırmızısı, Yerli Güney Sarısı ve Yerli Kara ırklarına nazaran az olmasının sebebinin evcilleşme merkezinden uzak kalması olabileceği sanılmaktadır (Loftus, 1999; Martin-Burriel, 1999; Altınalan, 2005; Cymbron, 2005; Özkan, 2005; European Cattle Genetic Diversity Consortium, 2006).

2.4. Boz Irk Sığırın Fiziksel Verim ve Özellikleri

Boz ırk sığırlar güçlü yaşam şartlarında yaşamını sürdürebilen, hastalık ve mikroorganizmalara karşı farklı türlerle karşılaştırıldığında nispeten çok dayanıklı ırklardır. Beşerî yardım olmadan yaşamını sürdürebilme özellikleri vardır. Kış aylarında havanın çok soğuk dönemleri dışında senenin büyük bir bölümünü dışarda serbest topluluklar şeklinde sürdürürler. Kaliteli olmayan kaba yemler farklı ırklara göre çok daha iyi değerlendirilebilmektedir. Yetiştiricilerin bu türün yetiştiriciliğinde yapacakları masraf hemen hemen sıfır sayılacak kadar azdır (Kök, 1992).



Şekil 2.1. Boz ırk sürüsü.

Boz ırk sığır, yerli ırk sığırlar içinde beden ve kemik gücü ile üstünlüğü ile ayrı tutulmaktadır. Et, süt ve en fazla da iş gücünden yararlanılması nedeniyle verimi çeşitli olan ırktır. Açık gümüş renginden koyu kül rengine kadar değişimi fark edilmesine rağmen açık renk daha fazla görülmektedir. Boğaları daha koyu renklidir ve göz çevresinde siyah bir halka vardır. Kulak içleri koyu kıllarla kaplıdır. Merme, tırnaklar ve boynuz uçları koyu renklidir. Boynuzlar uzundur (Alpan ve Aksoy, 2012).



Şekil 2.2 Boz ırk boğa.

Step iklimine adaptasyonu kolay olan ve güç yaşam şartlarına göre dayanıklılığı fazla olan Boz ırkın kötü besinlerden yararlanma gücü fazladır. Ancak döl verimi diğer yerli ırklara göre düşüktür (Alpan ve Aksoy, 2012). Çok iyi sürü içgüdüğü olmasına rağmen sinirli yapısı nedeni ile sevk ve idaresi son derece zor olan bir ırktır. Bunun yanı sıra, sindirim sisteminin düşük kalitedeki yemleri iyi değerlendirebilmesi önemli özelliğidir (Kabasakal, 2014).

Tablo 2.1.Boz ırk sığırın özellikleri. (http://www.turkvvet.biz/bilgi_dosyalar/arsiv/yet_yerli_irkler.htm) Erişim tarihi: 02/10/2019

Türü	Sığır (Bos taurus)		
ırkı	Boz ırk		
Uluslararası Adı	Anatolian Grey, Turkish Grey		
Yerel Adı/Adları	Boz, Step Sığırı, Plevne Sığırı		
Yayıma Alanı	Trakya, Güney Marmara, Kuzey Ege ve Orta Anadolu'nun Batısı		
Verim Yönü	Et, süt		
MORFOLOJİK ÖZELLİKLERİ			
Vücut Yapısı Genel Tanımı	Vücut sağlam yapıdadır. Sağrının kuyruk sokumuna yakın tarafı çok dardır, bu sebeple yukardan gözlemlendiğinde üçgen biçiminde belirgindir. Erkeklerde beden önden arkaya doğru daralır. Sağrı cidagoya göre daha yüksektir.		
RENK	Deri Rengi	Koyu gridir.	
	Kıl Rengi	Açık gümüşiden koyu kül rengine kadar değişir. Boğalarda mermenin üst sınırında siyah bir halka vardır. Kulakların içi siyah kıllarla kaplıdır. İnekler boğalara göre daha açık renkli olurlar. Genellikle boyun, döş, göğüs, omuzların alt kısımları ve bacaklar vücudun diğer yerlerine göre daha koyudur.	
	Tırnak Rengi	Siyahtır.	
	Boynuz Rengi	Dipleri sarımsı beyaz, uçları siyahtır.	
	Buzağı Rengi	Açık kahverengi doğar, büyüdükçe renk griye çevrilir.	
BAŞ ÖZELLİKLERİ	Baş Yapısı	Baş dar ve uzun, alın kare gibi, yüz dikdörtgen biçimindedir.	
	Boynuz Yapısı	Dairesel ve boğumu yoktur.	
	Baş Ölçüleri,	Erkek	Dişi

	(cm)		Min.	Max.	Ort.	Min.	Max.	Ort.	
		Uzunluk				35.0	56.0	45.38	
		Genişlik				18.0	27.0	20.23	
	Boynuz Ölçüleri, (cm)	Uzunluk				8.0	46.0	28.61	
		Çevresi				10.0	24.0	15.35	
		Dipler Arası Mesafe				11.00	21.0	12.43	
	Kulak	Yapısı	Elips ve büyük kulağı vardır						
		Uzunluk, (cm)				15.0	22.0	18.95	
		Genişlik, (cm)				9.5	17.0	13.99	
	Göz Rengi	Siyahtır							
ERGİN VÜCUT ÖLÇÜLELERİ	Cidago Yüksekliği, (cm)	122.0	130.0	126.0	103.0	136.0	117.98		
	Sağrı Yüksekliği, (cm)	126.0	133.5	130.10	104.0	186.0	126.22		
	Vücut Uzunluğu, (cm)	113.0	134.0	123.0	111.0	165.0	137.94		
	Göğüs Çevresi, (cm)	182.0	191.0	186.80	112.0	195.0	165.89		
	Göğüs Derinliği, (cm)	66.0	73.0	68.80	53.0	72.0	62.66		
	Ön İncik Çevresi, (cm)				13.0	28.0	17.01		
ÜREME ÖZELLİKLERİ VE YAŞAMA GÜCÜ									
			Min.	Mak.		Ort.			
İlkin Doğurma Yaşı, (ay)					30-36				
Doğum Kolaylığı			Genellikle yardım olmadan doğurabilmektedirler.						
Doğum Oranı (%)					100.0		86.54		
Yaşama Gücü (Altı aya kadar) (%)					100.0		99.0		
VERİM ÖZELLİKLERİ									
Laktasyon Süresi (gün)			78.0		350.0		220.13		
Laktasyon Dönemi Süt Verimi (kg)			157.0		2965.0		1095.63		
Süt Yağı (%)			2.5		6.12		3.93		
BÜYÜME ÖZELLİKLERİ									
			Erkek			Dişi			
			Min.	Max.	Ort.	Min.	Max.	Ort.	
Doğum Ağırlığı (kg)			13.0	37.0	24.04	13.0	29.0	22.37	
6 Aylık Canlı Ağırlık (kg)			112.0	196.0	158.32	81.0	145.0	117.0	
12 Aylık Canlı Ağırlık (kg)			160.0	370.0	291.99	140.0	190.0	167.0	
24 Aylık Canlı Ağırlık (kg)			224.0	410.0	307.0	210.0	290.0	252.0	
Ergin Canlı Ağırlığı (kg)			449.0	490.0	470.0	247.0	550.0	375.07	
			Erkek						
			Min.	Max.		Ort.			
Günlük Ağırlık Kazancı (g)							1.062		
Karkas Randımanı (%)							57.39		
DAVRANIŞ ÖZELLİKLERİ									
Sürü İç Güdüsü			Oldukça fazladır.						
Analık İç Güdüsü			Oldukça fazladır.						
Otlama Yeteneği			Oldukça fazladır.						
Sağlabilme Yeteneği			Sağıma alıştırılması zordur. Buzağılarını görmeden						

	sütlerini vermezler.
Sevk ve İdare Kolaylığı (Mizaç)	Asabi ve ürkek şekli sebebiyle sevk ve idaresi güçtür. Merada veya ahırda yalnızca bildiği bakıcılara zorluk yaşatmamaktadır. Farklı biri tarafından yönetilmeleri güçtür.
Diğer	Hırçın ve saldırgan yapıdadır, yavrusunu ve mensubu olduğu sürüyü savunma içgüdüğü fazlaca gelişmiş olup, sürüden herhangi bir yavru alınmaya çalışıldığında anasıyla birlikte hepsi saldırı yapar. Tehlikede olduklarını anladıklarında toplanarak daire gibi dizilir ve savunma pozisyonunu alırlar.
IRKA ÖZGÜ AYIRICI ÖZELLİKLERİ	
İrkin Özel Yetenekleri (Hastalıklara direnç, çevre şartlarına dayanıklılık)	Ani besin farklılıklarına adapte ederler. Kötü kalitedeki besinleri yiyebilirler. Tüm kötü hayat koşullarına ve yetersiz yeme dayanabilirler. Hastalık ve mikroplara karşı dayanıklıdır, hastalandıkları zaman hızlı toparlarlar. Yaşamda beşeri müdahale olmaksızın yaşama, beslenme ve üreme özellikleri vardır. Güçlü ve sert tırnakları vardır. İklim koşullarına çabuk uyum sağlarlar.
Yetiştirme Koşullarının Özel Karakteristiği	İrkin doğal yaşamları genel olarak dağlık bölgelerdeki orman içleri ve engebeli yerlerdir.

Gelişen ülkelerde, gelişme ile beraber ve nüfus çokluğuyla paralel olarak artan hayvansal ürün ihtiyaçları, birim başına elde edilen verimlerin artırılmasını zorunlu kılmaktadır. Bu nedenle her ülke, bölge ve hatta yörenin kendine has ırkları, içinde özlü şartlarına uyum sağlayamadıkları sebebiyle yetiştirilmiş ve kültür ırkları ile melezlenmektedir. Bilhassa yerli ırkların yerini direk kültür ırkı türlerinele geçirdiği görülmektedir. Yerli ırklar asırlardır yetiştirildikleri ekosistemin iyi ya da kötü şartlarına güzel adapte sağlamış hayvanlardır. Bunlar, verimleri düşük dahi olsa, kendine has özellikleriyle bilinen, dayanıklılığı olan, kanaatkâr, yeterli olamayan ekosistem koşullarında yaşayıp çoğalabilen hayvanlardır. Bu ırkların ortadan kalkması, kendilerine has bu özelliklerin de ortadan kalkması manasını taşımaktadır. İleriki tarihlerde çıkabilecek değişikliklerin hangi özelliklere gereksinim oluşturacağını şimdiden bilmek oldukça zordur. Şu an bilmediğimiz ya da belirlenmemiş olan faydalı özellikleri sadece bu ırkların yaşamlarını iletmemeleri sayesinde ancak bilinebilir ve gerektiği zaman insanoğlunun bilgisine sunulabilir. Entansifleşme seçeneği olmayan yer ve bölgelerde yetiştirilebilmeleri ve yerli gen verilerinin elde muhafaza edilmesi oldukça önemlidir (Ertuğrul ve ark.2000).

Türkiye’de bitme tehlikesi olan yerli ırklarımıza has koruma çalışmalarına en başta 1995 senesinde Tarım ve Köyişleri Bakanlığı Tarımsal Araştırmalar Genel Müdürlüğü’ne bağlı bazı araştırma enstitülerinde canlı sürüler oluşturularak başlanmış, sonrasında 2005 senesinde orijinal yaşam yerlerinde, yetiştirici elinde koruma sürüleri oluşturulmuştur. Detaylı veri ve altyapı gerektiren, sperma, embryo, kan, doku gibi materyallerin dondurularak gen bankalarında muhafaza edilmesine ise 2007 senesinde TÜRKHAYGEN-1 projesi ile başlanmış ve günümüzde hala sürmektedir (Ertuğrul ve ark. 2000).

Ülkemizde Boz ırk sayısı ile ilgili ilk resmi literatür sayıları İzmen (1939) sayesinde ortaya konulmuştur. İzmen (1939) o zamanki adı ile “Veteriner Genel Direktörlüğü” olan kuruluştan edindiği 1937 yılı verisinde yaklaşık olarak ülkemizde 1.000.000 baş Boz ırk sığır olduğunu, bu sayının o yıllarda toplam sığır sayımız olan 6.551.000 sığırın % 15,3’ünü kapsadığı, bunun yanı sıra Yarkın (1954), en fazla Trakya ve Marmara Bölgesi şehirlerinde olmak üzere 1950’li senelerin başlarında yaklaşık 1.000.000-1.200.000 baş Boz ırk sığırın olduğu belirtmektedir. Sağlanan kaynaklara göre günümüzde bu rakamın sıkıntılı seviyede olduğu hatta ırkın ortadan kalkma tehlikesiyle karşı karşıya olduğu bildirilmektedir (Ertuğrul ve ark. 2010).

İrk tescil çalışmalarında ırkı tanımaya özgü kaynak bilgileri 1950’li ve 1960’lı senelere gitmekte ve yakın zamanlı çalışma rakamları önemli ölçüde azdır. Türkiye’de 1990’lı senelerin ortalarında gen verilerini koruma sürecinin başlamasıyla bu ırkımızın öneminin anlaşılması ve tekrar önemini kazanmasıyla bir takım araştırmalar başlamışsa da hala ırkın tanımlayıcı morfolojik, fizyolojik ve genetik özellikleri ile ilgili büyük eksiklikler vardır (Ertuğrul ve ark.2000).

2.5. Dil (Lingua, Glossa) ve Anatomik Yapısı

Dil, sindirim sistemi fonksiyonları için cavum oris’te bulunan diğer organlarla beraber önemli bir görev alır. Dilin memelilerdeki anatomik özellikleri, hayvanların hayat şekilleri arasındaki değişikliklerin aynasıdır.

Dil iskelet kaslarından meydana gelir. Ağız boşluğunun tabanında görülür ve cavum oris proprium’un büyük bir kısmını doldurarak oropharynx’e kadar uzanır.

Çizgili kaslardan oluşmuş ve serbest yüzleri mukoza ile çevrili olan bir organdır. Dili çeviren mukoza sinir bakımından da oldukça zengindir. Bütün anatomik özellikleri dilin fazla görev yapabilmesini sağlar. Çiğneme, yutma, emme ve konuşma aktivitelerinde önemli olduğu gibi, dil aynı zamanda çok hassas bir organdır. Kasların fazlalığı, yapışma yerlerinin ve kas liflerinin yönlerinin fazla türlü yapısı, liflerin kasılma ve esnemesini kolay kılan yağ dokusunun fazlalığı, dilin fazlaca hareket kabiliyetini arttırmaktadır (König ve ark., 2015; Dursun, 1991).

Dil şeklini fazlaca değiştirebilen bir organdır. Dil, sıvıların ve besinlerin alınması, ağız içine alınan besinlerin öğütülmesinde de bir derece sorumludur. Tat, ısı ve ağrı alıcılarına sahiptir. Köpekte solunum yaparak ısı kaybını fazlalaştırmak için de kullanılır. Bu durum, ölü alanın (larynx, trachea ve ana bronşlar) ventilasyonu, çok sayıda arterio-venöz anastomoz ve zengin kan sağlanmasıyla gerçekleştirilir (König ve ark., 2015).

Dil insan ve kedide kısa ve geniş, herbivorlarda dar ve uzundur. Çiğneme sırasında, dil yemek parçalarını diş kavisleri içine iter. Dilin üst yüzünde yer alan, sert ve dayanıklı epitelle çevrili papilla filiformes'ler dişler tarafından öğütülmüş, tükürükle yumuşatılmış besin parçalarının ufalanmasını ve ezilmesine neden olur. Dil ezilmiş besin parçalarını tükürük ile harmanlayarak rahat yutulabilecek lokmalar şekline koyar (Dursun, 1991).

Dil, yutma esnasında sert damağa dayanarak lokmalar üzerine yavaşça önden arkaya doğru basınç yapmak suretiyle, lokmaların arkaya ve aşağıya, farinkse kaymasına neden olur. Emme esnasında her tarafı kapalı olan ağız boşluğunda dil, arkaya ve aşağıya doğru yaptığı hareketler ile işlev sağlar. İnsanda konuşma esnasında farklı hareketleri ve şekil değiştirme kabiliyetiyle cavum oris'te farklı, büyüklük ve şekilde boşluklar oluşturarak, larinks'ten çıkan sesin değiştirilmesi ve farklı harflerin telaffuzundan sorumludur (Odar, 1986).

Dil mukozasında fazlaca sensitif sinirlerin uçları bulunduğu için, dil çok hassastır ve cavum oris'e giren ufacık bir yabancı maddeyi hemen fark eder. Dilin ucu cavum oris'de yer alan dar köşelere ve ufacık çukurlara sokularak, yemek kırıntılarını ve yabancı cisimleri atar ve orayı temizler. Dil, ağız kapalı olduğunda

aşağı yukarı tüm cavum oris'i doldurur. Önde dilin ucu, yanlarda kenarları dış kavisleri ile, üst yüzü yukarıda sert damak ile temas şeklindedir (Odar, 1986).

Dilin iki yüzü bulunur. Üst yüzü dorsum linguae, alt yüzü facies ventralis linguae olarak isimlendirilir. Yan kenarı da margo linguae'dır. Dilin apex linguae, corpus linguae ve radix linguae denilen üç bölümü vardır. Dilin üzerinde tat organları da bulunur (Dursun, 1991).

Karnivorda dilin dorsal yüzü üzerinde longitudinal olarak belirli median bir oluk (sulcus medianus linguae) yer alır. Buradan dilin iç tarafına doğru bir bölme uzanır. Karnivorlarda dilin ventral yüzünde, orta hatta mukozanın alt kısmında çubuk şeklinde lyssa denilen fibröz bir kabartı vardır. Lyssa, apex linguae'dan radix linguae'ya ulaşır. Fakat os hyoideum'a kadar uzanamaz. Yağ doku, çizgili kas ve bazen kıkırdakla dolu olan yoğun bir bağdoku kılıfı içinde yer bulunur (König ve ark., 2015).

Sığırda dorsum linguae'nin kaudalinde, fossa linguae ile sınırlanan büyük bir çıkıntı (torus lingua) yer alır. Fossa linguae epiteli keskin besin partikülleriyle basit bir şekilde hasar alabileceğinden enfeksiyon için potansiyel bir kapıdır. (König ve ark., 2015).

2.6. Dilin (Lingua, Glossa) Bölümleri

2.6.1. Apex Linguae

Apex lingua dilin serbest ve hareket eden yeridir, basıktır. Üst yüzü sığırda hafifçe dış bükeydir. Equide'de ise bu bölümde median bir oluk görülür. İnsan ve köpekte corpus linguae üzerindeki bir olukla, sulcus medianus linguae ile devam eder. Alt yüzü, orta çizgi üzerinde, frenulum linguae denilen bir mukoza kıvrımı ile ağız boşluğu tabanını oluşturan mukozaya bağlanmıştır. Frenulum linguae'nin dış yan tarafında yer alan mukoza kıvrımı plica fimbriata'dır (Dursun, 1991). Dil altında, frenulum linguae'nin yan taraflarında içten dışa ve önden arkaya uzanan her iki yanda birer tane plika yer alır. Plicae sublinguales denilen bu plikalar glandula sublingualis'lerin üst kenarlarınının ağız tabanını saran mukozada oluşturdukları kabartılardır. Plica sublingualis'lerin ön uçlarında birer tane küçük papilla vardır.

Caruncula sublingualis denilen bu papillalar üzerinde glandula mandibularis ve sublingualis'lerin kanalları açılırlar (Odar, 1986).

2.6.2. Corpus Linguae

Dilin gövde kısmıdır. Üst yüzüne dorsum linguae adı verilir. Bu yer ağız kapandığında damağa uyar. İnsan ve köpekte median bir oluğa, sulcus medianus linguae'ye sahiptir. Ruminantlarda bu yüzün arka yarımında torus lingua adı verilen bir kabartı yer alır. Sadece sığırdan varolan bu kabartının önünde derin bir çöküntü, fossa linguae vardır. Corpus linguae'nin yanal yüzleri dorsum linguae'den, margo linguae adı verilen kenarla ayrılır. Yanal yüzler herbivorlarda özellikle atta çok fazladır. Apex linguae'nin benzer yüzleriyle birlikte dilin alt yüzünü, facies ventralis linguae'yi teşkil eder (Dursun, 1991).

2.6.3. Radix Linguae

Dilin köküdür. Epiglottis'in köküne kadar seyreder. Isthmus faucium'un tabanını teşkil eder. Her iki yanda arcus palatoglossus ile devam eder. Bu bölgede glandula lingualis'e sahip fazla sayıda ufak boşluklar vardır. Bu kısımda ayrıca tonsilla lingualis'i oluşturan lenfoid düğümçükler yer alır (Dursun, 1991).

Dorsum linguae'nin arka yani radix linguae'ye ait olan kısmının görünüşü, ön parçaya göre farklıdır. Burada görülen pürtük ve kabartılar papillalara nazaran daha büyük olup, birbirinden oldukça derin yarıklara ayrılmışlardır. Lenfatik foliküllerin meydana getirdiği bu pürtük ve kabartıların hepsine birden tonsilla lingualis adı verilir. Dil mukozasının bu kısmında papillalar görülmemektedir (Odar, 1986).

İnsanlarda radix linguae'nin arka kısmında dil mukozası epiglottis'i saran mukoza ile devam eder. Mukoza epiglottis üzerine atlarken biri ortada, ikisi yanlarda olmak üzere üç plika meydana getirir (plica glossoepiglottica mediana et lateralis). Bu plikalar arasında oluşan çukurlara vallecula epiglottica adı verilir (Odar, 1986).

Dil kökünde yer alan tükürük bezleri muköz salgı oluştururlar. Bu koyu muköz salgı burada *radix linguae*'yı ıslatarak yutma esnasında besinlerin farinkse daha çabuk ulaşmasına katkı sağlar (Odar, 1986).

2.7. Dil Papillaları

Dil, *tunica mucosa linguae* denilen özel bir mukoza ile çevrilidir. Dil mukozası sert olup, dorsal ve lateral kısımlarında alt kısmında yer alan kaslara sıkı bir biçimde yapışır. Fakat ventralde çok daha gevşek ve daha az keratinizedir. Üst yüzünde çok sayıda, değişik fonksiyonlara sahip kabartılar görülür. Bu kabartılara dil papilla'ları *papillae linguales* adı verilir. Birçoğu gözle rahatlıkla görülebilen bu kabartılar dil mukozasının, altındaki doku ile birlikte dışa doğru yaptığı çıkıntılar olarak bilinir. Dil papillalarla kaplanmıştır. Yüzeyinin çoğu mukozanın lokal modifikasyonu sonucu oluşmuş olan çeşitli papillaların dağılım, hacim, sayı ve şekilleri her tür için farklıdır. Papillalar fonksiyonlarına göre, mekanik papillalar (*papillae mechanicae*) ile tat tomurcukları içeren gustatorik papillalar (*papillae gustatoriae*) olarak ikiye ayrılır. Mekanik papillalar keratinize yapılardır. Genel olarak mekanik papillaların sayısı tat papillaların sayısından daha çoktur. Tat papillalarında ise tat almaya duyarlı tat tomurcukları yer alır. Mekanik etkili papillalar; *papillae filiformes*, *papillae marginales*, *papillae conicae* ve *papillae lentiformes*'tir. Tat alma ile ilgili papillalar tat alma özelliği ile donatılmış yapılardır. Bu grupta *papillae fungiformes*, *papillae vallatae* ve *papillae foliatae* bulunur (Dursun, 1991).

2.7.1. Mekanik Papillalar

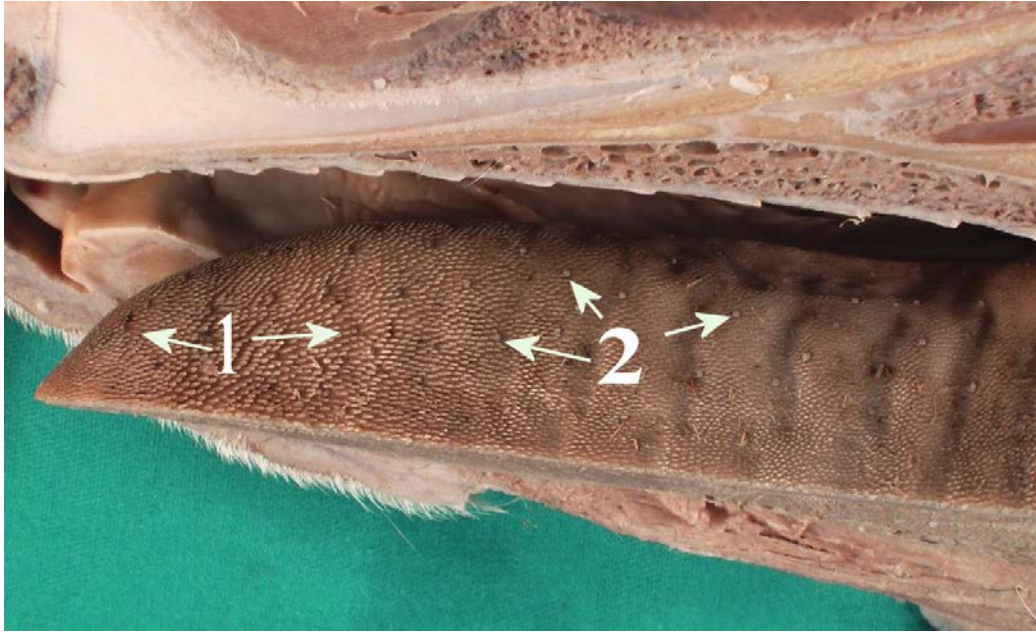
Papillae filiformes

Dilin üst ve yan tarafındadırlar (Şekil 2.1). Yönleri geriye doğrudur. İnce iplik biçiminde olup, bazen demet şeklinde bir araya toplanır, bazen de muntazam sıralar biçiminde dizilmiş bulunurlar. Kedide ve ruminantlarda sert ve boynuz şeklini almıştır. Bu hayvanlarda lokmanın ağızdan geri çıkmasını önlerler. Bu nevi papillalar sert epitel tabakası ile çevrili olup, besin parçaları üstünde mekanik bir etki sağlarlar. Sayı bakımından, *papillae filiformes* dil üzerinde yer alan papillaların içinde en ufak

ve en çok bulunanıdır. Vahşi hayvanlarda bu papillaları saran epitelin üst tabakası deride görülen stratum corneum'a benzer ve çok serttir. Bu sebeple böyle hayvanlarda dilin üst tarafı sanki törpü şeklindedir (König ve ark., 2015).

Papillae conicae

Koni şeklindeki papillalardır. Özellikle ruminantlarda yer alırlar. Daha büyük fakat daha az sayıdadır. (Şekil 2.2). Ruminantlarda torus lingua'da, dilin yan yüzünde, yanakta ve kısmi olarak da dudakların iç tarafında bulunurlar. Koyun ve keçide, sığırdakine göre hem daha az sayıda hem de daha ufak olarak yer alırlar (Dursun, 1991; König ve ark., 2015).



Şekil 2.3. Apex lingua'da bulunan bazı papillalar. 1- Papilla filiformis,
2- Papilla fungiformis

Papillae marginales

Yeni doğmuş carnivor ve domuz yavrularında bulunur. Bu hayvanlarda emmeye katkıda bulunurlar (König ve ark., 2015).

Papilla lentiformes

Ruminantlarda dilin arka tarafında özellikle torus lingua üzerinde mercimek şeklinde papillalardır. Basık, yuvarlak ve yüzeyi düz papillalardır. Üzerinde buldukları torus lingua'nın bir değirmen taşı gibi fonksiyon göstermesine imkan sağlarlar (Dursun, 1991).

2.7.2 Tat Papillaları

Tat papillaları papillae fungiformes, papillae vallatae ve papillae foliatae olarak adlandırılır (König ve ark., 2015).

Papillae fungiformes

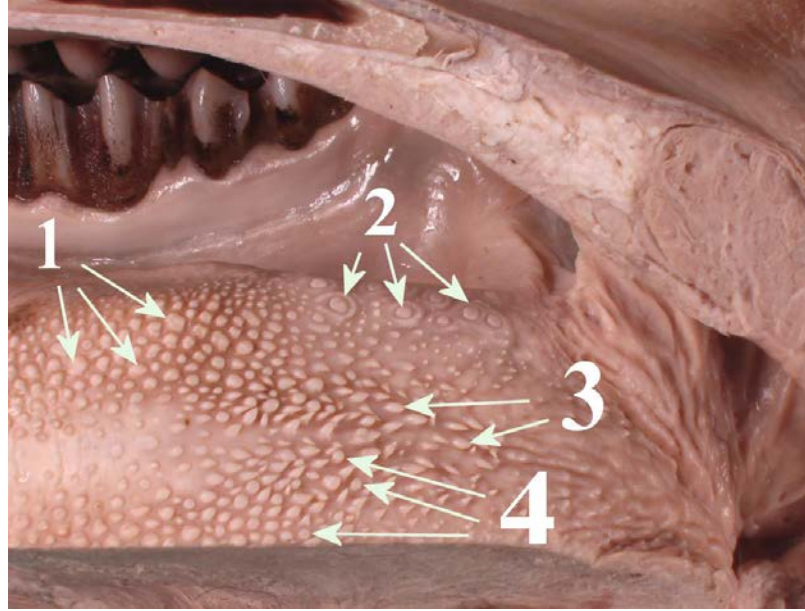
Papillae fungiformes çoklukla dilin ön kısmında, az miktarda da arka bölümde yer alırlar. Mantar biçiminde olan papillalardır. Renkleri kırmızıdır. Papilla filiformis'ler arasına serpilmişlerdir (Şekil 2.1, 2.2). At ve sığırdan dilin yan kenarlarında görülürler. En gelişmiş şekilde etçillerde göze çarpar. Tat duyusu alan papillalardır (Dursun, 1991).

Papillae vallatae

Çevresi dar ve derin bir hendekle çevrilmiş papillalardır (Şekil 2.2). Dil kökü (radix linguae) yanında, "V" şeklini almışlardır. Her yarımda at ve domuzda birer, köpekte 2-3, sığırdan 8, küçük ruminantlarda 18-24 adet görülürler. Tat almayla sorumlu papillalardır. Tat tomurcukları papillanın epitel katının içinde olup, hendeğe bakan kısmında bulunur (Dursun, 1991).

Papillae foliatae

Yaprak biçimindeki papillalardır. Dorsum linguae'nin arka, radix linguae yakınında, arcus palatoglossus'un ön kısmında görülür. Tat almayla sorumlu papillalardır. Birbirine paralel mukoza dükümüleridir. Her yarımda birer adet görülür. Ruminantlarda bulunmamaktadır (Dursun, 1991).



Şekil 2.4. Radix lingua'da bulunan bazı papillalar.

- 1-Papilla lentiformis, 2- Papilla vallata, 3- Papilla conicae,
4- Papilla fungiformis

2.8. Musculi Linguae (Dil Kasları)

Dilin iskeletini dil aponeurozu ile bu aponeuroza dikey durumda ve os hyoideum'dan dil ucuna doğru giden septum linguae oluşturur. Dilde biten kas lifleri dil aponevrozuna ve septum linguae'ye yapışarak biterler. Dil kaslarının bir kısmı iskeletin çeşitli parçalarından (dilin dış kasları), bir parçası da dil iskeletini yapan dil aponevrozu ve septum linguae'ye yapışarak (dilin iç kasları) başlar (Odar, 1986).

Dil, tam ortada uzunlamasına bulunan ve basihyoideum'a tespit edilen septum linguae aracılığı ile iki yan yarıma bölünür. Her bir dil yarımında iki grup kas görülür. Birinci grup dil kasları dilin özel, kendine ait kaslardır. Bu kaslara m. lingualis proprius adı verilir. Dil kaslarının ikinci grubunu üç kas oluşturur. Bu kaslar şunlardır: m. genioglossus, m. hyoglossus ve m. styloglossus'tur (Dursun, 1991).

2.8.1. Dilin İç Kasları

M. lingualis proprius

Bu kaslar dilden orijin alıp yine dilde sonlanırlar. Dilin şeklini değiştirmekle görevli kaslardır. Bunlar ipliklerinin seyirlerine göre *fibrae longitudinales superficiales*, *fibrae longitudinales profundae*, *fibrae transversae* ve *fibrae perpendiculares* olarak adlandırılan kaslardır. *Fibrae longitudinales superficiales* dilin üst yüzünü örten mukozanın hemen altında görülür. *Fibrae longitudinales profundae* dil ucu ile dil kökü arasında görülür ve *fibrae longitudinales superficiales*'in altında görülür. *Fibrae transversae* iplikleri enine seyirli olan kastır. *Fibrae perpendiculares* ise iplikleri dikey seyirli kastır. Dilin üst ve alt yüzleri arasında dikey olarak görülür.

İskelete tesbit edilen kaslar dilin *cavum oris*'deki şeklini değiştirir ve dili dışarıya çıkarmak ya da içeriye almak gibi hareketleri yaptırır. Dilin iç kasları ise dilin şeklini değiştirirler (Odar, 1986; König ve ark. 2007).

2.8.2. Dilin Dış Kasları (*M. genioglossus*, *M. hyoglossus* ve *M. styloglossus*)

M. genioglossus

Corpus mandibulae'nin *pars inciva*'sından (orta çizgiye yakın kesiminden) dil kemiğın *corpus*'una kadar gider. Yani *mandibula*'nın iç yüzünden başlar ve lifler yelpaze biçiminde açılarak dilin ucuna, sırtına ve köküne doğru giderler. İki tarafın benzer kası tam ortada bulunan *septum linguae* ile birbirinden ayrılmıştır. Yani iki tarafın kası *paramedian* olarak yer almıştır. Lifleri kasıldığı zaman, dilin arka kısmını öne çekmek suretiyle tüm dili öne doğru çeker ve ağızdan dışarı çıkarır. *Musculus genioglossus* dilin en kuvvetli kasıdır. Kasın tonusu insan sırtüstü yattığı zaman dilin arkaya gitmesine ve nefes yolunun kapanmasını önler (Odar, 1986; König ve ark., 2007).

M. hyoglossus

Musculus hyoglossus dört kenarlı yassı bir kas olup, *musculus genioglossus*'un dışındadır. *Processus lingualis*, *basihyoideum* ve *ceratohyoideum* (*cornu minus*)'dan çıkar. Yani dilin yan yüzü mukozası altında uzanır. *Hyoid* kemiğinden başlar, yukarıya ve öne doğru uzanarak dilin içine giren kas lifleri *septum linguae*'ye yapışarak biter. Karşı tarafın benzer kası ile birlikte kasıldığı

zaman dil kökünü aşağıya bastırır, organı aşağıya ve geriye doğru çeker (Odar, 1986; König ve ark., 2007).

M. styloglossus

Bant biçimindeki bir kastır. Stylohyoideum'dan başlar, dil ucunda son bulur. Karşı tarafın benzer kası ile birlikte kasıldığı zaman dili kısaltır ve dil ucunu yukarı kaldırır. Tek taraflı çalıştığı zaman dili kendi yönüne doğru çeker (Odar, 1986; König ve ark., 2007).

2.9. Dil Damarları

Dilin ana damarı a. lingualis, equidea ve ruminantlarda a. carotis externa'dan başlangıç alan truncus linguofacialis'in bir dalıdır. Koyun ve keçide a. facialis mevcut olmadığından truncus linguofacialis şekillenmez. A. lingualis dilin ve ağız boşluğu tabanının başlıca kan kaynağıdır. Stylohyoid'in alt kenarı boyunca seyrederek Rami hyoidei ve a. profunda linguae diye iki dala, carnivorlar da bu dallara a. palatina ascendens'in ilavesiyle üç dala ayrılır. Rami perihyoidei dil kemiğinin üst kenarında seyrederek Dil kaslarında dağılır. Karşı tarafın benzer damarı ile ağızlaşır (Dursun, 1991).

Equide ve ruminantlarda truncus linguofacialis'ten ayrılır. Sus ve carnivorlarda ise a. carotis externa'dan başlangıç alır. Organın hareketlerine uyum sağlamak için kıvrımlı bir şekil gösterir (Dursun, 1991).

Dilin toplar damarı v. lingualis'tir. Bu ven v. sublingualis, v. profunda linguae ile köpekte ek olarak v. glandularis ve v. pharyngea ascendens'in birleşmesi ile oluşur. V. lingualis ve v. facialis ile birleşerek v. linguofacialis'i şekillendirir. V. linguofacialis'in v. maxillaris ile birleşmesiyle de v. jugularis externa oluşur. V. sublingualis, frenulum linguae'nin dış yanında, ağız mukozasının altındadır. Köpekte bazen enjeksiyon yeri olarak da kullanılabilir. Dil venleri vena facialis'e dökülürler (Dursun, 1991).

Corpus linguae'den gelen lenf damarları nodi lymphatici submentales ve submandibulares'e, radix linguae'den gelenleri boyun derin lenf düğümlerine dökülürler (Dursun, 1991).

2.10. Dil Sinirleri

Dilin innervasyonu beş kranial sinir tarafından kontrol edilir:

- n. mandibularis'in dalı (n. trigeminus'un dalı olan) n. lingualis,
- n. intermediofacialis'in dalı chorda tympani,
- n. glossopharyngeus,
- n. vagus,
- n. hypoglossus.

Dilin sinirleri chorda tympani, n. lingualis ve n. glossopharyngeus'tur. Ek olarak n. vagus'un n. laryngeus cranialis'i de dile gelen sinirlerdendir. Chorda tympani, n. facialis'in bir dalıdır. Başlangıcından hemen sonra n. lingualis'e katılır. Dilin motor siniri n. hypoglossus'tur. N. hypoglossus, dil kaslarını uyaran genel somatik motor lifler vardır. Bu sinirin hasar görmesi dilin felcine neden olur. Bu klinik belirti başa alınan travmadan veya atlarda diverticulum tuba auditiva hastalığından sonra bir komplikasyon olarak gözlemlenir (Dursun, 1991; König ve ark., 2015).

2.11. Ağız Boşluğunun Tabanı (Cavum sublinguale)

Bu bölge, dilin ağız boşluğunun tabanına bağlanmasını sağlar. En geniş yeri, kesici dişlerin arkasından frenulum linguae'nin rostraline kadar gider. Bu kısma sublingual tabanın prefrenular kısmı adı verilir (König ve ark., 2015).

Recessus sublingualis lateralis her bir yanda dil ile mandibula arasında yer alır. Frenulum linguae'nin hemen önünde caruncula sublingualis adında çift kabartı bulunur. Buraya gl.mandibularis'in akıtıcı kanalı olan ductus mandibularis ile gl. sublingualis major'un akıtıcı kanalı olan ductus sublingualis major açılır. Gl. sublingualis major atlarda yer almaz. Carunculae sublinguales, ruminantlarda oldukça büyük, atlarda iyi gelişmiş, carnivorlarda küçüktür, domuzda ise bazen

yoktur. Özellikle sığırdan geniş ve karakteristik olarak testere dişi şeklinde bir kenar gibidir. At ve keçide etçiklerin yanında küçük bir bez (gl. paracaruncularis) görülebilir. Tüm türlerde bu bölge lenforetiküler bir doku içerir. Kesici dişlerin hemen arkasında çift organum orobasale yer alır (König ve ark., 2015).

Recessus sublingualis lateralis'te longitudinal bir kıvrım (plica sublingualis) yer alır. Bu kıvrıma gl. sublingualis polystomatica'nın akıtıcı kanalı dökülür. Sığırdan bu delikler papillae conicae'nın tepesinde yer alır. Atlarda gl. sublingualis minor görülecek şekilde çıkıntı gibidir (König ve ark., 2015).

2.12. Dilin Histolojisi

Dil, hacminin büyük bir kısmı çizgili iskelet kaslarından oluşan hareketli bir organdır. Dil üç yönde seyreden iç kaslarından dolayı tüm yönlere kıvrılarak hareket yeteneğine sahip bir organdır. Bu hareket yeteneği besin maddelerinin ağız içinde yer değişimini ve farinkse doğru ilerletilmesini sağlar. Yüzeyinde keratinsiz çok katlı yassı epitel bulunur. Dilin dorsal yüzü, epitel ve altındaki lamina propriyanın oluşturduğu papilla adı verilen sayısız ufak çıkıntılar sebebi ile çıplak gözle pürtüklü gözlemlenir. Dil mukozası papillalarının içerdiği tat tomurcukları sebebiyle özelleşmiş mukoza örneği oluşturur. Arka kesimde ve dilin ağız tabanına bakan alt yüzünde papilla yer almaz (Eşrefoğlu, 2009)

Mekanik papillalar dışındaki papillaların epiteli içinde tat tomurcukları (tat cisimcikleri) bulunur. Bazal membrandan epitel yüzeyine kadar giden bu cisimcikler, epitel hücrelerine göre soluk boyanan, oval veya yuvarlak şekilli yapılardır. Tomurcuklar tat deliği ile yüzeye giderler. Tat cisimciklerinde nöroepitelyal hücreler, destek hücreleri ve bazal hücreler olmak üzere üç şekil hücre vardır. Tat tomurcuğunda en çok sayıda yer alan hücreler olan nöroepitelyal hücreler epitelin bazal laminasında tat deliğine giden, uzun boylu hücrelerdir. Apikal yüzlerinde mikrovilluslar, yan hücrelerle aralarında sıkı bağlantı kompleksleri yer alır. Bazal yüzleri ise n. facialis, n. glossopharangeus veya n. vagus sinirinin afferent dalları ile sinaps oluştururlar. On gün içinde yenilenen hücrelerdir. Nöroepitelyal hücreler tat alınmasından sorumlu kemoreseptörler olarak kabul görülür. Destek hücreleri de nöroepitelyal hücrelere benzer şekilde bazal laminadan yüzeye giden uzunca şekilli,

mikrovilluslu hücrelerdir. Nöroepitelyal hücrelere oranla daha açık sitoplazmalı hücrelerdir. Yenilenme süreleri nöroepitelyal hücrelerindeki gibi on gündür. Ancak nöroepitelyal hücrelerden farkı sinir lifleri ile sinaps yapmazlar. Destek hücrelerinden salgılanan polisakkarid yapısındaki sekresyon ürünü, yüzeyde iyonların bağlanabileceği bir tabaka yapar. Diğer hücre tipi bazal lamina üzerinde yer almış kısa boylu bazal hücrelerdir. Bunlar diğer hücre tiplerini oluşturan kök hücrelerdir. Tat nöroepitelyal hücrelerin reseptörleri tarafından algılanan bir kimyasal stimulustur. Bu hücreler tatlı, tuzlu acı, ekşi ve umami şeklinde beş stimulusa karşı hassastırlar. Umami glutamate aspartate gibi bazı amino asitlere sahip bir tattır. Umami tadından öncelikle sorumlu olan aminosit, L-glutamat aminoasididir (Eşrefoğlu, 2009).

Ağız boşluğunda dilin dorsal yüzü dışında arcus glossopalatina'da, epiglottisin arka yüzünde, farinksin arka duvarında ve yumuşak damakta da tat cisimleri yer alır. Bunun dışında tat cisimlerinin bulunmadığı alanlarda da genel bir kimyasal duyarlılıktan söz edilebilir (Eşrefoğlu, 2009).

Dil yüzeyini döşeyen epitelin altında lamina propriya görülür. Sulcus terminalisin gerisinde mukoza içinde fazla sayıda lenf follikülü yer alır. Papilla içermemesine rağmen folliküller sebebi ile bu bölümün de yüzeyi girintili çıkıntılıdır. Dilin ventral yüzeyi düzgündür. Epitel altında yer alan lamina propriyayı submukoza takip eder. Dilin submukoza tabakasında, yer yer de kaslar arasında seröz, müköz veya serömüköz salgı yapan dil bezleri yer alır. Seröz salgı yapan Ebner bezleri sulcus terminalis etrafında, serömüköz salgı yapan bezler (Bladin bezleri, Nuhn bezleri) dil ucunda, müköz salgı yapan bezler ise dil kökünde bağ dokusu içinde yer alırlar (Eşrefoğlu, 2009).

3. GEREÇ ve YÖNTEM

Çalışmada mezbahadan sağlanan erişkin 7 adet erkek Boz ırk sığır dili materyal olarak kullanıldı. Hayvanlardan alınan diller başta serum fizyolojik ile yıkandı. Dillerin üst (dorsal) tarafının apeks, korpus ve radiks lingua'dan elde edilen parçalar taramalı elektron mikroskopik incelemeler için alındı. Dil formaldehit ile fikse edildi. Alınan parçalar primer fiksasyon için % 5 glutaraldehitte (0.13 M Sorensen fosfat tamponu içinde, pH 7.2) 2 saat (+4 C buzdolabında) bekletildi. İki kez 30 dk boyunca 0.13 M Sorensen fosfat tamponu ile yıkandı. Sekonder fiksasyon için % 1 Osmium tetroksitte (0.13 M sorensen fosfat tamponu içinde, pH 7.2) 1 saat (+4 C buzdolabında) bekletildi. Daha sonra kurutma için 1 saat HMDS (Heksametildisilazan) içinde bekletildi. Daha sonra oda ısısında kurumaya bırakıldı. Altın ile kaplanarak, taramalı elektron mikroskopunda (EVO50, ZEISS, Germany) incelendi.

Anatomik terimler için Nomina Anatomica Veterinaria, NAV, (2017) kullanılmıştır.


4. BULGULAR

4.1. Makroskopik Bulgular

Materyallerin bir büyük ruminant dilinin tüm özelliklerini taşıyacak şekilde olduğu görüldü. Dilin apex lingua, corpus lingua ve radix lingua'dan oluştuğu saptandı. Dilin torus linguaya sahip olduğu ve bu oluşumun ön kısmında fossa lingua'nın bulunduğu gözlemlendi. Ölçümlerde dilin ortalama boyu, 31.6 cm, ortalama ön eni, 7.4 cm, ortalama orta eni, 8.3 cm ve ortalama arka eni 9.3 cm olduğu saptandı. Dil üzerinde 2 çeşit papilla olduğu gözlemlendi. Bunlardan birincisinin mekanik papillalar, diğerinin ise tat papillaları olduğu gözlemlendi. Mekanik olan papillalar; papilla filiformis, papilla lentiformis, papilla conica olarak belirlendi. Tat papillaları ise papilla fungiformis ve papilla vallata olarak belirlendi. Papilla foliata'nın ise olmadığı gözlemlendi.

Papilla filiformis

Papilla filiformis'in (Şekil 4.1) dilin apex'inden başlayarak gövdeye doğru yayıldığı gözlemlendi. Ortalama 1 cm²'lik kısımda 70,5 adet papilla filiformis sayıldı. Papilla filiformis'lerin elimizdeki tespit edilmiş dillerde serbest uçlarının caudodorsal yönde olduğu saptandı. Özellikle apex lingua ilk ön 5 cm lik kısımda daha uzun olduğu ve arkaya doğru gittikçe boylarının azaldığı tespit edildi. Fossa lingua'nın (Şekil 4.2) rostral bölümlerinde ve apex lingua'nın uç kısmında boylarının en aza indiği belirlendi. Apex lingua'nın ventrolateral kısmında bol miktarda papilla fungiformis (Şekil 4.1,4.5) ile birlikte papilla filiformis gözlemlendi. Dile ventralden bakıldığında dilin lateral ve rostral kenarlarından medial'e doğru yaklaşık 1 cm'lik bölümde papilla filiformis ve özellikle bol miktarda papilla fungiformis'in bulunduğu saptandı. Bu kısmın dilin ventral'indeki hiç papilla bulunmayan kısmı ile keskin bir sınırla ayrıldığı saptandı (Şekil 4.5). Apex lingua'nın en uç kısmında papilla filiformis'lerin boylarının oldukça kısaldığı hatta makroskopik olarak gözlenmediği saptandı (Şekil 4.5). Dilin ventral bölümünde yukarıda zikredilenler dışında makroskopik olarak herhangi bir papilla gözlenmedi.



Şekil 4.1. Boz ırk sığırlarda apex lingua'nın görünümü

1. Papilla filiformis, 2. Papilla fungiformis

Papilla lentiformis

Mekanik papillalar içerisinde en büyük olanın papilla lentiformis olduğu görüldü. Papilla lentiformis (Şekil 4.2, 4.3); farklı şekillerde torus lingua'da gözlemlendi. Median hatta tam olarak belirgin olmayan papillalar, paramedian kısımda daha belirgin olarak görüldü. Ortalama olarak 223,5 adet sayıldı. Büyüklüklerinin farklılık arz ettiği gözlemlendi. Yanlardan papilla conica ve papilla fungiformis ile sınırlandırıldığı saptandı. Şekil olarak piramit şekilli ve yuvarlak oldukları saptandı. Bu yüzden iki farklı tipe katagorize edildi. Birinci tip olanlar piramid şeklini andırdığı için piramidal şekilli, tip 1 olarak adlandırılırken diğeri ise yuvarlak şekilli olduğundan yuvarlak şekilli, tip 2 olarak adlandırıldı.

Papilla conica

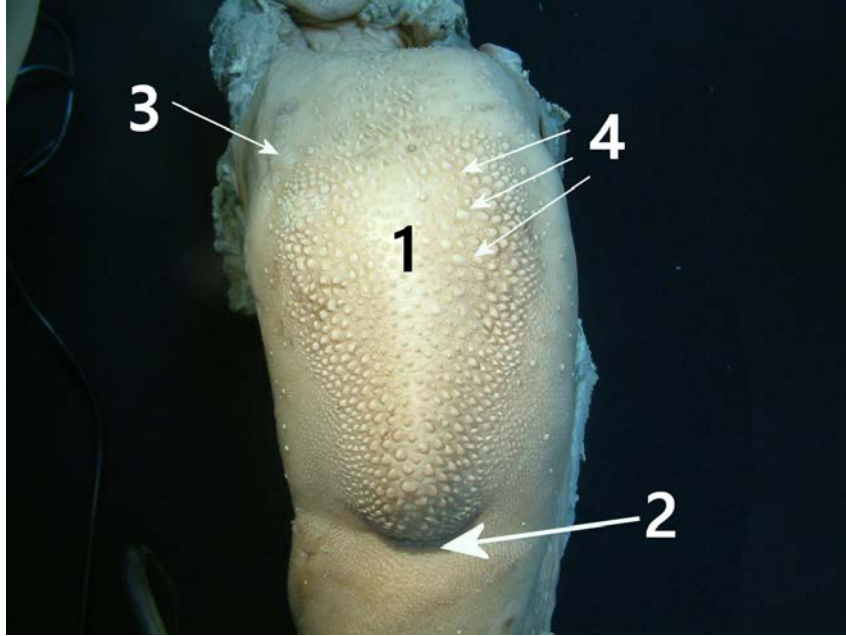
Papilla conica; torus lingua'nın caudal kısmında radix lingua yakınlarında özellikle median hatta yoğun olarak ve torus lingua'nın özellikle ön lateral kısımlarında gözlemlendi (Şekil 4.3). Ortalama olarak 276 adet papilla sayıldı. Bunun dışında corpus'ta dorsal yüzeyde herhangi bir papilla conica kaydedilmedi. Üçgen, konik şekilli ve yanakta bulunanlara nispeten ince ve küçük olan papilla conica'ların torus lingua'nın radix lingua'ya yakın kısımlarında (Şekil 4.3) ve lateral kısımlarda az miktarda bulunduğu saptandı. Farklı büyüklüklerde oldukları gözlemlendi.

Papilla fungiformis

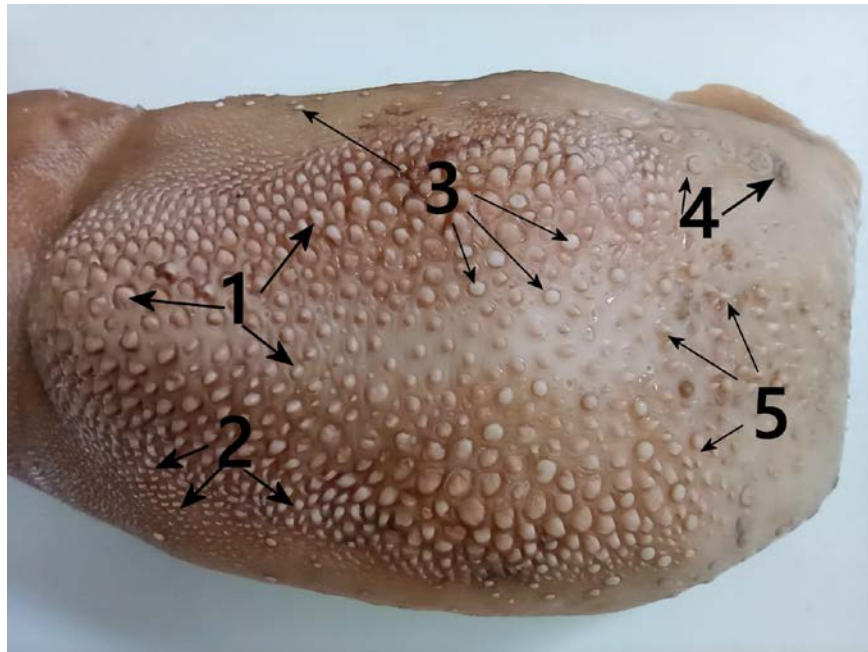
Papilla fungiformis; apex lingua'da bol miktarda papilla filiformis'lerin arasına serpilmiş mantar şekilli olarak gözlemlendi.(şekil 4.4) Özellikle median hatta daha az ve lateralde daha fazla gözlemlendi. Torus lingua'da da papilla fungiformis gözlemlendi. Bu bölümde bulunan papilla filiformis'lerin içinde seyrek olarak saptandı. Torus lingua'nın caudal kısmında özellikle de median hatta papilla conica'ların arasında gözlemlendi. Torus lingua'nın ön bölgesinde papilla fungiformis görülmedi. Dilin fossa lingua'ya yakın kısımlarında median hatta da gözlenmedi. Küçük tip olanlar apeks ve korpus lingua'da bulunurken, büyük tip olanlar torus lingua'da olduğu saptandı. Dilin sağ ve sol bölümleri arasında sayı olarak tam bir eşitliğin olmadığı görüldü. Ortalama olarak sağ bölümde 114.5 solda ise 130.5 adet papilla gözlemlendi. Sadece fossa lingua'ya yakın bölümünde lokalizasyon ve sayı olarak yaklaşık eşit sayıda olduğu belirlendi. Dilin lateral bölümünde çok seyrek olarak dağılım gösterdikleri saptandı.

Papilla vallata

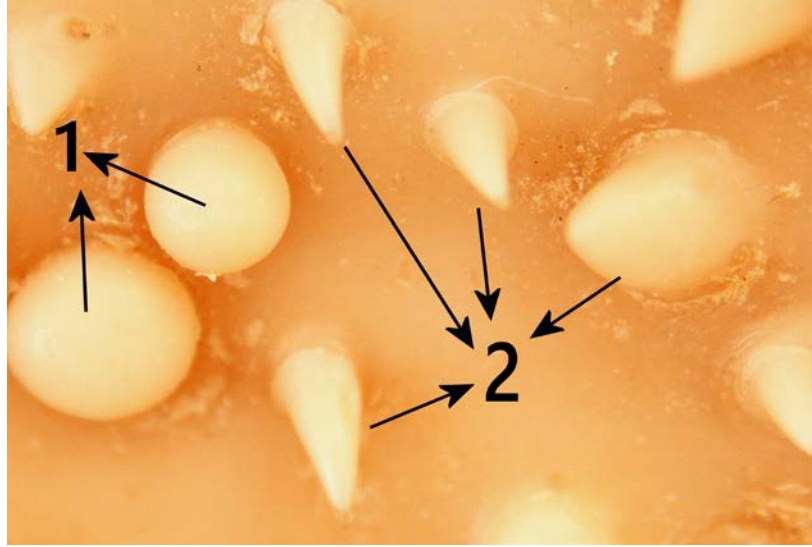Papilla vallata (Şekil 4.2), torus lingua'nın gerisinde lateral kısımlarında saptandı. Farklı büyüklüklerde gözlemlendi. Dilin sağ ve sol kısımlarında farklı sayıda papilla vallata tespit edildi. Sağda ortalama olarak 20 adet, solda ise 26 adet papilla sayıldı. Papilla vallata'ların papilla lentiformis'ler bittikten sonra lateral kısımlardan başladığı ve caudale doğru seyrettiği gözlemlendi.




Şekil 4.2. Boz ırk sığırlarda torus lingua'nın görünümü,
1-Torus lingua, 2-Fossa lingua 3-Papilla vallata
4-Papilla lentiformis.



Şekil 4.3. Boz ırk sığırlarda torus lingua'daki papillaların görünümü,
1-Papilla lentiformis, 2-Papilla conica (torus lingua'nın
lateral'inde), 3- Papilla fungiformis 4- Papilla vallata,
5- Papilla conica (torus lingua'nın caudal kısımda)



Şekil 4.4. Boz ırk sığırlarda torus lingua'daki bazı papillaların stereomikroskobik görünümü, 1. Papilla fungiformis, 2. Papilla conica

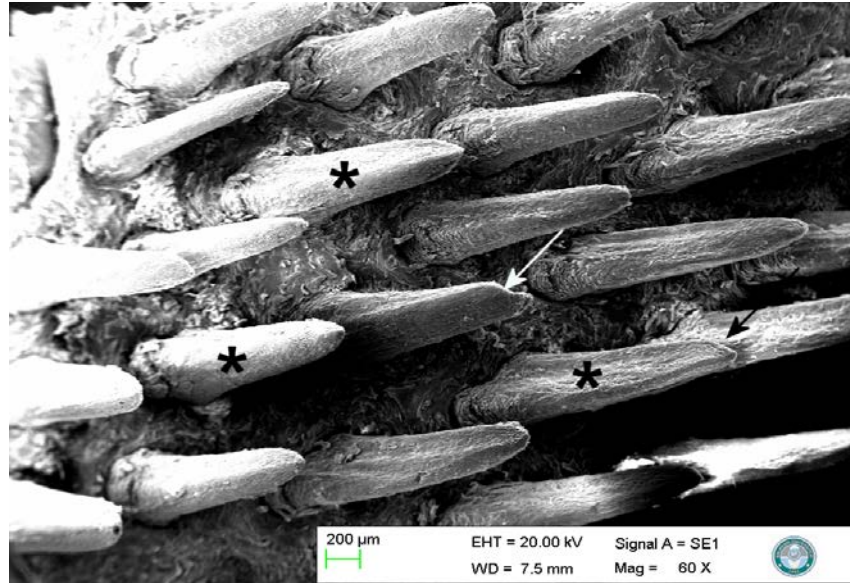


Şekil 4.5. Boz ırk sığırlarda apex lingua'daki papillaların görünümü, 1- Papilla filiformis, 2- Apex lingua, 3- Papilla fungiformis 4- Facies ventralis 5- Dilin ventral'inde hiç papilla olmayan yüzey ile papillaların olduğu bölümün keskin bir sınırla ayrıldığı kısım.


4.2. Taramalı Elektron Mikroskopik Bulgular

Papilla filiformis


Apex lingua'dan alınan parçalar incelendiğinde papilla filiformis'ler gözlemlendi (Şekil 4.6). Gözle de rahatlıkla görülen papilla filiformis'lerin oldukça uzun ve enlerinin de geniş olduğu saptandı. Uzunlukları 1233 µm ile 1420 µm arasında değişen şekilde ölçüldü. Enleri ortadan ölçüldüğünde ise genişliğinin 185 µm ile 295 µm arasında değiştiği saptandı. Papilla filiformis'in uç kısmının sivri değil küt olarak sonlandığı belirlendi (Şekil 4.6-4.7). Bazı uçların ise verrev olarak tek taraflı kesilmiş gibi simetrik olmayan şekilde sonlandığı saptandı (Şekil 4.6). Gövdenin ve apeksin 60, 100, 500 ve 1000'lik büyütmelemlerde ayrıntılı yapısı incelendi. Papilla filiformis'in dile bağlandığı kısımda hendeksi bir çukurun olduğu saptandı (Şekil 4.8). Bu çukurun dış kısmından papilla filiformis'in gövdesine doğru uzanan sekonder papillaların olduğu saptandı (Şekil 4.8). Bu papillaların bazen hiç görülmediği, bazısında bir adet olduğu ve bazısında ise iki adet olduğu belirlendi. Sekonder papillaların enlerinin genişliğinin ortadan ölçüldüğünde 33 µm ile 45 µm arasında değiştiği saptandı. Uzunluğunun ise 86 µm ile 115 µm arasında olduğu belirlendi.



Şekil 4.6. Boz ırk sığırlarda dilin dorsal yüzünün görünümü, ×60. Yıldız; papilla filiformis, oklar; uçları simetrik olmayan şekilde sonlanan papilla filiformisler.



Şekil 4.7. Papilla filiformis ucu, ×1000.




Şekil 4.8. Papilla filiformis'in kök kısmı ×500, 1. Papilla filiformis, 2.

Sekonder papillalar, 3. Papilla filiformis'in kökündeki hendeksi çukurluk.

Dilin orta kısımlarındaki papilla filiformis'lerin dilin apeksinde bulunan papilla filiformis'lerden daha küçük olduğu saptandı. Bu bölümdeki papilla filiformis'lerin uç kısımları sivri olarak saptandı. Papilla filiformis'lerin gövdelerinin

eninin uzunluğunun 112µm ila 177µm arasında olduğu saptandı. 100'lük büyütmede papilla filiformis'lerin her birinin kök kısmında sağlı sollu olarak en az birer tane sekonder papilla (Şekil 4.9) olduğu gözlemlendi. Bazı papilla filiformis'lerin yan taraflarında ikişer tane, toplamda dört adet sekonder papilla görüldü. Bu bölgede dilin tat alma duyusunu sağlayan papilla fungiformis'ler (Şekil 4.9) görüldü. Papilla fungiformis'ler papilla filiformisler ile çevrelenmiş, heterojen ve seyrek olarak gözlemlendi.



Şekil 4.9. Boz ırk sığırlarda dilin dorsal yüzünün görünümü. Yıldız: Papilla fungiformis, Oklar: papilla filiformis'e ait sekonder papillalar×100.

Papilla conica

Konik şeklinde, üçgen şeklinde ve yanakta bulunanlara nispeten ince ve küçük olan papilla conica'ların torus lingua'nın radix lingua'ya yakın kısımlarında (Şekil 4.3) ve torus'un lateral kısımlarında az miktarda bulunduğu saptandı. Torus lingua'nın lateral'inde çok seyrek ve küçük papilla conica görüldü (Şekil 4.5). Seyrek olan papilla conica'ların uzunlukları 120 µm ile 221 µm arasında değiştiği


ölçüldü. Bu papillaların orta kısmında genişliğinin ise 43 ila 60 µm arasında değiştiği görüldü. Farklı büyüklüklerde oldukları gözlemlendi. Bu papillaların herhangi bir sekonder papilla'ya veya çıkıntıya, ayrıca dilden ayrıldığı kısımda bir hendeğe sahip olmadığı saptandı. Yüzey büyütmesinde ise herhangi bir tat poruna rastlanmadı.

Papilla lentiformis

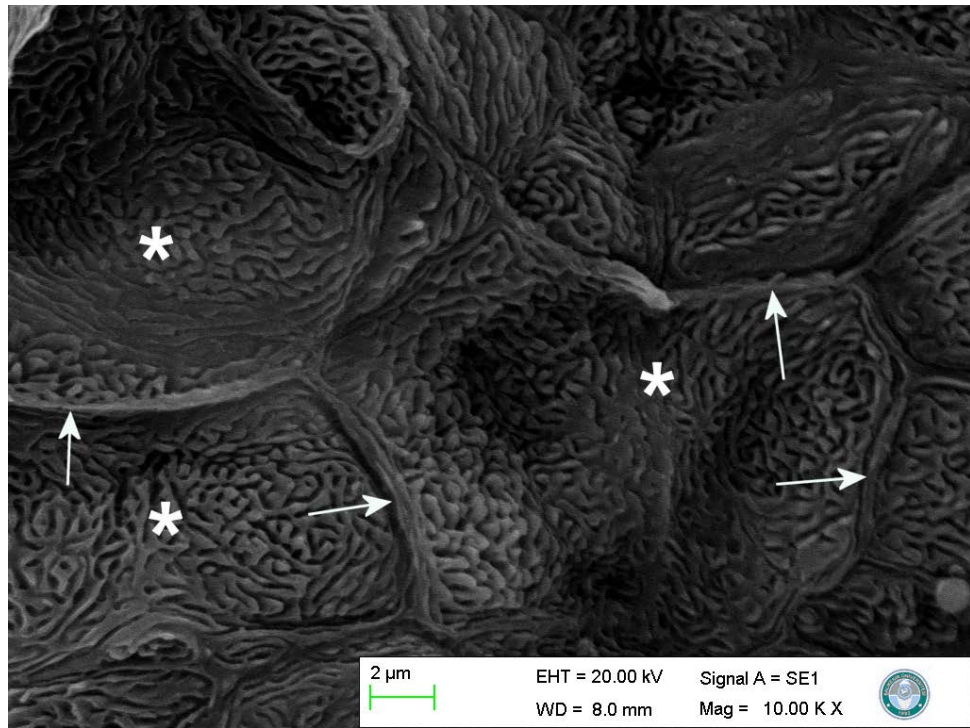
Papilla lentiformis (Şekil 4.2,4.3,4.15) torus lingua'da gözlemlendi. Düzensiz, yuvarlak ve piramit benzeri oldukları gözlemlendi. Yüzey büyütmelerinde herhangi tat poru, hendeğe ve farklı bir oluşuma rastlanmadı.

Papilla fungiformis

Papilla fungiformis'in yapısı oval veya yuvarlak, dış yüzeyinin konveks olduğu saptandı. Çapının ortalama 852 µm olduğu görüldü. Dilin ön ve gövde kısmında papilla filiformis'lerin arasında dağınık şekilde olduğu gözlemlendi. Çevresinde bir oluk olduğu görüldü. 2000'lik büyütmede papilla fungiformis'in yüzeyine bakıldığında gayri muntazam hücre sınırları çok net gözlemlendi (Şekil 4.10). Hücre sınırları dörtgen, beşgen ve altıgen olarak düzensiz olarak saptandı (Şekil 4.10). Bu büyütmede tat porları görüldü (Şekil 4.10). Tat porlarının çapının ortalama 2,3 µm olduğu ölçüldü. Aynı bölgenin 10000'lik büyütmede mikroridge'ler düzenli bir şekilde görüldü (Şekil 4.11).



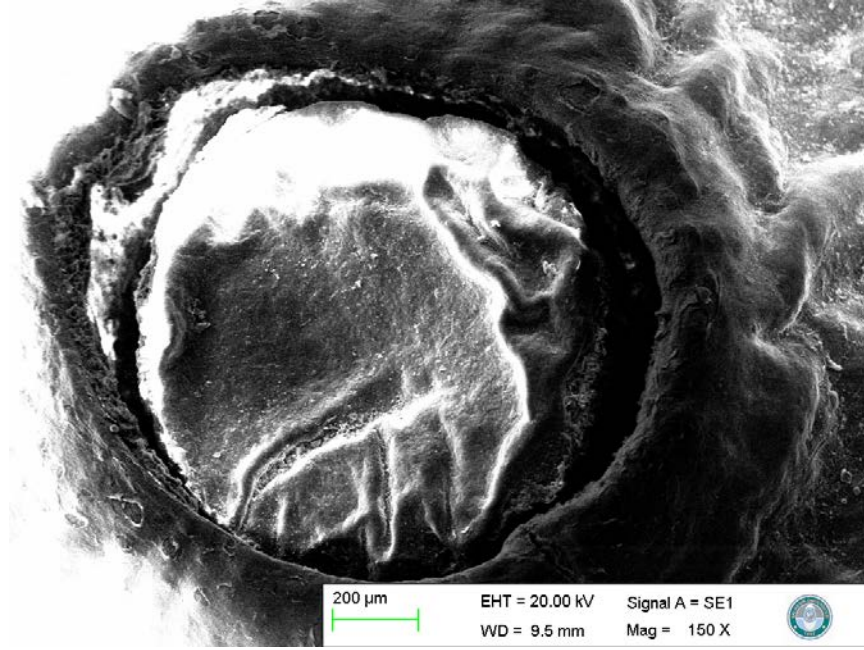
Şekil 4.10. Papilla fungiformis'in elektron mikroskopik görüntüsü, oklar: hücre sınırları, yıldız: tat poru. $\times 2000$, a; Beşgen hücrenin sınırları b; Altıgen hücrenin sınırları c; Dörtgen hücrenin sınırları.




Şekil 4.11. Papilla fungiformis'in elektron mikroskopik görüntüsü, oklar: hücre sınırları, yıldız: mikroridge $\times 10000$.

Papilla vallata

Papilla vallata'lar elektron mikrosobu ile görüntüledi (Şekil 4.12-13-14). Bu papillanın en büyük tip papilla olduğu saptandı. 150 kez büyütmede klasik bir hendeksi papilla görüntüsü gözlemlendi. (Şekil 4.12). Çapının ortalama olarak 879 μm olduğu saptandı. Hendeğin yanlarında onu çepeçevre saran zayıf bir anular pad görüldü. Papillanın yüzeyindeki 2500'lük görüntülerde hücre sınırları saptandı (Şekil 4.13). 5000'lik büyütmede tat porlarına rastlandı (Şekil 4.14). Tat porlarının çapının ortalama 1.8 μm olduğu görüldü. Papilla vallata sağ bölümde ortalama 10 adet solda ise 13 adet sayıldı. Papilla vallata'nın hafifçe konveks olduğu, rostral kısımda sadece papilla conica bulunduğu görüldü.




Şekil 4.12. Papilla vallata'nın elektron mikroskobik görüntüsü. $\times 150$



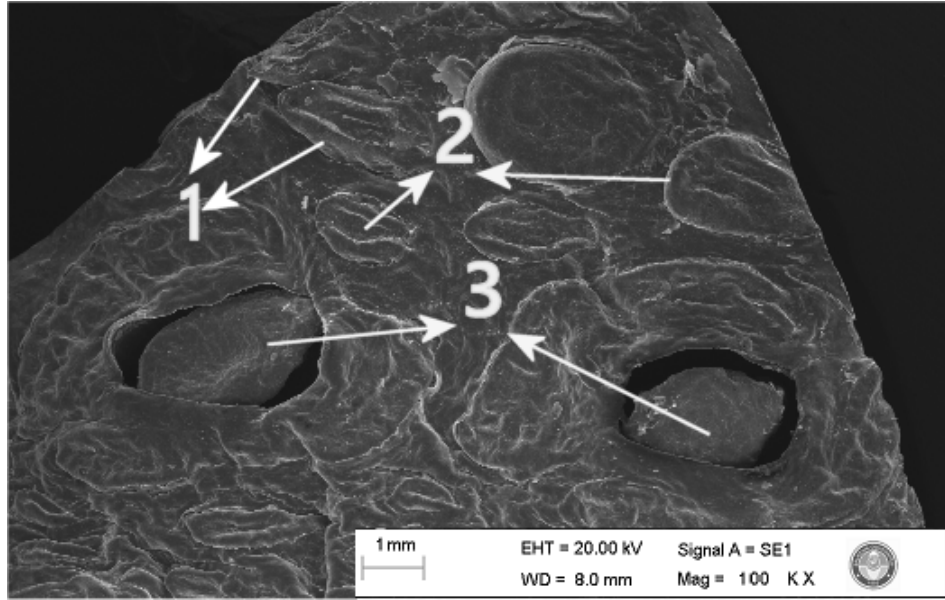
Şekil 4.13. Papilla vallata'nın yüzeyinin elektron mikroskopik görüntüsü.

Oklar: hücre sınırları, ×2500



Şekil 4.14. Papilla vallata'nın yüzeyinin elektron mikroskopik görüntüsü.

Ok: tat poru, ×5000.



Şekil 4.15. Papilla lentiformis'in ve papilla vallata'nın elektron mikroskopik görüntüsü. $\times 10$. 1. Papilla lentiformis (piramidal şekilli, tip 1), 2. Papilla lentiformis, (yuvarlak şekilli, tip 2), 3. Papilla vallata.

5. TARTIŞMA

Ruminant dilinin diğerlerinden en önemli farklılıkları dilin caudal kısmındaki bölgenin anatomik özellikleridir. Torus lingua'nın üzerindeki oluşumların carnivor, sus ve equidea'den farklı yapılması beslenme şeklinin farklı olmasından kaynaklanmaktadır. Bu da anatomik özelliklerin farklı olmasını doğurmuştur (Adnyane ve ark., 2011).

İşlevsel olarak tüm primer ve sekonder papillaların yiyecek ve sıvı taşınmasına yardımcı olabileceği, yiyecek ve sıvıyı dilin çevresinden merkeze ve daha sonra farinks yönünde ileteceği bildirilmiştir (Ojima, 2001).

Ağızdaki besin maddelerinin esophagus'a doğru hareket etmesi ve ezilmesine nispeten uygun bir yüzey sağlayan papilla filiformis'ler dilin dorsal yüzünde özellikle apex ve corpus lingua'da tespit edildi. Farklı hayvanlarda papilla filiformis'in şekil ve boyut olarak önemli değişikliklere sahip olduğu bildirilmiştir. Jamunapari keçisi (Kumar ve ark., 1998), Saanen keçisi (Kurtul ve Atalgin, 2008), Mehraban kuzusu (Tadjalli ve Pazhoomand, 2004), Berberi koyunu (Emura ve ark., 2000) ve bufalloda (Scala ve ark., 1993) papilla filiformis'in ana gövdesinin konik biçimli, öküzde (De Paz Cabello ve ark., 1988) dil benzeri, Çin munçağında (Zheng ve Kobayashi, 2006) ise çubuk şeklinde olduğu bildirilmektedir. Çalışmamızda da Boz ırk sığırlarda papilla filiformis'in konik şeklinde olduğu saptandı.

Apex lingua'da bulunan papilla filiformis'lerin sekonder papilla sayısının oldukça az olduğu saptanmıştır. Yapılan çalışmalarda ana gövdeyle ile irtibatlı olacak şekilde, papilla filiformis'in serbest ucunda, sekonder papilla olarak da isimlendirilen çıkıntı sayısının Jamunapari Keçisi'nde 3-6 (Kumar ve ark., 1998), Saanen keçisinde 6-9 (Kurtul ve Atalgin, 2008), Mehraban kuzusunda 4-8 (Tadjalli ve Pazhoomand, 2004), Karacabey merinosunda 2 adet temel (Can ve ark., 2014), tek hörgüçlü deve (Quayyum ve ark., 1988) ise bir uzantı varken, Çin munçağı (Zheng ve Kobayashi 2006), Bighorn koyununda (Takayukive ark., 2002) ve keçi antilobunda (Funatove ark., 1985) 2 adet ana gövdeye bağlı ince-uzun görselli uzantıların olduğu bildirilmiştir. Anadolu Mandasında yapılan çalışmada (Can ve

ark., 2015) ve tek hörgüçlü deve de ise (Quayyum et al., 1988) sekonder papilla'nın bulunmadığı belirtilmiştir. Çalışmamızda ortalama 2 adet olan sayının corpus lingua'da ise 2-4 arasında değiştiği saptandı. Bu yönü ile Çin munçağı (Zheng ve Kobayashi 2006), Bighorn koyunu (Takayuki ve ark., 2002), keçi antilobu (Funato ve ark., 1985) ve Karacabey merinosu (Can ve ark., 2014) ile benzerlik gösterdiği saptanmıştır.

Büyüklikleri birbirine yakın ve her ikisi de ruminant olan Anadolu Mandası (Can ve ark., 2015) ve Boz ırk arasındaki papilla filiformis büyüklükleri arasında farklılık dikkat çekmiştir. Anadolu Mandasının papilla filiformis'in uzunluğu 780 ve 920 µm iken genişliği ise 312 ve 422 µm arasında değişmektedir. Çalışmamızda ise papilla filiformis'lerin uzunlukları 1233 µm ila 1420 µm arasında iken genişliklerinin 185 µm ila 295 µm arasında değiştiği saptandı. Bu yönü ile Boz ırk papilla filiformis'lerinin Anadolu Mandasında (Can ve ark., 2015) bulunan papilla filiformis'lere nispeten uzun ve ince olduğu saptandı.

Yaptığımız çalışmada Boz ırk sığırlarda papilla filiformis'in morfolojisinin dilin apeks ve korpus bölgelerinde farklı olduğu saptandı. Apeks lingua'da papillaların gövdesinin daha uzun ve gözle rahatlıkla farkedilebilen bir yapıda olduğu ve papillanın apeks kısmının konik şekilli olduğu, bazılarının ise tek tarafı kesilmiş, uç kısımlarının simetrik olmadığı belirlendi. Taranan makalelerde bu şekilde bir tanımlamaya rastlanmadı.

Mekanik papillalar içince en büyük olarak tespit edilen papilla lentiformis'in linguae yüzeyinde tamamlayıcı bir koruma yaptığı bildirilmektedir (Tadjalli ve Pazhoomand,2004). Öküz (De Paz Cabello ve ark., 1988), cüce geyik (Agungpriyono ve ark., 1995), çift hörgüçlü deve (Erdunchaolu ve ark., 2001), Saanen keçisi (Kurtul ve Atalgın, 2008) gibi birçok hayvanda varlığı, kara antilobu (Emura ve ark., 1999), Berberi koyunu (Emura ve ark., 2000) ve Formosan keçi antilobunda (Takayuki ve ark., 2002), ise olmadığı vurgulanan papilla lentiformis'in, Boz ırk sığırlarda torus lingua'da bulunduğu saptandı.

Çalışmamızda, Saanen keçisi (Kurtul ve Atalgın, 2008) ile uygun olarak papilla lentiformis'e ait, tip 1 (piramidal şekilli papillalar) ve tip 2 (yuvarlak tip papillalar) olmak üzere iki farklı formda papilla saptandı. Kurtul ve Atalgın, (2008)

çalışmasında piramidal tip papillaların 2 adet uca sahip olduğunu bildirmiştir. Çalışmamızda ise piramidal şekilli papillaların sadece bir adet küt uca sahip olduğu saptanmıştır.

Bir çalışmada (Scala ve ark., 1993) bufallo'da torus lingua'da, papilla conica'ların yanında ona benzeyen "laminari papillae" olarak adlandırılan özel bir papillanın varlığından bahsedilmiş olsa da çalışmamızda bu tür bir papilla görülmemiştir.

Yapılan çalışmada Boz ırk sığırlarda, develerde (Quayyum ve ark., 1988) bulunmadığı bildirilen papilla conica'nın Berberi koyunu (Emura ve ark., 2000), Japon keçi antilobunda (Funato ve ark., 1985), kutup tilkisi (Jackowiak ve ark., 2009) ve kara antilobunda (Emura ve ark., 1999) olduğu gibi özellikle torus lingua caudal'i üzerinde yer aldığı, daha az sıklıkta ve küçük boyda olacak şekilde radix lingua üzerinde de olduğu saptandı.

Zheng ve ark. (2011) çalışmasında papilla conica'nın çalışmamızla uygun olarak üçgen şekilli olduğu, yüzeyinde tat poru olmadığı, keçide (Kumar ve ark., 1998) çalışmamızdan farklı olarak belirgin bir oluğa sahip olduğu bildirilmiştir. Çalışmamızda papilla conica'nın sekonder papillaya sahip olmadığı belirtilmişti, bu bulgu çalışmalarla Anadolu Mandası (Can ve ark., 2015) Saanen Keçisi (Kurtul ve Atalgin, 2008) ve Jamunapari keçisi (Kumar ve ark., 1998) ile yapılan çalışmalarla uyumludur.

Papilla conica çiğneme sırasındaki mekanik etkilere daha dayanıklı olduğundan ruminantlarda bulunur, fakat Savanna maymunu (Emura ve ark., 2002) gibi ruminant olmayan hayvanlarda ve çift hörgüçlü deve (Eerdunchaolu ve ark., 2001) ile tek hörgüçlü devede (Quayyum ve ark., 1988) papilla conica bulunmadığı bildirilmiştir.

Boz ırk sığırlarda papilla fungiformis'ler, Formosan keçi antilobu (Takayuki ve ark., 2002, Atoji ve ark., 1998) ve Çin munçağı ile (Zheng ve Kobayashi, 2006) uyumlu olarak iki tip olarak gözlemlendi. Bu çalışmada küçük tip olanlar apeks ve korpus lingua'da bulunurken, büyük tip olanlar torus lingua'da olduğu görülmüştür. Domuzlarda papilla yüzeyinin birçok farklı yönlü oluklarla sınırlandırıldığı

bildirilmiştir (Kumar ve Bate, 2004). Papillanın çevresinde bulunan oluk birçok çalışmalarda da bildirilmiştir (Adnyane ve ark., 2010, Nonaka ve ark.,2008). Çalışmamızda ise bu tip oluk görülmemiştir.

Boz ırk sığırlarda her iki tip papilla fungiformis'te Akkaraman koyunundan (Harem ve ark,2009) ve Jamunapari keçisinden farklı olarak tat poruna rastlandı.

Çalışmamızın bulgularının Çin munçağındaki (Zheng ve Kobayashi, 2006) her iki tip papilla fungiformis'te de tat tomurcuklarının olduğu, görüşü ile uyumlu olduğu saptandı.

Dilin arka kenarı boyunca her iki kenarda da yerleşim gösteren papilla vallata'ların sayısı türlere göre farklılık göstermektedir. Berberi koyunu (Emura ve ark., 2000) ve kara antilopda (Emura ve ark., 1999) 30, Formosan keçi antilobunda (Takayuki ve ark., 2002, Atoji ve ark., 1998) 23, Japon keçi antilobu (Funato ve ark., 1985) ve Bighorn koyununda (Takayuki ve ark., 2002) 20, Saanen keçisinde (Kurtul ve Atalgın, 2008) 26 adet ve geyikte (Adnyane ve ark., 2010) 10-30 adet olduğu bildirilen bu papillaların çalışmamızda 23 tane olduğu saptandı. Kır sıçanında (Cape Hyrax) ise papilla vallata'nın olmadığı bildirilmiştir (Emura 2008).

Savanna maymununda (Emura ve ark., 2002) birçok papilla conica'nın papilla vallata'ya doğru yöneldiği ve buradaki hendeksi boşluğu bir miktar kapattığı görülmesine rağmen çalışmamızda böyle bir durum görülmemiştir.

Çalışmamızda papilla vallata yüzeyi Jamunapari keçisi (Kumar ve ark., 1998), öküz (Chamorro ve ark., 1986) ve tek hörgüçlü devede (Quayyum ve ark., 1988) olduğu gibi düzgündü. Papilla vallata'nın kenar kısmında bulunan annular ped'in içerdiği düz kasların yardımıyla hendekte biriken yem artıklarının ve tükürüğün temizlenme fonksiyonunu ayarladığı bildirilmektedir (Chamorro ve ark., 1986). Öküz (Chamorro ve ark., 1986), tek hörgüçlü (Quayyum ve ark., 1988) ve çift hörgüçlü deve (Erdunchaolu ve ark., 2001) gibi ruminant türlerinde iyi gelişmiş olan annular pad'in, Formosan keçi antilobu (Takayuki ve ark., 2002, Atoji ve ark., 1998) gibi bazı türlerde ise zayıf olarak şekillendiği bildirilmektedir. Boz ırk sığırlarda da annular pad'in zayıf olarak şekillendiği saptandı. Atlarda ise (Chamorro ve ark., 1986) annular ped'in bulunmadığı bildirilmiştir.

Çalışmamızda papilla vallata'nın çapı 897 µm ölçülmüştür. Buna göre ölçüm yapılan türlerden olan geyikten (Adnyane ve ark., 2010) küçük (1500 µm) olduğu saptanmıştır.

Ruminatlarda bulunmayan papilla foliata, domuz (Kumar ve Bate, 2004), Rakun köpeği (Emura ve ark., 2006) tavşan (Nonaka ve ark., 2008) ve at (Chamorro ve ark., 1986; Can ve Atalgın, 2016) gibi bazı hayvanlarda görülmüş olup çalışmamızda görülmemiştir.

Yapılan çalışmada Boz ırk sığırlarda, Jamunapari keçisi (Kumar ve ark., 1998), öküz (Chamorro ve ark., 1986), Merhaban kuzusu (Tadjalli ve Pazhoomand, 2004) ve bufalloda (Scala ve ark., 1993) belirtildiği gibi papilla filiformis, papilla fungiformis, papilla conicae, papilla lentiformis ve papilla vallatae'nın varlığı gösterilmiştir. Hayvan türleri arasındaki farklılık ve benzerliklerin, dilin dorsal ve lateral bölümdeki papillaların anatomik durumlarının ve özelliklerinin birçok faktöre bağlı olabileceğini göstermektedir.

6. SONUÇ VE ÖNERİLER

Yapılan çalışmada büyük ruminant dil papillalarından papilla filiformis, papilla fungiformis, papilla conica, papilla lentiformis ve papilla vallata'nın varlığı gözlemlendi. Çalışmamızda diğer çalışmalardan farklı olarak papilla filiformis'lerin radikals kısmının hendek şeklinde bir çöküntüye sahip olduğu saptandı. Dilin apeks kısmındaki papilla filiformis'lerin çok az sekonder papillaya sahip olduğu görülürken gövdedeki papilla filiformis'lerin daha fazla sekonder papillaya sahip olduğu saptandı. Papilla fungiformis'in diğer çalışmalardan farklı olarak 2000 büyütmede hücre sınırları görüldü ve 10 binlik büyütmede ise mikroridge yapısı çok net saptandı, 2000 büyütmede tat porları saptandı. Papilla vallata'da annular pad zayıf olarak görüldü, yüzey görüntülerinde 2500'lük büyütmede hücre sınırları görüldü 5000'lik büyütmede ise tat porları saptandı.

Boz ırk sığırlar kötü ve kalitesiz besinleri yem olarak kullanabilir. Tüm olumsuz hayat koşullarına ve yeterli olmayan beslenmeye dayanıklılıkları fazladır. Ani besin değişikliklerine alışkınlardır. Hastalık ve zararlılara karşı dayanıklıdırlar, hastalık durumunda iyileşme sürecine çabuk girerler. Hayat şartlarında hiçbir beşeri yardım olmadan yaşama, beslenme ve üreme yetenekleri vardır. Güçlü ve sert tırnaklara sahiptirler. İklim koşullarına uyum sağlamaları oldukça iyidir.

Sayılan bu tür özelliklere sahip olan bu türün dil papillaları ayrıntılı olarak incelenmesi hedeflenmiştir. Ülkemizde sayısı çok az olan bu türün gündeme gelmesi, dikkat çekilmesi ve dil papillalarındaki farklılıkların araştırılması hedeflenmiştir.

KAYNAKLAR

- Adnyane I, Zuki A, Noordin M, Agungpriyono S. Morphological Study of the Lingual Papillae in the Barking deer, *Muntiacus muntjak*, *Anatomia, Histologia, Embryologia*, 2011, 40(1):73-77
- Agungpriyono S, Yamada J, Kitamura N, Nisa C, Sigit K, Yamamoto Y. Morphology of the dorsal lingual papillae in the lesser mouse deer, *Tragulus javanicus*. *J Anat*, 1995, 187:635-640.
- Alderson, L. The categorisation of types and breeds of cattle in Europe. *Archivos de zootecnia*, 1992, 41(154):325-334.
- Alpan O. ve Aksoy AR. *Sığır yetiştiriciliği ve besiciliği*. Bursa, Milsan Basın San. Tic. A.Ş. 2012.
- Altınalan A. Türkiye'deki yerli sığır ırklarının mikrosatellit DNA markırlarla genetik karakterizasyonu. Fen Bilimleri Enstitüsü, Doktora Tezi, Adana: Çukurova Üniversitesi 2005.
- Anonim. The State of The World's Animal Genetic Resources for Food and Agriculture in Brief. FAO. Rome, 2007.
- Anonymous. *Genus Bos Cattle Breeds of the World*. MSD AGUET. Division of Merck CO, Inc., Rahway J. U.S.A. 1985.
- Atoji Y, Yamamoto Y, Suzuki Y Morphology of the tongue of a male formosan serow (*Capricornis crispus swinhoei*). *Anat Histol Embryol*, 1998, 27:17-19.
- Auld RC. The Wild cattle of Great Britain. *The American Naturalist*, 1888, 22(258):498-509. <http://www.jstor.org/stable/2451419>.
- Beja-Pereira A, Caramelli D, Lalueza-Fox C, Vernesi C, Ferrand N, Casoli A, Goyache F, Royo LJ, Conti S, Lari M, Martini A, Ouragh L, Magid A, Atash A, Zsolnai A, Boscato P, Triantaphylidis C, Ploumi K, Sineo L, Mallegni F, Taberlet P, Erhardt G, Sampietro L, Bertranpetit J, Barbujan G, Luikart And Bertorelle G. The origin of European cattle: Evidence from modern and ancient DNA. *P. Natl. Acad. Sci. USA*, 2006, 103(21):8113-8118.
- Bilgemre, K.: Çifteler haras'ında Step sığır yetiştiriciliği, 1931-1944. *Y.Z.E. dergisi*, Cilt 9, sayı 2, Ankara, 1948.
- Can M, Atalgın ŞH, Aydın MF. Scanning electron microscopic studies of the lingual papillae in the English horse. *Acta Veterinaria-Beograd*, 2016, 66(2):257-264.
- Can M and Atalgın ŞH. Scanning electron microscopic study of the lingual papillae in the anatolian water buffalo. *Int. J. Morphol.*, 2015, 33(3):855-859.

Chamorro CA, De Paz Cabello P, Sandoval J, Fernandez JG Comparative scanning electronmicroscopic study of the lingual papillae in two species of domestic mammals. *Equus caballus* and *Bos taurus* I. Gustatory papillae. *Acta. Anat*, 1986, 125:83-87.

Ciani F, Filippini F, Gaddini A, Manzone M, Matassino D. Podolic Cattle. Characterization of the indigenous and improved Podolic cattle breeds and identification of threats for extinction in global challenges. Edited by Bodo Imre. ISBN 978-615-5183-01-0. Debrecen Üniversitesi, Budapeşte-Macaristan. 2011.
Cymbron T, Freeman AR, Isabel Malheiro M, Vigne JD, Bradley DG. Microsatellite diversity suggests different histories for Mediterranean and Northern European cattle populations. *Proceedings of the Royal Society B*, 2005, 272:1837–1843.

De Paz Cabello P, Chamorro CA, Sandoval J, Fernandez M. Comparative scanning electronmicroscopic study of the lingual papillae in two species of domestic mammals (*Equus caballus* and *Bos taurus*) II. Mechanical papillae. *Acta Anat*, 1988, 132:120-123.

Deger M, Fredskild B. Archeology: The Urus (*Bos primigenius* Bojanus) and Neolithic Domesticated Cattle (*Bos taurus domesticus* Linné) in Denmark, with a Revision of Bos-remains from the Kitchen Middens: Zoological and Palynological Investigations. *American Anthropologist*. 1972, 74(4);944–945.

Dursun N. *Veteriner Anatomi*. Ankara: Medisan Yayınevi, 1991:25-30.

Düzgüneş O. Hayvancılık. Tarım Bakanlığı Yayınları. D-III Ankara, 1967.

Edwards CJ, Baird JF, MacHugh DE. Taurine and zebu admixture in Near Eastern cattle: a comparison of mitochondrial, autosomal and Y- chromosomal data. *Anim Genet*, 2007 38:520-524.

Emura S, Hayakawa D, Chen H, Shoumura S. Morphology of the Dorsal Lingual Papillae in the Japanese Macaque and Savanna Monkey, *Anatomia, Histologia, Embryologia*, 2002, 31(5):313-316.

Emura S, Okumura T, Chen H, Shoumura S. Morphology of the lingual papillae in the raccoon dog and fox. *Okajimas Folia Anatomica Japonica*, 2006, 83(3):73-76.

Emura S, Tamada A, Hayakawa D, Chen H, Shoumura S. Morphology of the dorsal lingual papillae in the Barbary sheep. *Ammotragus lervia*. *Okajimas Folia Anat Jpn*, 2000, 77(2-3):39-45.

Emura S, Tamada A, Hayakawa D, Chen H, Yano R, Shoumura S. Morphology of the dorsal lingual papillae in the blackbuck, *Antilope Cervicapra* *Okajimas. Folia Anat Jpn*, 1999, 76(5):247-253.

Emura, S, Okumura T, Chen H.: Morphology of the Lingual Papillae and their Connective Tissue Cores in the Cape Hyrax. *Okajimas Folia Anatomica Japonica*, 2008, 85(1):29–34.

Epistein H. The origin of domestic animal of Africa. Aficana Pub. Corp. New York. 1971.

Erdunchaolu EK, Takehana E, Yamamoto A, Kobayashi G, Ueda BH, Tangkawattana P. Characteristics of dorsal lingual papillae of the bactrian camel. *Camelusbactrianus*. *Anatomia, Histologia, Embryologia*, 2001, 30(3):147-151.

Ertuğrul M, Akman N, Dellal G, Goncagül T. Hayvan gen kaynaklarının korunması ve Türkiye hayvan gen kaynakları. <http://www.tmmobzmo.org.tr/docs/11.doc>. 18/07/2013. 2000.

Ertuğrul M, Dellal G, Elmacı C, Akın AO, Pehlivan E, Soysal MI, Arat S. Çiftlik Hayvanları Genetik Kaynaklarının Korunması ve Sürdürülebilir Kullanımı. Türkiye Ziraat Mühendisliği VII. Teknik Kongresi, s:179-198, 11-15 Ocak 2010, Ankara. 2010

Eşrefoğlu M. *Özel Histoloji*, Birinci baskı. Malatya, Medipres Matbaacılık Ltd. Şti., 2009:56-60.

European Cattle Genetic Diversity Consortium. Marker-assisted conservation of European cattle breeds: an evaluation. *Ani Genet.*, 2006, 37(5):475– 481.
Felius M. *Genus Bos Cattle Breeds of the Worl*. U.S.A., MSD AGVET, Division of Merck & Company, 1985:54-65.

Felius M, Koolmees PA, Theunissen B. European Cattle Genetic Diversity Concertium and Lenstra J. A. On The Breeds Of Cattle Historic and Current Classifications . *Diversity*, 3,2011, 660-692.

Funato H, Atoji Y, Suzuki Y, Sugimura M. Morphological studies on the tongue of wild Japanese serows, *Capricornis crispus*. *Res Bull Fac Agr Gifu Univ*, 1985, 50:205-219.

Harem İŞ, Sarı EK, Harem MK. Akkaraman Koyununda Dorsal Dil Papillalarının Işık ve Taramalı Elektron Mikroskopik Yapısı. *Kocatepe Veteriner Dergisi*, 2009, 2(2):8-14.

Holt CP. ve Sam D. *Beef cattle husbandry: study course*. Halverson, United States. Forest Service. Southern Region. Fisheries, Wildlife, and Range Management Staff Unit. Range Management Group, Atlanta U.S. 1983.

Howard MM. The Early Domestication Of Cattle and The Determination Of Their Remains. *Journal Animal Breeding and Genetics*, 1961, 767(1-4);252-264.

İzmen ER. Boz Irkın Süt Verimi ile Sütünün Terkibi. T.C. Yüksek Ziraat Enstitüsü Çalışmalarından. Sayı: 89. Ankara. 1939.

Jackowiak H, Godynicki S, Skieresz-Szewczyk K, Trzcielina-Lorych J. Scanning electron microscopic study of the lingual papillae in the arctic fox (*Alopex lagopus* L., 1758). *Anatomia, Histologia, Embryologia*, 2009, 38(5):377-381

Kabasakal A. Boz Irk Sığırlarda Süt Ve Et Verimi İle İlişkili Genlerin Analizi. Fen Bilimleri Enstitüsü, Biyoloji Anabilim Dalı. Doktora tezi, Balıkesir: Balıkesir Üniversitesi, 2014.

Kence, A. Türkiye'nin Biyolojik Zenginlikleri. Türkiye Çevre Sorunları Vakfı Yayını No: 87.06.Y.0011.6. S. 1987: 17-24.

Kök S. Keşan, İpsala ve Enez yöresi Boz Step Sığırı Yetiştiriciliği Üzerine Araştırmalar. Fen Bilimleri Enstitüsü, Zootehni Anabilim Dalı. Yüksek Lisans Tezi, Edirne: Trakya Üniversitesi, 1992.

Kök S. ve Soysal MI. The Last Survivors of Grey cattle resisting extinction. A case study of characteristics and sustainability of traditional systems of native Grey cattle breeds. *Options Méditerranéennes : Série A. Séminaires Méditerranéens*;2006, n.78. 55-63.

König HE, Liebich HG, Bragulla H. *Veterinary Anatomy Of Domestic Mammals: Textbook And Colour Atlas*. 3. Ed., Stuttgart, New York: Schattauer GmbH&Co., 2015: 309-314.

Kumar P, Kumar S, Singh Y. Tongue papillae in goat: a scanning electron-microscopic study. *Anatomia, Histologia, Embryologia*,1998, 27:355-357.

Kumar S and Bate LA. Scanning Electron Microscopy of the Tongue Papillae in the Pig (*Sus scrofa*). *Microscopy research and technique*, 2004, 63(5):253–258.

Kurtul I, Atalgin SH. Scanning electron microscopic study on the structure of the lingual papillae of the Saanen goat. *Small Rum Res*, 2008, 80:52-56.

Lauvergne JJ. Modeles de repartition des populations domestiques animales apres migration par vagues a partir d'un centre d'origine. *Ann. Genet. Sel. Anim.*,1979, 11(1);105-110.

Loftus RT, MacHugh DE, Bradley DG, Sharp PM, Cunningham EP. Evidence for two independent domestications of cattle. *Proceedings of the National Academy of Sciences*, 91, 1994: 2757–2761.

Loftus RT, Ertuğrul O, Harba AH, El-Barody MAA. and Macchugh DEA microsatellite survey of cattle from a centre of origin: the Near East. *Mol Ecol*, 8, 1999: 201–202.

Luikart G, Gielly L, Excoffier L, Vigne JD, Bouvet J, Taberlet P. Multiple maternal origins and weak phylogeographic structure in domestic goats. *Proc. Natl. Acad. Sci. U.S.A.*,2001, 98(10):5927–5932.

Martin-Burriel I, Garcia-Muro E, Zaragoza P. Genetic diversity analysis of six Spanish native cattle breeds using microsatellites. *AnimGenet*, 1999, 30:177–182.

McTavish EJ, Decker JE, Schnabel RD, Taylor JF, Hillis DM. New World cattle show ancestry from multiple independent domestication events. *Proc. Natl. Acad. Sci. USA*, 2013, 110(15):1398-1406.

NAV 2017 Nomina Anatomica Veterinaria, International Committee on Veterinary Gross Anatomical Nomenclature, 6th Ed. Gent, Belgium

Nonaka K, Zheng j, Kobayashi K. Comparative morphological study on the lingual papillae and their connective tissue cores in rabbits. *Okajimas Folia Anatomica Japonica*, 2008, 85 (2):57-66.

Odar İV. *Anatomi Ders Kitabı*. Ankara: Hacettepe Taş Kitapçılık, 1986: 43-49.

Ojima K. Functional role and angioarchitectural arrangement of the filiform and fungiform papillae on the medial-dorsal surface of the beagle dog tongue. *Annals of Anatomy - Anatomischer Anzeiger*, 2001, 183(4):325–329.

Önal AR. Görüntü İşleme Teknolojisinden Yararlanarak Sığır Ve Mandalarda Morfometrik Parametrelerin Tahmininde Kullanılan Farklı Metotların Karşılaştırılması. Fen Bilimleri Enstitüsü, Yayınlanmamış Doktora Tezi. Tekirdağ: Namık Kemal Üniversitesi, 2011.

Özşensoy Y, Kurar E, Doğan M, Bulut Z, Altunok V, Işık A, ve Çamlıdağ A. Türkiye’de Bulunan Bazı Yerli Sığır Irklarının STR Markörler ile Genetik Karakterizasyonu. *Biyoloji Bilimleri Araştırma Dergisi*, 2010, 3(1);155-163.

Özkan E. Türkiye’de yetiştirilen yerli ve kültür sığır ırklarının genetik yapılarının mikrosatelitler ile incelenmesi. Fen Bilimleri Enstitüsü, Doktora Tezi. Edirne: Trakya Üniversitesi, 2005.

Özkütük K ve Şekerden Ö. Büyükbaş Hayvan Yetiştirme. Çukurova Üniversitesi Ziraat Fakültesi Yayınları.. Çukurova Üniversitesi Basım Evi. Adana. 1993. *Ders Kitabı No:122, S:33*

Perkins DJ. Fauna of Çatal Hüyük: Evidence For Early Cattle Domestication İn Anatolia. *Science*, 1969, 164:177–178.

Quayyum M, Fatani JA, Mohajir AM. Scanning Electron Microscopic Study Of The Lingual Papillae Of The One Humped Camel, *Camelus Dromedarius*. *J Anat*, 1988,160:21-26.

Scala G, Pelagalli GV, Vittoria A, De Girolamo P. Etude morpho-structurale des papilles linguales chez le buffle (*Bubalus bubalis*). *Anat Histol Embryol*, 1993, 22:264-272.

Schultz E. And Kaiser T M. Feeding strategy of Urus Bos primigenius Bojunus, 1827 from the Holocene of Denmark, *Courier Forschungsinstitut Senckenberg*, 2007, 259:155-164.

Soysal D. Boz Irk Sığırlarda Besi Performansı, Karkas Özellikleri Ve Et Kalitesinin Belirlenmesi. Fen Bilimleri Enstitüsü, Zootekni Anabilim Dalı. Doktora tezi Tekirdağ: Namık Kemal Üniversitesi, 2012.

Steflik, DE, Singh, BB, Mckinne, RV, Boshell, JL. Correlated TEM, SEM, and histological observations of filiform papillae of the cow tongue. *Acta Anat*, 1983, 117:21-30.

Tadjalli M, Pazhoomand R. Tongue papillae in lambs: a scanning electron microscopic study. *Small Rum Res*, 2004, 54:157-164.

Takayuki Y, Tomoichiro A, Kobayashi K. Comparative anatomical studies on the stereo structure of the lingual papillae and their connective tissue cores in the Japanese serow and Bighorn sheep. *Japanese Journal of Oral Biology*, 2002, 44(2):127-141.

Ün C, Oztabak K, Özdemir N, Tesfaye D, Mengi A, Schellander K. Detection of bovine Spongiform Encephalopathy related prion protein gene promoter polymorphisms in local Turkish cattle. *Bioch Genet*, 2008, 46:820-827.

Vural E, Kutsal A. Çifteler Harası Boz ırk Sığır Yetiştiriciliği ve Boz ırk ile Montofon Melezlemesinden Elde Edilen Sonuçlar Üzerinde Araştırmalar. Ankara Üni. Vet. Fak. Dergisi Cilt:2 Sayı:3-4, Ankara. 1955

Yarkın İ. Türkiyenin Çeşitli Bölgelerinde Yetiştirilen Boz Step Sığır Tipleri Üzerinde Araştırmalar. Ankara Üniversitesi Ziraat Fakültesi 1954 yılılığı fasikül 2' den ayrı basım. Ankara. 1954.

Zheng J, Kobayashi K. Comparative morphological study on the lingual papillae and their connective tissue cores (CTC) in reeves muntjac deer (*Muntiacusreevesi*). *Ann Anat*, 2006, 188:555-564.

ÖZGEÇMİŞ

KİŞİSEL BİLGİLER	
Adı	: OnurTÜTÜNCÜ
Doğum	: 06.12.1990
Doğum	: Sur/Diyarbakır
Medeni	: Evli
Uyruğu	: T.C.
Adres	: Kadıköy Mah. 51. Sok. 9/4 Ege Evleri Kat:7 No:31
Tel	: 546 476 37 20
E-mail	: fztonurtutuncu@outlook.com
EĞİTİM	
Lise	: ÇEAŞ Şanlıurfa Anadolu Lisesi (2004-2008)
Lisans	: Dumlupınar Üniversitesi, Sağlık Bilimleri Fakültesi, Fizyoterapi ve Rehabilitasyon(2011- 2015)
Yüksek lisans	: Balıkesir Üniversitesi, Sağlık Bilimleri Enstitüsü, Veteriner Anatomi Anabilim Dalı (2016 - halen)



T.C.
BALIKESİR ÜNİVERSİTESİ REKTÖRLÜĞÜ
Bilimsel Araştırma Projeleri Birimi

Sayı : 85048142 /306.02/ 020
Konu : Projelerde Görev Alma

30 / 07 / 2020

Sayın : Onur TÜTÜNCÜ

Onur TÜTÜNCÜ, Aşağıda detayları belirtilmiş, tamamlanmış ve/veya devam eden projede, Araştırmacı olarak görev yapmıştır.

Süleyman EROL
Bilimsel Araştırma Projeleri Koordinasyon Birimi
Kordinatör Yrd.

Proje Yürütücüsü	Proje İsmi ve Proje No	Projedeki Görevi
Prof.Dr. Şükrü Hakan ATALGIN	" Bozırk Sığırlarda dil papillalarının anatomik yapısının elektron mikroskopik incelenmesi" (BAP2018/087) <i>Tamamlandı, Rapor Yüklenmesi Bekleniyor.</i> <i>Yüksek Lisans Tez Projesi</i> <i>İlgili yönetim kurulu kararı:</i> <i>Araştırma Projeleri Yönetim Birimince desteklenmesi istemiyle Veteriner Fakültesi Dekanlığı'nın (Temel Bilimler Bölümü) ilgili yazıları ekinde gönderilen Prof. Dr. Şükrü Hakan ATALGIN' in Yüksek Lisans Projesi türündeki "Bozırk Sığırlarda dil papillalarının anatomik yapısının elektron mikroskopik incelenmesi" konulu projesinin hakem görüşleri doğrultusunda 5,480.00-TL ile 12 ay süre ile desteklenmesinin uygun olacağına.</i>	Araştırmacı