

2019

YÜKSEK LİSANS TEZİ

E.GÜNGÖR

T.C.
BALIKESİR ÜNİVERSİTESİ
SAĞLIK BİLİMLERİ ENSTİTÜSÜ
HİSTOLOJİ VE EMBRİYOLOJİ ANABİLİM DALI



EPİDİDİMİSİN STEREOLOJİK
YÖNTEMLER İLE İNCELENMESİNDE
NÖTRAL TAMPONLU FORMALDEHİT
VE STİEVE FİKSATİFİNİN
ETKİLERİNİN KARŞILAŞTIRILMASI

YÜKSEK LİSANS TEZİ

Esin GÜNGÖR

Tez Danışmanı

Dr. Öğr. Üyesi Fatma Bahar SUNAY

BALIKESİR-2019

T.C.
BALIKESİR ÜNİVERSİTESİ
SAĞLIK BİLİMLERİ ENSTİTÜSÜ
HİSTOLOJİ VE EMBRİYOLOJİ ANABİLİM DALI

EPİDİDİMİSİN STEREOLOJİK YÖNTEMLER
İLE İNCELENMESİNDE NÖTRAL
TAMPONLU FORMALDEHİT VE STİEVE
FİKSATİFİNİN ETKİLERİNİN
KARŞILAŞTIRILMASI

YÜKSEK LİSANS TEZİ

Esin GÜNGÖR

TEZ SINAV JÜRİSİ

Prof. Dr. Mehmet Faruk AYDIN
Balıkesir Üniversitesi-Başkan

Dr. Öğr. Üyesi F. Bahar SUNAY
Balıkesir Üniversitesi-Üye

Dr. Öğr. Üyesi Fatma FIRAT
Afyonkarahisar Üniversitesi-Üye

Tez Danışmanı

Dr. Öğr. Üyesi Fatma Bahar SUNAY

Bu araştırma; Balıkesir Üniversitesi Bilimsel Araştırma Projeleri Birimi tarafından
“2016/114” nolu proje ile desteklenmiştir.

BALIKESİR-2019



T.C.
BALIKESİR ÜNİVERSİTESİ
SAĞLIK BİLİMLERİ ENSTİTÜSÜ

TEZ KABUL VE ONAY

Histoloji ve Embriyoloji Anabilim Dalı Yüksek Lisans Programı çerçevesinde
yürütülmüş olan

**“EPİDİDİMİSİN STEROLOJİK YÖNTEMLER İLE
İNCELEMESİNDE NÖTRAL TAMPONLU FORMALDEHİT VE
STİVE FİKSATİFİNİN ETKİLERİNİN KARŞILAŞTIRILMASI”**

başlıklı tez çalışması, aşağıdaki jüri tarafından Yüksek Lisans Tezi olarak kabul
edilmiştir.

Tez Savunma Tarihi: 06.08.2019

TEZ SINAV JÜRİSİ

Prof. Dr. Mehmet Faruk AYDIN
Balıkesir Üniversitesi
Başkan

Dr. Öğr. Üyesi Fatma Bahar SUNAY
Balıkesir Üniversitesi
Üye


Dr. Öğr. Üyesi Fatma FIRAT
Afyonkarahisar Sağlık Bilimleri
Üniversitesi
Üye

Yukarıdaki Yüksek Lisans Tezi, sınav jüri komisyonu tarafından imzalanarak
05/09/2019 tarihinde teslim edilmiştir.

Prof. Dr. İzzet KARAHAN
Enstitü Müdürü

BEYAN

Bu tez çalışmasının kendi çalışmam olduğunu, tezin planlanmasından yazımına kadar bütün aşamalarda patent ve telif haklarını ihlal edici etik dışı davranışımın olmadığını, bu tezdeki bütün bilgileri akademik ve etik kurallar içinde elde ettiğimi, bu tezde kullanılmış olan bütün bilgi ve yorumlara kaynak gösterdiğimi beyan ederim. (06.08.2019)


Esin GÜNGÖR

TEŐEKKÜR

Yüksek lisans eğitimin ve tez çalışmam boyunca bilgilerini benimle paylaşan, kendisine ne zaman danışsam bana zamanını ayırıp sabırla ve büyük bir ilgiyle yardımcı olan, bir sorun yaşadığımda yanına çekinmeden gidebildiğim, samimiyetini esirgemeyen ve bana öğrettiği değerli bilgilerden mesleki hayatımda da yararlanacağım, birlikte çalışmaktan gurur duyduğum değerli danışman hocam sayın Dr. Öğr. Üyesi Fatma Bahar SUNAY'a teşekkür ederim.

Beni bu günlere sevgi ve saygı kelimelerinin anlamlarını bilecek şekilde yetiştirerek getiren ve benden hiçbir zaman desteğini esirgemeyen bu hayattaki en büyük şansım olan aileme teşekkürü borç bilirim.

İÇİNDEKİLER

ÖZET	iii
ABSTRACT	iv
SİMGELER VE KISALTMALAR DİZİNİ	v
ŞEKİLLER DİZİNİ	vi
TABLolar DİZİNİ	viii
1. GİRİŞ	1
2. GENELBİLGİLER	3
2.1. Erkek Üreme Sistemi.....	3
2.1.1. Skrotum.....	4
2.1.2. Testis.....	6
2.2. Epididimis.....	11
2.2.1. Epididimis Epitel Hücrelerinin Yapısal Karakterleri.....	13
2.2.2. Epididimis Boyunca Hücreye Özel Fonksiyonlar.....	21
2.2.3. Epididimisin Gelişimi.....	24
2.2.4. Epididimisin Yapısı ve Fonksiyonu Üzerinde Toksik Maddelerin Etkisi.....	28
2.3. Formaldehit.....	31
2.4. Stieve Fiksatif.....	34
2.5. Stereoloji.....	34
2.5.1. Cavalier Prensibi.....	36
3. GEREÇ VE YÖNTEM	47
3.1. Deney Hayvanları.....	47
3.2. Epididimis Dokusunun Elde Edilmesi.....	47
3.3. Tespit Solüsyonlarının Hazırlanışı.....	48
3.3.1. %10'luk Nötral Tamponlanmış Formalin.....	48
3.3.2. Stieve's Fiksatif.....	49
3.4. Doku Takibi ve Gömme.....	49
3.5. Kesit Alma.....	50
3.6. Boyama.....	50
3.6.1. HE Boyaması.....	51
3.6.2. MTC Boyaması.....	52
3.6.3. PAS Boyaması.....	54

3.7. Epididimis Hacminin Stereolojik Yöntemlerle Hesaplanması.....	55
3.8. İstatiksel Değerlendirmeler.....	56
4. BULGULAR.....	57
4.1. Farklı Fiksatiflerin Epididimisin Morfolojisi Üzerine Etkilerinin İncelenmesi.....	57
4.2. Farklı Fiksatiflerin Epididimis Dokusunun Histokimyasal Yöntemleri ile Boyanması Üzerine Etkilerinin İncelenmesi.....	59
4.3. Farklı Fiksatiflerin Epididimis Dokusu Hacminin Stereolojik Yöntemler ile İncelenmesi Üzerine Etkisinin İncelenmesi.....	68
5. TARTIŞMA.....	71
6. SONUÇ VE ÖNERİLER.....	73
KAYNAKLAR.....	74
EK-1. ÖZGEÇMİŞ.....	91
EK-2. ETİK KURUL ONAYI.....	92

ÖZET

Epididimisin Stereolojik Yöntemlerle İncelenmesinde Nötral Tamponlu Formaldehit ve Stieve Fiksatifinin Karşılaştırılması

Yapılan çalışmada, iki farklı fiksatifin (NTF ve SF), sıçan epididimisinin stereolojik metotlar ile inceleneceği deneysel çalışmalarda, organın fiksasyonunda kullanılmasının etkilerini belirlemek ve bu fiksatiflerin birbirleri üzerinde üstünlüğünün olup olmadığını araştırmak amaçlanmıştır.

Bu araştırma için 10 tane Sprague-Dawley cinsi erkek sıçan kullanıldı. Denekler ketamin/ksilazin anestezisi ile uyutulduktan sonra ağrı kontrolleri yapıldı. Ardından servikal dislokasyon gerçekleştirildi. Yapılan skrotal kesi ile deneklerin hem sağ hem de sol epididimileri çıkartıldı.

Epididimisler tartıldıktan sonra iki farklı fiksatiften birisi ile fikse edildi. Sonuç olarak 10 hayvandan elde edilen 20 epididimisin 10 tanesinin fiksasyonu için NTF, 10 tanesinin fiksasyonu için SF kullanıldı.

Fiksasyonun ardından uygun doku takibi işlemlerinden geçirilen epididimislerden parafin bloklar elde edildi. Her bir epididimisten sistemik randomize örnekleme yöntemi ile elde edilen 5 µm kalınlığındaki 10-15 adet seri kesit hematoksilen eozin ile boyandıktan sonra Cavalieri prensibi kullanılarak epididimis hacimleri hesaplandı. İki farklı fiksatif ile fikse edilen organların Cavalieri prensibi ile hesaplanan ortalama hacimler hem birbirleri ile hem de fiksasyondan önce belirlenen hacim ile karşılaştırıldı.

Sonuç olarak formaldehitin epididimis dokusunda çekirdek kısımlarında net bir görüntü sağlamadığı onun yerine Stieve fiksatifinin çekirdek netliğinde daha iyi sonuç verdiği görüldü.

Anahtar Kelimeler: Epididimis, formaldehit, sıçan, stereoloji, Stieve fiksatifi

ABSTRACT

Comparison of Neutral Buffered Formaldehyde and Stieve Fixative in Investigation of Epididymis by Stereological Methods

In this study, we investigated the effects of the use of two different fixatives (NTF and SF), rat epididymis in stereological methods, experimental studies in the fixation of the organ and whether these fixatives have superiority over each other.

Ten Sprague-Dawley rats were used for this study. Pain was controlled by anesthetized ketamine / xylazine. Then cervical dislocation was performed. Both the right and left epididymis of the subjects were removed by a scrotal incision.

Once the epididymis have been weighed and their volumes are determined using the graduated cylinder and PBS, they will be fixed with one of two different fixatives. As a result, NTF was used for fixation of 10 of 20 epididymis from 10 animals and SF was used for the fixation of 10 of them.

After fixation, paraffin blocks were obtained from epididymis which were treated with appropriate tissue. Epididymis volumes were calculated using Cavalieri's principle after staining 10-15 serial sections of hematoxylin eosin with 5 μm thickness obtained from each epididymis by systemic randomized sampling method.

The total epididymis volume will include the epididymis tubule volume and lumen volume. The mean volumes obtained from the use of two different fixatives were compared with each other and with the volume determined before fixation and whether there was a significant difference

As a result, it was seen that formaldehyde did not provide a clear image in the nucleus of epididymis tissue and instead Stieve fixative yielded better results.

Key Words: Epididymis, formaldehyde, rat, stereology, Stieve fixative

SİMGE VE KISALTMALAR DİZİNİ

EPA	: Çevresel Koruma Ajansı
OECD	: Ekonomik İşbirliği ve Gelişme Teşkilatı
% 10 NTF	: % 10'luk Nötral Tamponlu Formaldehit
SF	: Stieve Fiksatif
ABP	: Androjen Bağlayıcı Protein
FSH	: Follikül Stimüle Edici Hormon
ER	: Endoplazmik Retikulum
TGN	: Trans Golgi Ağı
Sry	: Y Kromozomunun Cinsiyet Belirleyici Bölgesi
TDF	: Testis Belirleyici Faktör
HMG	: Yüksek Motilite Grubu
MIS	: Müllerian İnhibe Edici Madde
AMH	: Anti Müllerian Hormon
DHT	: Dihidrotestosteron
NAÖC	: Noktalı Alan Ölçüm Cetveli
HE	: Hematoksilen Eozin
PAS	: Periyodik Asit Schiff
MTC	: Masson'un Trikromu
CE	: Hata Katsayısı
PBS	: Fosfat Tamponlu Salin
mDF	: Modifiye Davidson Fiksatif

ŞEKİLLER DİZİNİ

Sayfa No

Şekil 2.1.	Erkek Üreme Sistemini Oluşturan Organların Sagittal Kesiti.....	3
Şekil 2.2.	Seminifer Tübülün Enine Kesiti.....	10
Şekil 2.3.	Epididimisin Bölümleri.....	11
Şekil 2.4.	Epididimisin Şematik Gösterimi.....	12
Şekil 2.5.	Epididimisin Başlangıç Kısımındaki Epitel Dokuda Bulunan Hücrelerin Şematik Gösterimi.....	14
Şekil 2.6.	Kaput ve Korpus Epididimisin Esas Hücresinin Şematik Görüntüsü.....	15
Şekil 2.7.	Epididimisin Mikroskop Görüntüsü.....	20
Şekil 2.8.	Sıçan Epididimal Epitelin Doğumdan Yetişkinliğe Kadar Farklılaşması.....	27
Şekil 2.9.	Arşimet Prensibi İle Hacim Hesaplanması.....	37
Şekil 2.10.	Yüzey Alanı Hesaplamada Kullanılan NAÖC.....	39
Şekil 2.11.	NAÖC Noktaların Kullanımı.....	39
Şekil 2.12.	Cavalieri Yöntemi ile Hacim Hesabı Formülü.....	40
Şekil 2.13.	Nokta Sıklığını Belirlemek Amacıyla Kullanılan Nomogram.....	42
Şekil 2.14.	Karmaşıklık (Noise) Hesabı Formülü.....	43
Şekil 2.15.	Toplam Alan Değişkeni ($Var_{SRÖ}$) Hesabı Formülü.....	44
Şekil 2.16.	Toplam Alan Değişkeni ($Var_{SRÖ}$) Hesabının Sadeleştirilmiş Formülü.....	44
Şekil 2.17.	Toplam Varyans Hesabı Formülü.....	46
Şekil 2.18.	Hata Katsayısı (CE) Hesabı Formülü.....	46
Şekil 4.1.	% 10 NTF ile Fikse Edilen ve HE ile Boyanan Epididimisin X10 Objektif ile Görüntüsü.....	59
Şekil 4.2.	% 10 NTF ile Fikse Edilen ve HE ile Boyanan Epididimisin X20 Objektif ile Görüntüsü.....	59
Şekil 4.3.	% 10 NTF ile Fikse Edilen ve HE ile Boyanan Epididimisin X40 Objektif ile Görüntüsü.....	60
Şekil 4.4.	%10 NTF ile Fikse Edilen ve MTC ile Boyanan Epididimisin X10 Objektif ile Görüntüsü.....	61

Şekil 4.5.	%10 NTF ile Fikse Edilen ve MTC ile Boyanan Epididimisin X20 Objektif ile Görüntüsü.....	61
Şekil 4.6.	%10 NTF ile Fikse Edilen ve MTC ile Boyanan Epididimisin X40 Objektif ile Görüntüsü.....	62
Şekil 4.7.	SF ile Fikse Edilen ve HE ile Boyanan Epididimisin X10 Objektif ile Görüntüsü.....	62
Şekil 4.8.	SF ile Fikse Edilen ve HE ile Boyanan Epididimisin X20 Objektif ile Görüntüsü.....	63
Şekil 4.9.	SF ile Fikse Edilen ve HE ile Boyanan Epididimisin X40 Objektif ile Görüntüsü.....	63
Şekil 4.10.	SF ile Fikse Edilen ve MTC ile Boyanan Epididimisin X10 Objektif ile Görüntüsü.....	64
Şekil 4.11.	SF ile Fikse Edilen ve MTC ile Boyanan Epididimisin X20 Objektif ile Görüntüsü.....	64
Şekil 4.12.	SF ile Fikse Edilen ve MTC ile Boyanan Epididimisin X40 Objektif ile Görüntüsü.....	65
Şekil 4.13.	%10 NTF ile Fikse Edilen ve PAS ile Boyanan Epididimisin X10 Objektif ile Görüntüsü.....	65
Şekil 4.14.	%10 NTF ile Fikse Edilen ve PAS ile Boyanan Epididimisin X20 Objektif ile Görüntüsü.....	66
Şekil 4.15.	%10 NTF ile Fikse Edilen ve PAS ile Boyanan Epididimisin X40 Objektif ile Görüntüsü.....	66
Şekil 4.16.	SF ile Fikse Edilen ve PAS ile Boyanan Epididimisin X10 Objektif ile Görüntüsü.....	67
Şekil 4.17.	SF ile Fikse Edilen ve PAS ile Boyanan Epididimisin X20 Objektif ile Görüntüsü.....	67
Şekil 4.18.	SF ile Fikse Edilen ve PAS ile Boyanan Epididimisin X40 Objektif ile Görüntüsü.....	68

TABLolar DİZİNİ

	Sayfa No
Tablo 2.1. Formaldehitin Fizikokimyasal Özellikleri.....	34
Tablo 2.2. Toplam Alan Değişkenliği Varyansı Hesaplanmasında Kullanılan Tablo	45
Tablo 3.1. Deney Hayvanlarının Ağırlıkları, Epididimis Ağırlıkları ve Epididimisin Fiksasyonunda Kullanılan Fiksatif Tablosu.....	48
Tablo 3.2. Doku Takip Protokolü.....	50
Tablo 3.3. HE Boyama Yöntemi.....	52
Tablo 3.4. MTC Boyama Yöntemi.....	54
Tablo 3.5. PAS Boyama Yöntemi.....	55
Tablo 4.1. İki Farklı Fiksatif İle Tespit Edilen Epididimis Dokularının Başlangıç Hacimleri Ve Cavalieri Yöntemi İle Hesaplanan Hacimlerine Yönelik Betimsel Analiz Sonuçları.....	70
Tablo 4.2. %10 NTF ve Stieve Fiksatifleri İle Epididimis Dokusu Haciminin Stereolojik Yöntemler İle İncelenmesinin “Mann-Whitney U” Analizi Bulguları.....	71

1. GİRİŞ

Fiksasyon, doku ve organların mikroskop ile incelenebilecek hale getirilmesinin ilk ve en önemli aşamasıdır. Fiksasyonun amacı doku ve organları canlıdakine en yakın hali ile sabitlemektir. Bazı organların fiksasyonu, çeşitli sebeplerden dolayı, daha zordur. Anatomik olarak yakın olmaları ve taze iken kırılğan olmaları nedeniyle beraber fikse edilmeleri tercih edilen iki organ, testis ve epididimis, fiksasyonu zor olan organlardandır.

Günümüzde yaşadığımız çevreyi kirleten pek çok fiziksel ve kimyasal etkenin erkek üreme sistemi üzerinde toksik etkiler oluşturduğu bilinmektedir. Yine, çeşitli etkenlerin olası toksik etkilerini inceleyen çok sayıda çalışma yapılmaktadır ve bu çalışmalarda araştırılan etkenin testis dokusunda oluşturduğu histopatolojik değişiklikler incelenmektedir.

Toksikolojik Patoloji Derneği'nin, Çevresel Koruma Ajansı (EPA) ve Ekonomik İşbirliği ve Gelişme Teşkilatı (OECD)'nin kimyasalların üreme sistemi üzerindeki toksik etkilerinin incelenmesine yönelik kılavuzlarını temel alarak yayınladığı önerilere bakıldığında; bu tür çalışmalarda sadece testislerin incelenmesinin yetersiz olduğunun vurgulandığı ve epididimiste oluşan histopatolojik değişikliklerin de değerlendirilmesi gerektiğine dikkat çekildiği görülmektedir.

Stereolojik yöntemler üç boyutlu yapıların iki boyutlu kesitlerinden tarafsız ve doğru veriler elde edilmesini sağlayan yöntemlerdir. Son yıllarda birçok organ ile ilgili çalışmalarda bu metotlar kullanılmaktadırlar. Yine son yıllarda testiste hem insanlarda hem de sıçanlarda deneysel hastalık modellerinde gerçekleştirilen birçok çalışmada, organın değerlendirilmesinde stereolojik metotların tercih edildiği görülmektedir. Ancak, literatürde epididimisin stereolojik yöntemler ile değerlendirildiği çalışmalara çok az rastlanmaktadır.

Literatür incelendiğinde testis fiksasyonunda çeşitli fiksatiflerin denenmiş ve

etkinliklerinin karşılaştırılmış olduđu gör÷lmektedir. Ancak epididimis için benzer çalışmalara rastlanmamaktadır. Yine, bildiđimiz kadarıyla, fiksatiflerin hem testisin hem de epididimisin stereolojik metotlarla incelenmesinde uygun olup olmadıklarını araştıran bir çalışma da bulunmamaktadır.

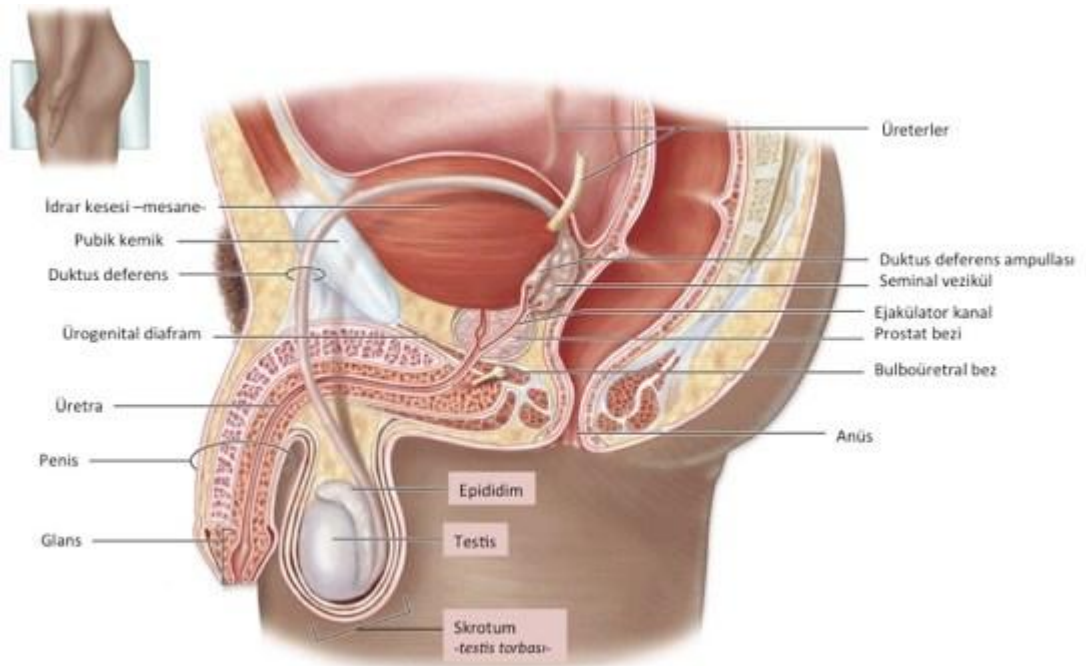
Bu çalışmanın amacı; iki farklı fiksatif ile, %10'luk nötral tamponlu formaldehit (% 10 NTF) ve Stieve fiksativi (SF) ile, fikse edilen epididimis dokularının stereolojik yöntemler ile incelenmesinde, adı geçen fiksatiflerden birisinin üstünlüğünün bulunup bulunmadığını belirlemektir. Literatürde benzer bir çalışmanın bulunmaması nedeniyle, çalışmamızdan elde edilecek sonucun, epididimisi stereolojik yöntemler kullanarak incelemeyi planlayan araştırmacılara, tercih etmeleri gereken fiksatif konusunda kaynak oluşturacağını öngörmekteyiz.

2. GENEL BİLGİLER

2.1. Erkek Üreme Sistemi

Erkek üreme sisteminin işlevi sperm ve seminal sıvıyı üretmek, taşımak ve korumaktır. Üretilen sıvıların kadın genital organlarına geçişinin sağlanması ve erkek üreme kapasitesi için androjenler üretip, salgılamaktır (Gadea ve ark., 2013).

Erkek genital organları, topografik ve gelişimsel olarak iç ve dış genital organlar olmak üzere ikiye ayrılır. İç genital organlar; testis, epididimis, duktus deferens (vas deferens) ile seminal vezikül, prostat ve bulboüretral bez (Cowper bezi) gibi ek cinsel bezlerdir. Dış genital organlar ise; penis, skrotum ve testis tabakalarıdır (Fritsch, 2013; Kuehnel, 2013).



Şekil 2.1. Erkek üreme sistemini oluşturan organların sagittal kesiti
(<https://uroklinik.com.tr/uzmanlik-alanlarimiz/erkek-ureme-sistemi> 09.05.2019)

2.1.1 Skrotum

Testisler kasık bölgesinin alt kısmında skrotum adı verilen deriden oluşan bir torba içinde bulunurlar. Skrotum sıcakta gevşeyerek sarkar ve vücuttan uzaklaşır. Soğukta ise büzülerek toplanır ve vücuda yaklaşarak testislerin optimum sıcaklıkta tutulmasını sağlar. Bu hareketleri skrotumun kremaster kası gerçekleştirir. Testis ısısının korunmasında ter bezlerinin de önemi vardır. Skrotum kese şeklindedir ve penis tabanının arkasında asılı halde bulunur. Görevleri; testisleri desteklemek, korumak, vücudun pelvik bölgesiyle olan konumlarını düzenlemektir. Skrotum, fibröz karakterde olup skrotal septum sayesinde uzunlamasına iki bölmeye ayrılmıştır. Skrotal septum sayesinde testisler birbirinden ayrılır ve bu sayede bir testiste enfeksiyon olması halinde diğer testisin bundan etkilenmesi önlenir. Skrotumu oluşturan sağ kese, sol keseye nazaran daha yukarıda bulunur. Bu da iki testisin kuvvetli bir şekilde sıkıştırılma ihtimalini azaltır (Graaff, 2001).

Skrotumu dıştan içe doğru şu katmanlar oluşturur: deri, tunica dartos, fascia spermatica externa, fascia cremasterica, fascia spermatica interna ve lamina parietalis tunica vaginalis testis. Skrotumun derisi incedir ve diğer deri tabakaları ile karşılaştırıldığında pigmentçe zengin olmasından kaynaklı koyu renklidir. Yüzeyinde dağınık halde bulunan seyrek kıllar, ter bezleri, sıcaklık değişimleri ve mekanik etkilere karşı duyarlı olan sinir uçları ve karakteristik kokulu salgı yapan yağ bezleri bulunur. Skrotumda deri altı yağ dokusu bulunmaz. Derinin altında bulunan tunica dartos tabakasının kasları dış faktörlere göre kasılıp gevşeyerek skrotumun yapısını değiştirebilir. Dolayısıyla aynı kişide farklı zamanlarda skrotumun dış görünüşü değişiklik gösterebilir. Gençlerde ve soğuktan etkilenme durumunda bu katmanda bulunan kaslar gerilip skrotumun yüzeyini büzer ve küçültür. Yaşlılarda ve sıcaktan etkilenme durumunda da skrotum gevşeyip uzar. Fascia spermatica externa tabakası, m. obliquus externus abdominis'i saran derin fascia'nın uzantısıdır. Tunica dartos tabakası ile arasında bir boşluk bulunur. Fascia cremasterica (m. cremaster) tabakası, m. obliquus internus abdominis ve m. transversus abdominis'ten gelen bir kısım kas liflerinden oluşur. Bu kasın gerilmesiyle birlikte testisler yukarı doğru çekilir ve sıcaklığın korunması sağlanır. Fascia spermatica interna, fascia transversalis'in

sürmesiyle oluşur. Bir üst katman olan fascia cremasterica'ya sıkıca, bir alt tabaka olan tunica vaginalis testis'in parietal yaprağına gevşekçe tutunur. Lamina parietalis tunica vaginalis testis tabakasıysa, skrotumun en içte yer alan tabakasıdır. Parietal peritoneum'un uzantısıdır (Graaff 2001; Ekinci, 2011; Rogers, 2011).

Testislerin ısısı; olağan işlev sağlayabilmeleri, sağlıklı olarak sperm üretimi ve depolanmasını gerçekleştirebilmeleri amacıyla vücut sıcaklığının yaklaşık 2°-3°C altındadır. Skrotum bu ısı farkını, yüzeyinde oluşan terleme ve terin buharlaşması, tunica dartos tabakasında yağ dokusunun bulunmaması, dış etkenlere bağlı olarak kasılıp gevşeyen düz kas lifleri içermesi gibi faktörlerin yardımıyla korur. Bununla birlikte testislerin vücut boşluğu dışında bulunması da testislerin vücut sıcaklığından daha serin ortamda kalmasını sağlar (Ekinci, 2011; Demir, 2013).

Arterleri; Skrotumu besleyen damarlar a. pudenda interna'nın dalı olan rami scrotales posteriores, a. pudenda externa'nın dalı olan rami scrotales anteriores, a. epigastrica inferior'un kısmı olan a. cremasterica, a. abdominalis'in dalı olan a. testicularis'ten oluşur.

Venleri; Skrotumun arterlerine benzer. Skrotumdan aşağıya doğru uzanan testikular arterler, ters yönde uzanan ve pampiniform pleksusu oluşturan bir ven ağı ile kuşatılmıştır. Testiküler arter ile testise doğru gelen kan, pampiniform pleksustan testise geri dönen kandan daha sıcaktır. Bu düzeneğe karşı akım ısı değişim düzeneği adı verilir. Bu düzenek sayesinde arteriyal kan testise girmeden önce venöz kan ile soğutulur, bu da testisin düşük sıcaklıkta kalmasına yardım eden mekanizmalardan bir diğerini oluşturur.

Lenfatikleri; Lenfatik drenaj nodi lymphatici inguinalis superficiales'e olur.

Sinirleri; Skrotal sinirler öncelikli olarak duysaldır. Pudental sinirleri, ilioinguinal sinirleri ve kalçanın posterior kutanöz sinirlerini içerir (Graaff, 2001; Ekinci, 2011; Demir, 2013).

2.1.2 Testis

Testisler, spermatozoa olarak bilinen erkek gamet üretimi, depolanması ve testosteron salınımından sorumlu organlardır. Oval yapıdaki bu organlar yaklaşık 4 cm uzunluğunda, 2-3 cm genişliğinde ve 3 cm kalınlığındadır. Embriyonik dönemde abdominal kavitenin posterior duvarında retroperitoneal olarak gelişir. Skrotum içine inerken bir miktar periton dokusunu da beraberlerinde taşırlar. Bu doku tunika vaginalis'i oluşturur ve bir seröz kavite şeklinde testisin antero-lateral kısmını sararak organın skrotum içinde yarattığı kompartımda bir miktar mobilize olacak şekilde kalmasını sağlar. Testis yoğun bir kapsülle sarıdır. Bu kapsül düzenli olmayan kollajen yapısındaki bağ dokusundan oluşmuştur ve tunika albuginea adını almaktadır. Altında yer alan damardan oldukça zengin gevşek bağ dokusu tunika vasküloza'dır ve testisin vasküler kapsülünü oluşturur. Tunika albuginea iç kısımda kalınlaşarak mediastinum testisi meydana getirir. Oluşan bağ dokusu yapısındaki septalar testis dokusunu bölümlere ayırır. Piramid şeklindeki bu bölümler her bir testis için yaklaşık 250 tanedir ve testiküler lobüller adını alırlar (Gartner ve ark., 2001). Lobüller yoğun olarak sinir hücreleri, lenf damarları içeren ve ileri derecede vaskülarize gevşek bağ dokusu ile sarılmış halde bulunan 1-4 adet seminifer tübülleri içermektedir. Seminifer tübüller arasındaki bağ dokusu içinde, Leydig hücreleri adı verilen interstisyel hücreler bulunmaktadır. Seminifer tübüller erkek üreme hücreleri olan spermatozoonları üretirken interstisyel hücreler de testis androjenlerini salgılar (Junqueira ve ark., 2009).

Tunica Vaginalis

Testisin büyük bölümünü kaplayan embriyonik processus vaginalisin distal kalıntısı olan periton kalıntısıdır (Sancak ve ark., 2002, Moore, 2009). Fötal hayatta karın boşluğunda yer alan testisler, doğum öncesinde inguinal kanalı kullanarak skrotuma iner. Bu geçiş testisten skrotumun iç çeperine uzanan *gubernaculum testis* denen yapıyla belirlenir. Bu yapı fötal yaşamın ilerleyen evrelerinde peritonun parmaksı uzantısı olan processus vaginalis (saccus vaginalis) tarafından izlenerek skrotuma geçiş sağlanır. Processus vaginalis, testisin karın boşluğundan skrotuma inmesi esnasında karın ön duvar katmanlarını da sürükler (Atal, 2014).

Tunica vaginalis testisin iki yaprağı vardır; lamina parietalis (periorchium) ve lamina visceralis (epiorchium). Lamina visceralis testisin ön kenarıyla iki yüzünü örterken arka kenarında ise lateral ve medial bölümlerinde üstüne kıvrılarak lamina parietalis ile devamlılığını sürdürür. Lamina parietalis testisin alt bölümünden üstüne doğru funiculus spermaticus'un ön ve iç kısmını saracak şekildedir. Lamina parietalis ve visceralis arasında büyük boşluk bulunur; bu boşluğa serosum scroti denir. Bu boşluk içerisinde bir miktar seröz sıvı bulunur. Testisler bu sıvı içinde rahatlıkla hareket eder (Sancak ve ark., 2002, Moore, 2009).

Tunica Albuginea

Tunica albuginea, testisleri örten kalın, fibröz bir tabakadır. Elastikiyeti ve genişleme özelliği olmayan bu tabaka, arka kenardan testis içine sokulur ve vertikal bir bölme oluşturur. Bu bölme mediastinum testis adı verilir. Mediastinum testis, testis'in extremitas superior'undan extremitas inferior yakınına kadar uzanır. Mediastinum testis'in ön ve yan kısmından çıkan uzantılara septula testis adı verilir. Bu uzantılar, testis parankiminden geçerek tunica albuginea'nın iç yüzüne ulaşır ve böylece testisi koni biçiminde lobüllere, lobuli testis'e böler.

Testis parankimini lobuli testis içinde bulunan ve kıvrımlı şeklinden dolayı tubuli seminiferi contorti adı verilen kanalcıklar oluşturur. Her bir testis kanalcığı, mediastinum testis yakınında tubuli seminiferi recti adı verilen düz bir kanalcığa uzanır. Bütün lobüllerden gelen bu kanalcıklar mediastinum'a sokulur ve burada rete testis denilen ağı oluşturur. Lobuli testislerde yapılan spermiumlar rete testis'ten ductuli efferentes testis adı verilen kanallar aracılığı ile epididimise gelir. Spermiler, kısa düz borucuklarla (tubuli seminiferi recti) rete testis'e bağlanan tubuli seminiferi contorti'lerde oluşur (Atal, 2014).

Tunica Vasculosa

En içte yer alan tunica vasküloza damardan zengin gevşek bağ dokusu özelliğindedir (Eşrefoğlu, 2016).

Seminifer Tübüller

Seminifer tübüller yaklaşık 150 µm çapında ve 80 cm uzunluğunda olan ve iki ucu rete testise U şeklinde açılan tüplerdir. Testis hacminin aşağı yukarı %90'ını oluştururlar (Rogers, 2011). Septula testis'lerin oluşturduğu lobüller içinde bulunan bu kanalcıklar, interstisyum ile çevrilidir. Kanalcıklar ve interstisyum birbirinden fibrositlerin oluşturduğu adventisyal bir tabaka ile ayrılır. Bu tabakanın hemen altında kontraktıl özelliği olan miyoid hücrelerin oluşturduğu bir tabaka bulunur (Schlegel ve ark.,2007). Miyoid hücreler; hareketsiz spermleri rete testise iletken ritmik kasılma aktivitelerinde görevlidir. Seminifer tübülün yapısında iki hücre popülasyonu vardır. Bunlar: Sertoli hücreleri ve spermatogenik hücrelerdir (Abraham, 2006).

Bazal laminadan seminifer tübül lümenine uzanan uzun piramidal hücrelerdir (Junqueira ve ark., 1998; Abraham, 2006). Seminifer tübül boşluğu ve tübüller arası boşluk arasında köprü hücreler şeklinde görev yaparlar. Sertoli hücrelerinin apikal ve lateral hücre membranlarında düzensiz sınırları mevcuttur. Dolayısıyla gelişmekte olan spermatogenik hücrelere kriptalar sağlarlar. Işık mikroskopunda spermatogenik hücrelerini çevreleyen çok sayıda uzantı bulunur. Bu yüzden Sertoli hücrelerinin sınırları net olarak belirlenemez (Junqueira ve ark., 1998). Puberteye kadar seminifer tübülde en baskın hücre tipidir. Pubertadan sonra seminifer tübülde bulunan hücrelerin yaklaşık % 10'unu oluşturur. İleri yaştaki erkeklerde spermatogenik hücrelerin sayıları azaldığı zaman, Sertoli hücreleri tekrar epitelin asıl hücreleri durumuna gelir (Junqueira ve ark., 1998; Abraham, 2006).

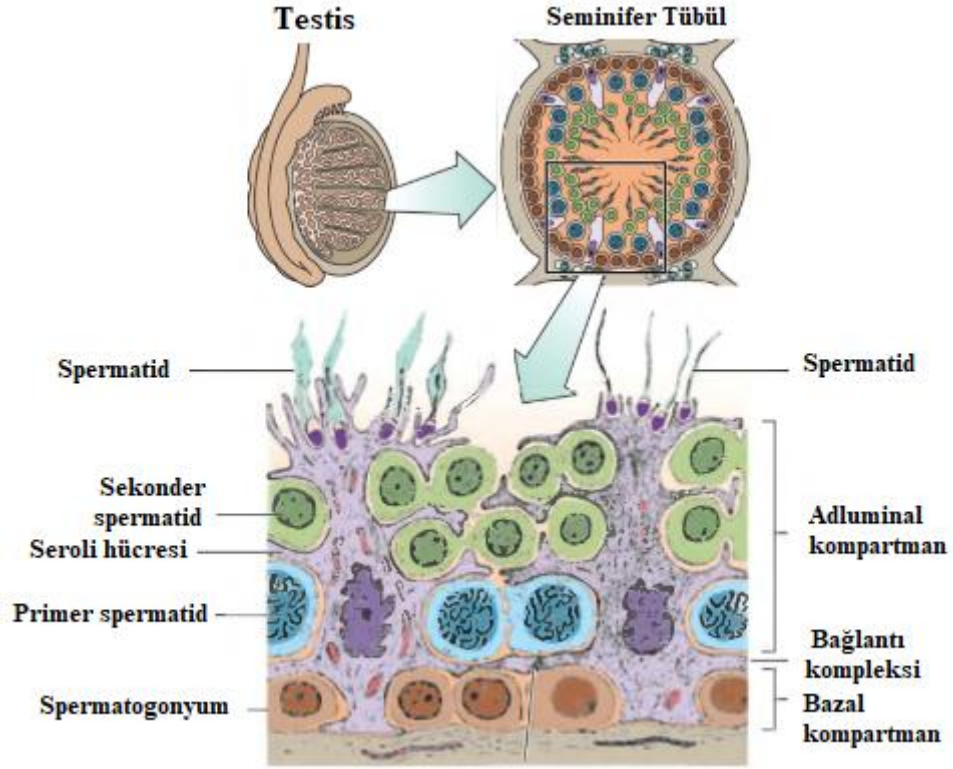
Nukleusları; düzensizdir, kromatin miktarı azdır ve belirgin nukleolus taşır. Organelleri çoktur; çok miktarda mitokondri ve lizozomu bulunur. Endoplazmik redikulum (agranüler yapısı bol olan, az miktarda granüler yapıya sahip) ve salgı granülleri içerir. Bununla birlikte Golgi kompleksi, ribozomlar, mikrofibriller çoktur. İnsanlarda bu hücrelerin bazal sitoplazmalarında Charcot-Böttcher cisimleri olarak isimlendirilen özel inklüzyonlar bulunur. Hücre iskeletine bakıldığında ise vimentin, aktin ve mikrotübüllerden zengin oldukları görülür (Kalaycı, 1986; Junqueira ve ark., 1998; Abraham, 2006). Sertoli hücreleri aralık bağlantıları (gap junction) denilen yollarla bağlanmıştır. Bu yol ile hücreler arası iyonik ve kimyasal

alışveriş sağlanmış olur (Junqueira ve ark., 1998).

Sertoli hücrelerinin soluk boyanan sitoplazmalarının apikal bölümlerinde gelişmekte olan spermatozoonların başları bulunur. Işık mikroskopik olarak Sertoli hücrelerinin sınırlarının seçilmesi zordur. Çünkü bu hücrelerin spermatogenetik hücreleri çevreleyen çok sayıda lateral uzantıları vardır. Komşu Sertoli hücreleri birbirlerine bağlantı kompleksleri ile bağlanmışlardır. Bu özel bağlantı birimi komşu membranlar arasında 50' den fazla paralel kaynaşma bölgeleri içeren zonula okludens türü bir bağlantıdır. Kompleksin altında sitoplazmada da özelleşmeler izlenir. Bağlantı bölgesinin altında plazma membranına paralel seyreden agranüler endoplazmik retikulumunun yassılaştırmış keseleri uzanır. Bu organel ile membran arasında ise aktin filament demetleri yoğunlaşmıştır. Bunun dışında Sertoli hücreleri arasında gap junction tipi bağlantı kompleksleri, Sertoli hücreleri ile erken dönem spermatogenetik hücreler arasında desmozom benzeri bağlantı kompleksleri ve Sertoli hücreleri ile bazal lamina arasında hemidesmozomlar bulunur. Spermatogenetik hücreler, Sertoli hücrelerinin lateral uzantıları ile oluşturulan bölmelerde yerleşmişlerdir. Sertoli hücrelerinin birbirleri ile bağlanması ile oluşan epitelyal bölmelerin bazal bölümünde spermatogonyumlar ve erken dönem primer spermatositler, luminal bölümünde ise daha olgun spermatositler ve spermatidler bulunur. Spermatogenetik hücreler bölünerek olgunlaşırken lümene ulaşmak için Sertoli hücreleri arasındaki bağlantı komplekslerinden oluşan bariyerleri aşmak zorundadırlar. Sertoli hücreleri arasındaki bağlantı kompleksleri spermatogenetik hücreleri barındıran epitelyal alanlar oluşturmalarının yanı sıra kan-testis bariyeri olarak isimlendirilen önemli bir bariyeri yaparlar.

Seminifer tübüllerin iyon, aminoasit, karbonhidrat ve protein içeriği kan ve lenfin içeriğinden oldukça farklıdır. Bu fark kan-testis bariyeri ile sağlanır. Kan-testis bariyeri erkek germ hücrelerinin kan yolu ile gelen zararlı maddelere karşı da korunmasını sağlar. Bu bariyer sayesinde genetik olarak farklı olduğundan dolayı immun sistem tarafından bir antijen olarak kabul edilecek olan haploid germ hücreleri (sekonder spermatosit, spermatid ve spermiyumlar) kişinin immun sisteminden izole edilmiş olur. Sertoli hücrelerinin sentezlediği Androjen Bağlayan Protein (ABP) yüksek oranda testosteron bağlar. Testosteron spermatogenetik hücrelerin farklılaşım olgunlaşmalarını sağlayan çok önemli bir hormondur. Bu

hücrelerde ayrıca Follikül Stimüle Edici Hormon (FSH) salınımını baskılayan inhibin, plazminojen aktivatörleri ve transferin sentezlenir. Sadece Sertoli hücrelerinde bulunduğu düşünülen FSH reseptörleri, ABP, inhibin ve plazminojen aktivatör sekresyonu için gereklidir (Eşrefoğlu, 2016).



Şekil 2.2. Seminifer tübülün enine kesiti (Gartner; 2016).

İnterstisyum

Seminifer tübüller arasındaki boşluk bağ dokusu, sinirler, pencere kapillerler ve lenf damarları ile doludur. Bu kısımda bağ dokusuna ait hücrelerin yanında, ergenlik döneminden sonra başka bir hücre daha işlevsel olarak belirgin hale gelir. Bu hücre çok kenarlı, yuvarlak şekilli ve merkezi nükleusludur. Küçük, lipid damlacıklarından zengin eozinofilik sitoplazması bulunan bu hücre Leydig hücresi olarak bilinir. Salgıladıkları testosteron hormonu spermatogenez, embriyonal ve fütal yaşam sırasındaki cinsiyet farklılaşması ve gonodotropin salgısının kontrolü açısından önemlidir (Junqueira, 2009).

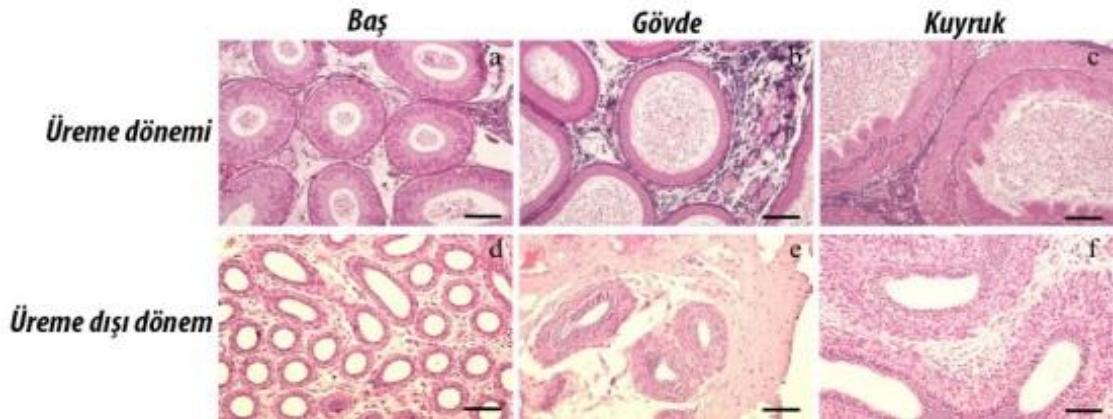
Arterleri; Testisi besleyen ana damar a. testicularis'tir. Testis içinde kıvrımlı biçimde kan testis engeline gelirler.

Venleri; Arterler gibi seyir gösteren ven yapıları testis etrafında pampiniform pleksusu meydana getirirler. Daha sonra burada birleşip v. testicularis'i oluştururlar. Testiküler ven sağda v. cava inferior'a, solda ise v. renalis sinistra'ya dökülür.

Lenfatikleri; Lenfatik drenajı nodi lymphatici aortici laterales ve nodi lymphatici preaortici'ye olur (Taşar ve Ekici, 2008; Ekinci, 2011).

2.2. Epididimis

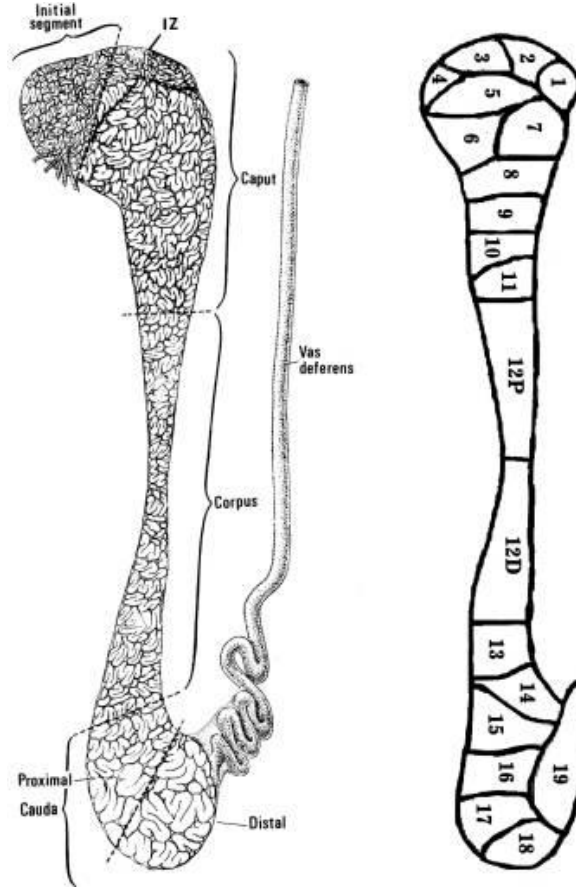
Spermleri depolama, olgunlaştırma ve taşıma fonksiyonunu yerine getiren, testisle ductus deferens arasında bulunan spermatik kanalın bir kısmıdır (Gadea ve ark., 2013). Epididimis; caput epididimis (baş), corpus epididimis (gövde) ve cauda epididimis (kuyruk) olarak üç bölüme ayrılır.



Şekil 2.3. Epididimisin bölümleri (Robaire ve ark., 2002)

Testisten gelen ductuli efferentes adındaki kanallar doğrudan caput epididimis'e gelip burada yer alan ductus epididimis'e açılır. Böylece testis, epididimise bağlanır. Ductus epididimis aşağı yukarı 6 m uzunluğunda kıvrımlı bir yapıya sahiptir. Cauda epididimis'e yaklaşıldıkça çapı artar. Kıvrımlı yapısı da

düzleşmeye başlayarak duktus deferens'i oluşturur (Taşar ve Ekici, 2008; Ekinci, 2011). Ductuli efferentes kanal yapıları uzun silyalı ve kısa silyasız hücrelerden meydana gelen epitel ile çevrili olduğundan düzensiz bir lümenine sahiptir. Ductus epididimisin lümenine gelindiğinde de yerini yalancı çok katlı silindirik epitel alır. Bu epitelin yapısında stereosilyalar bulunduran uzun silindirik esas hücreler ile küçük bazal hücreler vardır (Demir, 2013).



Şekil 2.4. Epididimisin şematik gösterimi (Robaire ve ark., 2002)

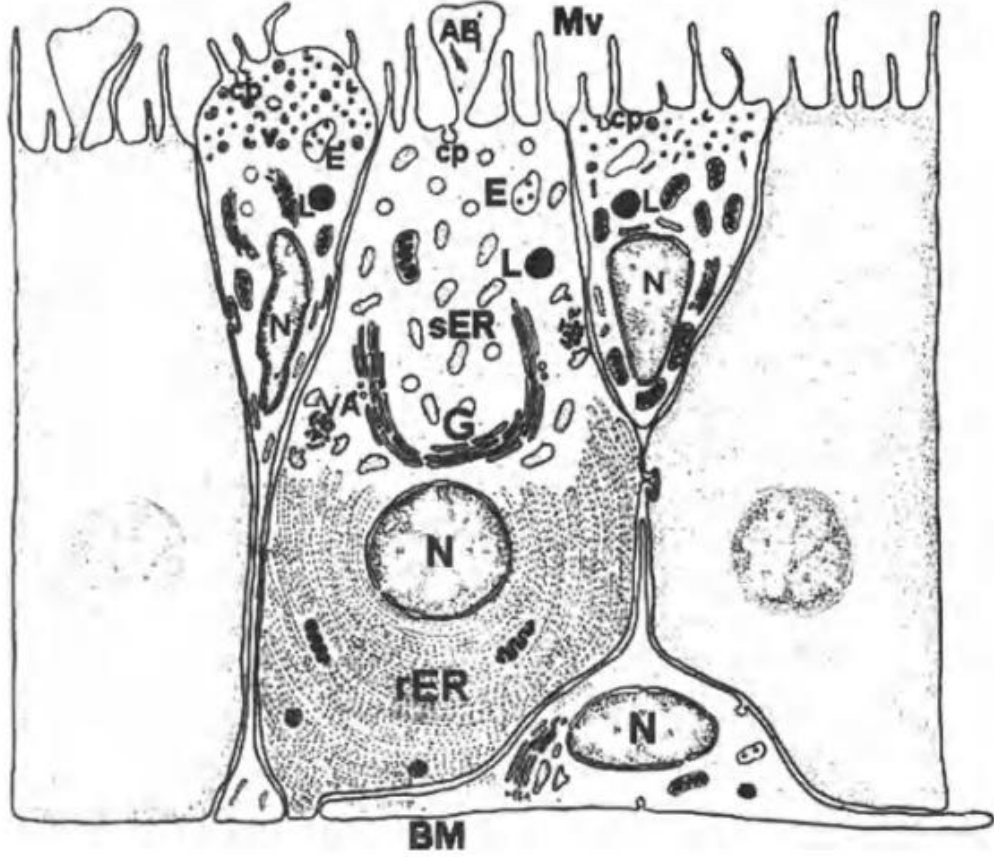
Testiste üretilen sperm hücrelerinin epididimisten geçmesi yaklaşık iki hafta sürer. Sperm bu taşınma esnasında önemli morfo-fonksiyonel değişiklikler yaşar. Sperm hücreleri testisten ayrıldıkları anda tam oluşmuş olsalar da hareketsiz ve olgunlaşmamıştır. Testisten gelen sıvılar caput epididimis bölgesinde absorbe edilerek, epididimal epitelten salgılanan sekresyonlarla yer değiştirir. Caput epididimis'ten cauda epididimis'e doğru

taşıma sırasında epididimal sıvıdaki farklı protein, şeker ve lipidlerin miktarlarında değişiklikler oluşur. Bu değişiklikler cauda epididimise ulaşan sperm hücrelerinin plazma zarının üzerinde değişiklikler gerçekleştirerek hücrenin tam olarak olgunlaşmasını sağlar. Ejakülasyon oluncaya dek depolanan sperm hücreleri bu taşıma esnasında ayrıca yumurta hücrelerini tanıma, ona bağlanma ve eritme özelliklerini de kazanır (Moore, 1998; Gadea ve ark., 2013).

Epididimisin arter, ven, lenf ve sinir inervasyonu testiste olduğu gibidir (Ekinci, 2011).

2.2.1. Epididimis Epitel Hücrelerinin Yapısal Özellikleri

Tüm memelilerdeki epididimiste bulunan hücre tipi esas hücre olarak adlandırılır. Bu hücreler tüm kanal boyunca görülür fakat her kısımda yapısal farklılıklar gösterirler (Robaire ve Hermo, 1988). Şeffaf hücreler, baş, gövde ve kuyruk kısmında görünürken, dar hücreler sadece başlangıç ve orta bölümde bulunur (Sun ve Flickanger, 1979; Moore ve Bedford, 1979; Abou-Haila ve Fain-Maurel, 1984; Robaire ve Hermo, 1988; Adamali ve Hermo; 1996). Yine bazal ve halkalı hücrelerde tüm epididimis boyunca görülürler (Hamilton, 1975; Robaire ve Hermo, 1988). Farklı türlerin epididimisleri çalışılırken (Jones ve diğerleri., 1979; Djakiew ve Jones, 1982; Abe ve diğerleri., 1983; Greenberg ve Forssmann, 1983; Abou-Haila ve Fain-Maurel, 1984; Goyal, 1985; Robaire ve Hermo, 1988; Amann ve diğerleri., 1993; Adamali ve ark., 1999 a, b), elde edilen veriler insanları da içeren primat epididimlerinde benzer bölüm ve hücre tiplerinin var olduğunu göstermiştir (Regadera ve ark., 1993; Smithwick ve Young, 1997).



Şekil 2.5. Epididimisin başlangıç kısmındaki epitel dokuda bulunan hücrelerin şematik gösterimi (Robaire ve ark., 2002).

Şekil 2.5.'de sol tarafta görülen dar hücreler bazal membrandan (BM) lümene doğru inceleterek uzanan hücrelerdir; çeşitli tepe çukur şekilli kesecikler (v), kaplı pütürcükler (cp) ve nadir endosomlar (E) ve lizozomlar (L) gösterirler. Ana hücreler görünüş olarak sütun şeklinde olup, kaplı pütürcükler (cp) endosomlar (E), lizozomlar (L) endositik aygıtın bileşenlerini gösterirler. Temele yerleşmiş ve genişlemiş tüylü endoplasmik retikulum (rER)'un çeşitli paralel keseciklerini de içerirler, Endoplasmik retikulum'un düzensiz şekilli kesecikleri, hücrenin üst ve çekirdek üstü kısmına düzensiz olarak dağılmıştır (sER). Golgi cisimciği (G) özellikle çekirdek üstü konumlanmıştır.

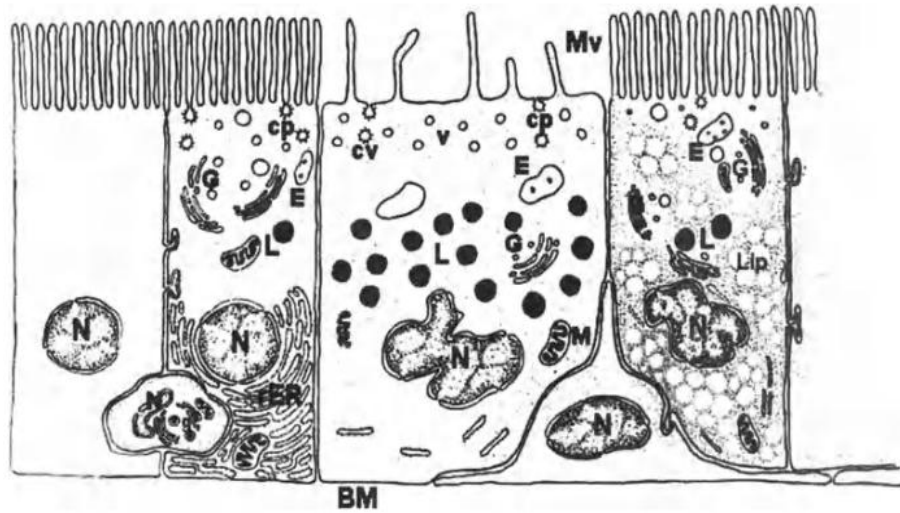
Sağda bir apikal hücre görülmektedir. Apikal hücreler dar hücrelerin aksine, bazal laminaya kadar uzanmazlar ve çok az sayıda kaplı çukurcuk (cp) apikal

vezikül, endozom ve lizozom (L) içerirler. Bazal hücreler, bazal membran boyunca uzanmaktadır ve lümeneye doğru ince bir uzantı gönderirler.

Esas Hücreler

Mitokondrileri dışında, bazı epididimal bölgelerde bulunan esas hücreler salgı ve endositik organelleri açısından morfolojik farklılıklar gösterirler. Buna ek olarak, bir diğer önemli farklılık da sadece epididimis gövdesinde yerleşmiş hücrelerde bulunan yağ damlacıklarının çokluğudur. Ancak bu durumun önemi hala belirlenmemektedir.

Çalışılan bölgeye göre değişmekle beraber esas hücreler, epididimisin toplam epitel hücre popülasyonunun yaklaşık % 65 ila 80'ini oluşturmaktadır (Trasler ve ark., 1988). Esas hücreler üzerindeki pek çok çalışma hem yapılarının hem de fonksiyonlarının epididimisin farklı bölgelerde belirgin farklılıklar gösterdiğini ortaya koymuştur (Robaire ve Hermo, 1988; Hermo ve ark., 1994). Bu farklılıklar özellikle salgı aparatlarının (endoplazmik retikulum (ER), Golgi aygıtı ve salgı granülleri) ve endositik aparatlarının (kaplı çukurlar, endozomlar, çok veziküllü cisimler, multiveziküler cisimler ve lizozomlar) görünümüne ve organizasyonuna yansımaktadır.



Şekil 2.6. Kaput (solda) ve korpus (sağda) epididimisinin ana hücrelerinin şematik görüntüsü (Robaire ve ark., 2002).

Elektron mikroskopunda görüldüğü gibi, aralarında açık bir hücre ile. Ayrıca temsil edilen bir halo hücresi ve bir bazal hücre. Kök bölgelerdeki ana hücreler kaplanmış çukurlar (cp), endozomlar (E) ve lizozomlar (L) ve ayrıntılı bir Golgi aygıtı (G) içerir. Kaba endoplazmik retikulum (rER), kaputun ana hücresinin bazal bölgesini işgal ederken, birçok lipit damlacıkları (dudak), korpus bölgesinin ana hücrelerinin sitoplazmasını işgal eder. Berrak hücreler, birkaç mikrovillusu (Mv) gösterir, ancak hepsi endositozda yer alan çok sayıda kaplı çukur (cp), küçük apikal veziküller (v), endozomlar (E) ve lizozomlar (L) gösterir. Halo hücresi, temel olarak yer alan ve bazal hücre taban zarı (BM) boyunca uzanırken, temel olarak bulunan ve küçük yoğun çekirdek granülleri (g) içeren bitişik ana hücreler arasına sokulur. N, çekirdek.

Salgı Aparatı; Epididim, epididimal lümenine salgılanan çok sayıda protein ve glikoprotein sentez ve salgılanmasına aktif olarak katılmaktadır. Epididimis lümenine salgılanan tüm proteinlerin ve glikoproteinlerin esas hücreler tarafından sentezlendiği gösterilmiştir. Çalışmalarda; immünohistokimya, Western blot analizi ve proteomik gibi yöntemler ile gerçekleştirilen esas hücreler tarafından sentezlendikten sonra ya bu hücrelerde tutulan veya aktif olarak luminal kompartmana salgılanan çok sayıda protein tanımlanmıştır (Lea ve ark., 1978; Flickinger, 1981; Holland ve Orgebin-Crist, 1988; Robaire ve Henno, 1988; Turner, 1991; Henno ve arkadaşları, 1991b, 1992b; Rankin ve ark., 1992; Cornwall 1992; Henno ve ark., 1994a; Vierula ve ark., 1992; Syntin ve ark., 1996; Robaire ve ark., 2000).

Epididimis başlangıç segmentinde bulunan, esas hücrelerde iki tip ER vardır. Birinci tip hücre tabanında yoğunlaşmış ve çoğunlukla diğer tüm bölgelerin esas hücrelerinde de bulunan paralel dizilerde sıralanmış tipik yassılaştırmış granüllü ER kesecikleri içerir, diğer tipte ise sadece birkaç adet ribozom bulunan düzensiz şekilli genişlemiş sisternalar bulunur ve bu yapılar hücrenin supranükleer ve apikal bölgelerinde izlenir (Hoffer ve ark., 1973; Flickinger, 1979).

Golgi aygıtı; Epididimisin başlangıç segmentinde esas hücrelerin Golgi aygıtı da diğer bölgelerdekilerden farklı yapıdadır (Hermo ve ark., 1991a). Golgi aygıtı, trans yüzünde pek çok Trans Golgi Ağı (TGN) ve sekiz yassı kesecik bulunan cis Golgi ağını oluşturan Golgi yığınlarını içerir. TGN'ler seyrek granüllü endoplazmik

retikulum elementleri ile yakından ilişkilidir (Robaire ve Henno, 1988; Henno ve ark., 1991a ; Hermo ve Smith, 1998). Orta bölgede, Golgi aygıtı oldukça tübülerdir, gözenekli görünümde ve daha az TGN gösterir; kanalın bu bölgesinde veya herhangi bir epididimal bölgede seyrek granüllü endoplazmik retikulum elemanları bulunmaz (Robaire ve Hermo, 1988; Henno, 1995). Tüm epididimal bölgelerde, esas hücre Golgileri, elektron mikroskopunda, Golgi yığınlarının trans yüzünde, bazıları bağlı TGN'lerden türemiş, 150-300 nm çaplı parlak pürüzsüz vezikül görüntüsü verirler. Bu veziküller hücrenin apikal bölgesinde de belirgindir ve anti-klusterin ve anti-immobilin antikoru ile immunolojik olarak etiketlenmişlerdir (Hermo ve ark., 1991b, 1992b). Klusterin ve immobilin iyi bilinen esas hücre salgı proteinleridir (Sylvester ve ark., 1984; Ruiz-Bravo, 1988).

Endositik Aparat; Tüm bölgelerin esas hücreleri apikal hücre yüzeyinde kaplanmış çukurlar, yüzey altında büyük kaplamalı vesiküller, endozomlar, daha derinde mat ve yoğun multivesiküler gövdeler ve lizozomlar gösterirler. Bu yapılar luminal enjekte edilmiş endositik izleyiciler ile geçici ve sıralı bir şekilde etiketlenebilir. Esas hücrelerdeki bu yapıların tedricen endositoze uğrayan materyalin lizozomlara dağılmasıyla ya da bazı durumlarda reseptörlerin ligandlardan ayrıldıkları kompartmanlar olarak tanımlanan endozomlarda hücre yüzeyinde endozomlardan çıkan tübüller vasıtasıyla geri dönüştürülerek birbirine dönüştüğü fikrini destekleyen güçlü deliller vardır (Hermo ve ark., 1994a).

Esas hücrelerin lizozomları epididim boyunca yapısal olarak da farklıdır ve sıklıkla heksosaminidaz A, katepsin A, B ve D ve sülfatlanmış glikoprotein-1 gibi farklı lizozomal enzimler bölgeye özel ekspresyonlar gösterirler. Bu enzimlerin Golgi aygıtından gelişen küçük 60-70 nm kaplı vesiküller aracılığıyla lizozomlara taşındıkları görülür (Friend ve Farquhar, 1967; Hermo ve ark., 1992a; Igoura ve ark., 1995; Hermo ve ark., 1997; Luedtke ve ark., 1999). Bu veziküllerin bazıları da hücre yüzeyine hedeflenebilirler.

Son yıllarda; epididimin farklı bölgelerindeki endositik süreçler karakterize edilirken, hem sıçan hem de farelerden kanalın ara bölge olarak adlandırılan yeni bir bölgesi tespit edilmiştir. Bu bölgede, esas hücreler, diğer bölgelerde görülen endositik organellere benzer yapılar içerirler; ancak diğer bölgelerden farklı olarak

dev boyutlarda endozomlara sahiptirler. Bu durum, bu bölgenin esas hücrelerinin endositik aktiviteleri ile ilişkili olarak önemli ve farklı bir role sahip olduklarını düşündürür (Hermo, 1995).

Dar Hücreler

Yetişkin sıçan ve farelerde dar hücreler epididimisin sadece başlangıç segmentinin ve ara bölgesinin epiteli içerisinde görülürler (Sun ve Flickinger, 1980; Adamali ve Hermo, 1996). Bu hücreler, komşuları esas hücrelerden daha dar ve incedirler. Ve bazal membrana ulaşmak için ince bir sitoplazmik uzantıya sahiptirler. Apikal plazma membranında sürekli bir geri dönüşüm döngüsüne girerek endositoza katılan ve lümeneye H⁺ iyonları salgılanmasında fonksiyon gören çok sayıda kupa şeklindeki kesecik ile karakterize edilirler (Hermo ve ark., 2000a). Epididimisin bu bölgelerinde içinde hamster, karınca yiyen, insanlar ve sığırın da bulunduğu diğer türlerde de; dar hücrelerin varlığı bildirilmiştir (Flickinger ve ark., 1978; Djakiew ve Jones, 1982; AbouHaila ve Fain-Maurel, 1984; Goyal, 1985; Palacios ve ark., 1991; Adamali ve Hermo, 1996). Dar hücrelerin; morfolojik görünüşleri, nispi dağılımları ve salgıladıkları proteinler açısından apikal hücrelerden farklı olduğu belirtilmiştir. Ayrıca komşu esas hücrelerden de önemli ölçüde farklıdır ve glutatyon S-transferazlar gibi proteinlerin ve lizozomal enzimlerin bölge özgü ekspresyonunu sergilerler (Adamali ve Hermo, 1996).

Apikal Hücreler

Apikal hücreler başlıca başlangıç segmentinin ve ara bölgenin epitelinde bulunur (Sun ve Flickinger, 1980; Adamali ve Hermo, 1996). Nadiren yaşlı sıçanlarda diğer segmentlerde de görülmüşlerdir (Serre ve Robaire, 1998). Bu hücreler, tipik olarak apikal yerleşimli küresel bir çekirdeğe sahiptirler ve bazal membrana temas etmezler. Komşu oldukları dar ve esas hücrelerden protein ekspresyonu açısından oldukça farklıdır (Adamali ve Hermo, 1996). Ancak bu hücrelerin spesifik işlevleri hakkında çok az şey bilinmektedir.

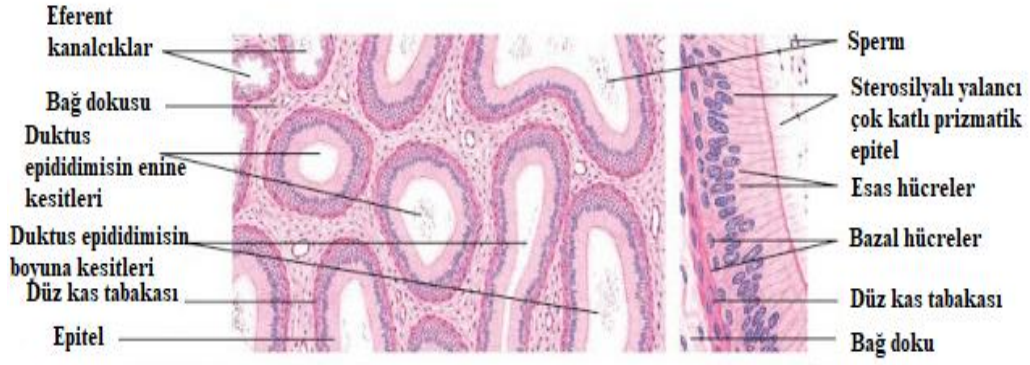
Şeffaf Hücreler

Şeffaf hücreler; epididimisin sadece caput, corpus ve cauda bölgelerinde bulunan ve insanlar dahil birçok türde bulunan büyük, aktif, endositik hücrelerdir (Cooper, 1986; Robaire ve Hermo, 1988). Bu hücreler, sayısız kaplı çukurlar, veziküller, endozomlar, multiveziküler cisimler, lizozomlar içeren apikal bir bölge ve çekirdek ile değişken miktarda lipid damlacıkları bulunan bazal bir bölge ile karakterizedirler (Abou-Haila ve Fain-Maurel, 1984; Robaire ve Hermo, 1988; Hermo ve ark., 1988).

Şeffaf hücreler normalde spermatzoanın kanaldan geçişi sırasında bıraktığı sitoplazma damlacıklarının içeriğini alırlar (Hermo ve ark., 1988). Sitoplazmik damlacıklar sperm salınımı sırasında oluşur ve sperm plazma membranının modifikasyonu sırasında rol oynadığı düşünülen Golgi elementlerini içerir (Oko ve ark., 1993). Şeffaf hücreler testisin ve epididimin normal işleyişini bozan çeşitli deneysel koşullardan sonra anormal derecede büyük hale gelir ve sonra lizozomlarla dolar (Trasler, 1988).

Bazal Hücreler

Bazal hücrelerin varlığı, insanlar da dahil olmak üzere, bugüne kadar incelenen tüm türlerde ortaya konulmuştur (Robaire ve Hermo, 1988; Hermo ve ark., 1994a; Yeung ve ark., 1994). Yarım küre görünümündeki bu hücreler, bazal membrana yapışıklırlar ve kanalın lümenine doğrudan erişimleri yoktur; ancak sitoplazmik uzantılarının zaman zaman lümenine doğru uzandığı görülür (Veri ve ark., 1993). Epididimal kanal boyunca vas deferens de dahil olmak üzere bulunurlar (Robaire ve Hermo, 1988). Esas hücreler gibi, bazal hücreler de yetişkin hayvanlarda bölünmez ve kök hücre değildirler (Clermont ve Flannery, 1970). Bazal hücreler yarım daire biçimli hücre gövdelerinden bazal membran boyunca uzanan ve epididimal tübülün çevresinin büyük bölümünü saran ince uzantılara sahiptir (Veri ve ark., 1993).



Şekil 2.7. Epididimisin mikroskop görüntüsü (Eroschenko, 2001)

Halo Hücreler

Halo hücreleri, dar bir şeffaf sitoplazma çerçevesine sahip küçük hücreler olarak tanımlanırlar ve epididimal epitel boyunca bulunurlar (Robaire ve Hermo, 1988). Bu hücreler genellikle epitelin bazalinde bulunurlar ve değişken sayılarda yoğun çekirdek granüllerini içerirler. Halo hücreleri lenfositler (Hermo ve ark., 1988) veya monositler olarak tarif edilmiştir (Hamilton, 1972). Bu iki hücre tipi boyut ve çekirdek morfolojilerindeki benzerliklerinden dolayı ışık mikroskopunda zor ayırt edilir.

Halojen hücrelerin kesin doğası, Reid ve Cleland (1957) tarafından ilk tanımlanmalarından beri tartışmalı olmuştur. Flickinger ve ark. (1997) ile Serre ve Robaire (1999) tarafından yapılan immün işaretleme çalışmalarında genç yetişkin hayvanlarda, halo hücrelerinin yardımcı T lenfositleri, sitotoksik T lenfositleri ve monositleri içerdiği ancak B lenfositleri içermediği ortaya konulmuştur. Yaşla birlikte, bu bağışıklık hücresinin her birinin sayısında bölgeye özel artış görülür. Bununla birlikte eozinofiller (Serre ve Robaire, 1998) ve B lenfositler de nadir olarak görülür.

Genç sıçanların epididimal epitelinde ise monosit-makrofajlara (ED1 +), yardımcı T lenfositlere (CD4 +) ve sitotoksik T lenfositlere (CD8 +) karşı antikorlarla boyayan hücre sayısının halo hücrelerinin sayısına eşit olması (Serre ve

Robaire, 1999) halo hücrelerinin normal şartlar altında epididimdeki birincil bağışıklık hücreleri olduğunu düşündürmektedir.

2.2.2. Epididimide Hücreye Özel Fonksiyonlar

Her ne kadar pek çok epididimis epitel hücresi oluşturulan birçok proteini üretmekteyse de önemli sayıdaki protein de organın sadece belirli bir bölgesinde bulunan tek bir hücre tipi tarafından oluşturulmaktadır. Ancak alfa-mannosidaz değerli bir örnek sağlamaktadır.

Epididimal Sekresyonlar

Merokrin salgısı: Sperm motilitesini ve doğurganlığı anlamada esas hücreler tarafından salgılanan proteinlerin merokrin tarzı etkileşimi ana odak noktasıdır. Bu tür proteinler ER oluşur, Golgi aygıtında glikosile edilir ve daha sonra büyük salgı granüllerine paketlenir. Apikal plazma membranı ile füzyondan sonra, içeriğini lümen içerisine bırakır (Flickinger, 1981; Robaire ve Hermo, 1988; Hermo ve ark., 1994a). Büyük salgı granülleri (150-300 nm) düzenli salgılama olarak adlandırılan süreç ile uygun uyarılar kontrolü altında salınırlar, küçük Golgi kökenli vezikül (60-70 nm) apikal plazma membranından uzaklaşması halinde, süreç uyarıcı olmadan devam eder ve yapısal salgılama olarak adlandırılır (Kelly, 1985). Her iki durumda da Golgi kaynaklı salgı maddesi bir membrana bağlı taşıyıcı kesecik içinde hedefine teslim edilir. Çok sayıda proteinler epididimal kanal boyunca bu şekilde salgılanır. Proteomiklerin kullanımı ile bu proteinlerin çoğu belirlenmiş ve tanımlanmıştır.

Apokrin Salgısı: Apokrin sekresyonu, merokrin sekresyonunun aksine, Golgi aygıtını ve zara bağlı salgı granüllerinin oluşmasını içermez. Daha doğrusu, apokrin sekresyonda, hücrenin apikal hücre yüzeyinin bir kısmının kabarması vardır. Bu çıkıntılar apikal kabarcıklar olarak adlandırılır. Epididim esas hücrelerinde olduğu gibi, bu çıkıntılar lümeneye doğru yönlendirilir. Epitel hücrelerinin apikal kabarıklıkları, maymunlar ve insanlar dahil olmak üzere farklı türlerin çeşitli erkek ve dişi üreme dokularında rapor edilmiştir (Agrawal ve Vanha-Perttulla, 1988; Renneberg ve ark., 1995; Smithwick ve Young, 1997; Aumuller ve ark., 1999).

Apokrin salgısı, geçtiğimiz yüzyılın başından beri meme bezinde ve ter bezlerinde bir sekresyon yöntemi olarak görülmüştür (Aumuller ve ark., 1997). Ancak apokrin sekresyon ve apikal kabarcıklar, elektron mikroskopunun ilk yıllarında fiksasyon artefaktı olarak kabul edildiği için analizleri dikkatten kaçmıştır. 70'lerde kalpten dokuların vasküler perfüzyon yoluyla fiksasyonunun sağladığı gelişmelere rağmen; çalışmalarda apokrin sekresyonunda merokrin sekresyonuna ve sperm maturasyonundaki rolüne kadar çok az ilgi duyuldu. Bununla birlikte, vasküler perfüzyon dahil olmak üzere bugüne mevcut olan iyi fiksasyon yöntemleri ile biliyoruz ki; apikal kabarcıklar boğa, maymun, insan (Riva ve ark., 1982; Goyal, 1985; Smithwick ve Young, 1997; Aumuller ve ark., 1997, 1999) ve farenin epididimisini döşeyen esas ve dar hücrelerinin belirgin bir özelliğidir (Adamali ve ark., 1999 a,b ; Hermo ve ark., 2000a).

Esas Hücrelerde Sentezlenen ve Kanalin Lümenine Salgılanan Proteinler

Klusterin: Klusterin (sülfatlanmış glikoprotein-2, apolipoprotein J) Sertoli hücrelerinin ve epididimal esas hücrelerin başlıca salgı ürünüdür (Sylvester ve ark., 1984).

Klusterinin merokrin salgılama ile salgılanan epididimal formu, testisdekinden daha düşük bir moleküler ağırlığa sahiptir ve daha az asidik bir proteindir (Sylvester ve ark., 1984, 1989). Klusterin konsantrasyonları epididimisin kaput bölgesindeki luminal sıvıda en yüksektir, kanalın diğer bölümlerinde ise çok daha düşük seviyelerdedir (Matmueller ve Hinton, 1991; Sylvester ve ark., 1989, 1993). Northern blot analizi, kanal boyunca klusterin mRNA varlığını doğrulamıştır ve immünohistokimya, esas hücreyi kaynak olarak göstermiştir.

Elektron mikroskobu seviyesinde altın partikülleri, ER'de, Golgide ve esas hücrelerin 150-300 nm boyutlarındaki salgı veziküllerinde lümende ve sperm yüzeyinde izlenmiştir, bu da klusterinin sperm ile ilgili bir rolü olduğunu düşündürmektedir (Hermo ve ark., 1991).

Klusterinin majör bir fraksiyonu epididimal lümen içindeki serbest veya sperm ile gevşek bir ilişkisi olacak şekilde bulunur, küçük bir fraksiyon ise spermlere

çok daha sıkı bağlıdır (Law ve Griswold, 1994).

Epididimin orta bölgesinde, klusterin sadece salgılanmaz, aynı zamanda esas hücreler tarafından endositoz yoluyla geri alınır (Hermo, 1995). Bu, kanalın diğer bölgelerinde de meydana gelir (Hermo ve ark., 2000b). Bu durum klusterinin sperm yüzeyinde bir işlevi olduğunu; salgılandığını sperm ile etkileşimle görevini yerine getirdiğini, ardından kanalın daha alt seviyelerindeki epitel hücreleri tarafından endositoz ile geri alındığını düşündürmektedir.

İmmobilin: Sıçan epididiminin kuyruk bölgesinde, sperm, lümeni dolduran immobilin denilen mukus benzeri bir maddeye gömülür (Ruiz-Bravo, 1988; Hermo ve ark., 1992b). İmmobilin, ilk segment, ara bölge ve kaput bölgelerinin esas hücreleri tarafından merokrin bir şekilde salgılanır, ancak korpus ve kuyruk bölgelerince salgılanmaz. Lümeninde, immobilin sperm ile yakından ilişkilidir ve spermin hareket etmesine engel olduğu görülmektedir (Usselman ve Cone, 1983). Kauda lümeninde dengenin sağlanması için immobilin, şeffaf hücreler tarafından seçici olarak endositoz ile alınmaktadır; ancak bu işlevi sadece distal kauda bölgesindeki şeffaf hücreler gerçekleştirmektedir (Hermo ve ark., 1992b).

Glikozidazlar: Bu enzimler, sperm yüzeyindeki proteinlerde moleküler değişiklikler ile ilişkilidir (Skudlarek ve Orgebin-Crist, 1986).

Glikozidazlar, birçok türün epididiminde esas hücrelerden androjen kontrolü altında salgılanır; sperm yüzeyi bu proteinler için reseptörlere sahiptir (Fornes ve ark., 1991; 1995; Castellon ve Huidobro, 1999; Grimalt ve ark., 2000). Çözünebilir enzimler olarak epididimal akışkanlarda ve aynı zamanda lümenindeki sperm ile etkileşime girebilen heterojen bir membran bağlı vezikül popülasyonunun yüzeyinde farklı glikosidazlar bulunur (Fornes ve ark., 1995; Castellon ve Balbontin, 2000; Grimalt ve ark., 2000). Membranöz kesecikler, lipite bağlı proteinleri sperm yüzeyine transfer etmek için bir araç olarak gösterilmiştir; Bu transfer, spermdeki fizyolojik değişimleri teşvik etmek için çok önemli olabilir (Cooper, 1998). Hamster epididiminde, mikroveziküller lümeninde spermlere tersine bağlanır (Yanagimachi ve ark., 1985). Dolayısıyla bu kesecikler, proteinleri spermin plazma membranına sokmak için bir aracı temsil edebilir. Bununla birlikte, veziküllerin doğası, kökenleri

ve rolleri hala iyi anlaşılmamıştır.

Kemirgen epididimindeki apikal kabarcıklar çeşitli boyutlarda veziküller içerir; Benzer vesiküller lümende de serbest olarak görülür. Bu nedenle, apikal kabarcıkların bazı keseciklerinin, Golgi aygıtının TGN'lerinden türetilen birincil lizozomları temsil ettiği ve çeşitli glikozidazlar içerdiği varsayılabilir. Lümen içindeki apikal kabarcıkların parçalanmasından sonra, vezikülleri, olgunlaşan spermin plazma membranı üzerinde glikoproteinlerin modifiye edilmesinde rol oynayabilecekleri lümen içerisine verilecektir. Bu nedenle, glikosidazların apokrin salgılanması, sperm olgunlaşmasında önemli bir rol oynayabilir.

2.2.3. Epididimis'in Gelişimi

Erken embriyojenezde, hem erkek hem de kadın genital sistem için bileşenler mevcuttur. Beşinci hafta boyunca, primordial germ hücreleri, gelecekteki gonad bölgesine göç eder ve mezonefros ve koelomik epitelyumdaki hücreleri uyararak gonadların öncüsü olan ürogenital sırtı oluşturmalarına neden olur. Germ hücrelerinin göçü, gonad gelişimi ve dolayısıyla cinsiyet tayini için gereklidir. Gelişimin bu aşamasında; ürogenital sinüste kranialden kaudale doğru uzanan iki paralel kanal vardır ve bu yapılar; Wolffian kanalı (mezonefrik kanal) ve Müller kanalı (paramezonefrik kanal) olarak adlandırılırlar. Erkeklerde, Wolffian kanalından epididimis, vas deferens ve seminal vezikül gelişir. Kadınlarda ise Müllerian kanalından tuba uterinalar, uterus ve vajenin üst kısmı gelişir. Altı haftada ürogenital sırtın içinde testis kordonları oluşur. Testis kordonlarının en distal kısmı, rete testise dönüşür, rete testis de mezonefrik tübüllerin en proksimal ucundan gelişmiş olan efferent kanallar ile birleşir.

Yedinci haftada, erkek ve dişi genital sistemlerin gelişimi farklılaşır. Memelilerde cinsiyet tayininde ana faktör Y kromozomunun varlığı veya daha da önemlisi, Y kromozomunun cinsiyet belirleyici bölgesi (Sry) tarafından kodlanan testis belirleme faktörünün (TDF) varlığıdır (Sinclair ve diğerleri, 1990). Sry, birçok transkripsiyon faktöründe bulunan bir yüksek mobilite grubu (HMG) kutusu içeren bir proteindir. Sry'nin, erkek gelişimi için önemli olan genlerin transkripsiyonunu aktive etmekten sorumlu olduğu varsayılmakla birlikte, etkisini nasıl oluşturduğu

hala tam olarak bilinmemektedir. Aslında erkekte Sry ekspresyonu kısa bir zaman aralığında gerçekleşir. Sry ekspresyonunun, testis kordon formasyonundan sorumlu olan mezonefroz hücrelerini uyardığı gösterilmiştir (Capel ve ark., 1999; Tilmann ve Capel, 1999). Sry'nin testislerin somatik hücrelerinde mitozu arttırarak gonad boyutlarında artışa neden olduğu varsayılmıştır (Schmal ve ark., 2000). Sry'ye ek olarak, gonadal gelişmeyle ilgili başka transkripsiyon faktörü tanımlanmıştır. Bu genlerden bazıları steroidojenik faktör-1 (Sf-1) (Luo ve ark., 1994), Sry HMG kutusu ile ilişkili gen 9 (SOX9) (Mansour ve ark., 1995), Wilms tümör 1 geni (WT1) (Kreidberg ve ark., 1993) ve LIM homeobox geni 9 (Lhx9) dur (Birk ve ark., 2000).

Sry ekspresyonunun, primordial gonad içindeki somatik hücrelerin Sertoli hücrelerine farklılaşmasında sorumlu olduğu düşünülmektedir. Bu hücreler daha sonra Müllerian kanallarının gerilemesinden sorumlu olan Müllerian inhibe edici maddeyi (MIS) sentezler. Anti-Müllerian hormonu (AMH) olarak da bilinen MIS, transforme büyüme faktörü (TGF) familyasının bir üyesi olan 140 kDa ağırlığında bir glikoproteindir. Çeşitli çalışmalar MIS'nin Müllerian kanalının epitel hücrelerinden ziyade mezenkimal hücreleri etkisini üzerinde gösterdiğini ortaya koymuştur (Tsuji ve ark., 1992). Son zamanlarda, sıçan organı kültür sistemi ile yapılan çalışmalar, ekzojen MIS, embriyonik E 14.5 - E 15.5'inci genlerde ürogenital sırtlar ile inkübe edildiğinde, Müllerian kanallarının apoptozise uğradığını göstermiştir (Roberts ve ark., 1999). İlginç olarak, kanalları çevreleyen mezenkimal hücreler, MIS reseptörünü (MIS tip II reseptörü) eksprese etse de, apoptoz sadece, epitel hücrelerinde gözlenmiştir, bu da MIS'in epitelyal hücreler üzerindeki etkisinin dolaylı bir yol ile oluştuğunu göstermektedir.

9-10. haftalarda, Sertoli hücrelerinin Sry ekspresyonunun, mezenşimal hücrelerin Leydig hücrelerine farklılaşmasını indüklediği düşünülmektedir. Leydig hücreleri, epididimis dahil olmak üzere ikincil genital yapıların gelişimini düzenleyen testosteronun salınımından sorumludur. Testosteron, Wolffian kanalındaki hücre ölümünü önler ve kanalın epididim, vas deferens ve seminal vesiküle içine farklılaşmasına neden olur. Bazı çalışmalar, testosteronun prostaglandin E2'nin etkileriyle hareket ettiğini kanıtlamıştır (Gupta, 1989; Gupta ve Bentejewski, 1992). Birden fazla çalışma, metabolit olan dihidrotestosteron (DHT) değil de, testosteronun kendisinin Wolffian kanal gelişiminde rol oynayan en önemli

oyuncu olduğunu göstermiştir (Wilson ve Lasnitski, 1971; Wilson ve Siiteri, 1973; Siiteri ve Wilson, 1974). Ancak, Tsuji ve ark. (1991) epididimde epididimal kıvrım ve hücre proliferasyonunda DHT'nin rol oynayabileceğini göstermiştir.

Hücresel ve Bölgesel Gelişim

Epididim, her biri farklı morfolojik özelliklere sahip birkaç bölgeden oluşur. Farklı epididimal hücre tiplerinin farklılaşması ve farklı epididimal bölgelerin gelişmesi, sıçan (Clermont ve Flannery, 1970; Setty ve Jehan, 1977; Sun ve Flickinger, 1979, 1980; Francavilla ve ark., 1987; Agarwal ve Hoffer, 1989; Hermo ve ark., 1992; Jiang ve ark., 1994), fare (Suzuki ve Nagano, 1978; Takano, 1980; Abe ve ark., 1982, 1983, 1984), keçi (Goyal ve ark., 2000), horoz (Croisille ve ark., 1978), insan (Zondek, 1980), tavşan (Danzo ve ark, 1975), boğa (Wildheus ve Entwistle, 1983), rhesus maymunu (Alexander, 1972) ve Koç (Nilnophakoo, 1978) tarafından çalışılmıştır. Sun ve Flickinger (1979) tarafından tarif edilen gelişimin üç aşaması, sıçan epididiminde meydana gelen temel gelişimsel değişiklikleri ana hatlarıyla belirtmek için kullanılacaktır. Bu aşamalar farklılaşmamış dönem, farklılaşma dönemi ve genişleme dönemidir.

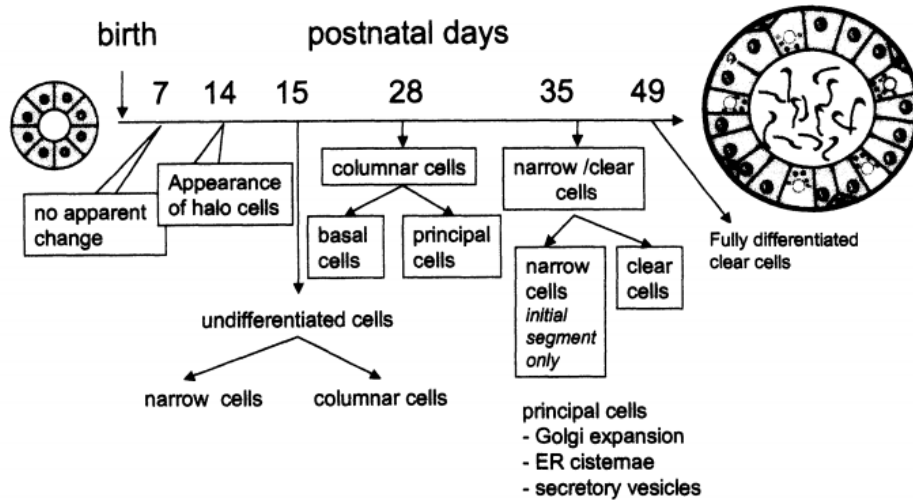
Farklılaşmamış Dönem (1-15. günler)

Bu dönemde, epididimal epitel hücreleri esas olarak farklılaşmamışlardır. Epitel, stereosilyaya sahip olmayan düşük kolumnar hücrelerin varlığı ile karakterizedir. Hücreler ayrıca çeşitli mitotik figürler içerir. İnce yapı düzeyinde çok sayıda serbest ribozom ve polisomlar gözlenir, ancak bu aşamada birkaç mitokondri ve kaplanmış vesiküller tespit edilir. Tüm epididimal bölgelerdeki sıkı bağlantıların % 40-60'ı açıktır. 15. günde yapılan stereolojik ölçümlerde, tüm epididimal kanalın uzunluğunun, sırasıyla 1.85 m olduğu, kanal çapının ise başlangıç segmentinden kauda epididimidlere kadar 37.8 ila 63.4 µm arasında değiştiği gösterilmiştir. Halo hücreleri ilk olarak 14. günde görünür hale gelir (Sun ve Flickinger, 1979; Hermo ve ark., 1992; Jiang ve ark., 1994).

Farklılaşma Dönemi (16-44. günler)

Beklendiği gibi, epididimal epitel bu dönemde bir dizi değişiklik geçirir. Daha önce farklılaşmamış olan epididimal epitel, farklılaşmaya başlar ve dar hücreler, berrak hücreler, esas hücreler ve bazal hücreler dahil olmak üzere birkaç farklı hücre tipi ortaya çıkmaya başlar. 21 günlük hayvanlarda, esas hücreler alçak prizmatik hücrelerdir, ancak 35. günde boyutta dramatik bir değişiklik meydana gelir ve uzun, prizmatik bir hücre tipi gözlenir. Bu zamanda, bu hücreler ayrıca ayrıntılı bir Golgi aygıtı, ayrı bir fırça kenar ve aktif endositozun göstergesi olan çok sayıda kesecik ve kaplı çukurlar sergiler. Farklı epididimal bölgelerde esas hücrelerde birçok lizozom ve apikal vakuoller da gözlenir.

Farklılaşma döneminin sonunda, epitel kanalının temel özellikleri arasında dar hücrelerin epididimisin caput, korpus ve kauda bölgelerinden kaybolması bulunur. 44. günde gerçekleştirilen, stereolojik ölçümler, kanalın uzunluğunun, 3.03 metre, çapının ise boru şekilli çapları, başlangıçtaki segmentinden buraya kadar 174 ile 178 µm arasında değiştiği göstermiştir (Jiang ve ark., 1994). 21. ve 39. günlerde eşleştirilmiş epididimal ağırlıklar sırasıyla 65 ve 200 mg'dır (Hermo ve ark., 1992). Başlangıç segmenti hücrelerinin proliferatif aktivitesi 21. ve 28. günler arasında artarken kaput, korpus ve cauda bölgeleri hücreler için 14. ve 28. günlerde artar (Sun ve Flickinger, 1982; Hermo ve ark., 1992).



Şekil 2.8. Sıçan epididimal epitelin doğumdan yetişkinliğe kadar farklılaşması (Robaire ve ark., 2002).

Epididimal epitel hücreleri, hem dar hem de kolumnar hücreler ilk gözleendiğinde yaklaşık 21. güne kadar farklılaşmamıştır. Yaklaşık 28. günde, prizmatik hücreler esas hücrelere ve bazal hücrelere ayrılır. Dar hücreler sadece ilk segmentte görülür, ancak yaklaşık 36. günden itibaren açık hücreler epitel boyunca görülür. Tüm epididimal epitel hücreleri 49. güne kadar farklılaşmasını tamamlar.

Genişleme Dönemi (44. günden yetişkinliğe kadar)

Bu dönemde gözlenen en önemli değişiklikler, epididimal lümen içerisinde spermatozoa'nın ortaya çıkması ve hem organ uzunluğunun hem de ağırlığının artışına bağlı olarak epididimis boyutunun büyümesidir.. Stereolojik ölçümler, epididimal kanalın uzunluğunun 6,61 m çapının ise, başlangı segmentinden kauda epididimise kadar 165 ila 333 µm arasında olduğunu göstermektedir (Jiang ve diğerleri, 1994). Ancak, kanalın diseksiyonundan sonra yapılan ölçümler epididimisin yaklaşık 3.23 m uzunluğunda olabileceğini göstermektedir (Turner ve ark., 1990). Epididimisin 49., 56. ve 90. günlerdeki ağırlıkları sırasıyla yaklaşık 350, 620 ve 1190 mg'dır (Hermo ve ark., 1992). 3 aylıkken, epididimal epitel boyunca tüm hücre tiplerinin proliferatif aktivitesi sona ermiştir (Sun ve Flickinger, 1979; Hermo ve ark., 1992).

2.2.4. Epididim Yapısı ve Fonksiyonu Üzerinde Toksik Maddelerin Etkileri

Çevresel kimyasal ve farmasötik maruziyet nedeniyle insanlarda popülasyonunda semen kalitesinin azaldığına dair artan bir endişe vardır (Carlsen ve ark., 1992; Giwercman ve Skakkebaek, 1992; Sharpe, 1993; Colborn ve ark., 1993; Auger ve ark., 1995; Comhaire ve ark., 1995; 1996; Menchini-Fabris ve ark., 1996; Pajarinen ve ark., 1997; Swan ve ark., 1997; Zorn ve ark., 1999; Gyllenborg ve ark., 1999). Yapılacak araştırmalar, semen kalitesindeki bu düşüşün gerçekten de var olduğunu ve kimyasal maruziyetin semen kalitesi ile anlamlı bir şekilde ilişkili olduğunu ortaya koyarsa; epididim kesinlikle olası bir hedef organ olarak incelenecektir. Her ne kadar, elde edilem sperm miktarı ve kalitesi ile ilişkilendirilen organ testise de epididimisin, plazma membranı modifikasyonları, fertilizasyon

yeteneğine sahip sperm oluşumu gibi sperm olgunlaşması süreçleri sırasında önemli roller üstlendiği unutulmamalıdır (Bedford, 1975; Klinefelter ve Hamilton, 1985; Moore ve ark., 1987; Vreeburg ve ark., 1992; Amann ve ark., 1993, Cooper, 2000).

Doğrudan ve Dolaylı Toksik Madde Etkilerinin Belirlenmesi

Epididimal sperm miktarındaki ve/veya kalitesindeki toksiklerle indüklenen değişiklikler sıklıkla bir testiküler hasar sonrasında olmuştur. Dibromoklorpropan (Whorton ve ark., 1977), dinitrobenzen (Hess ve ark., 1988; Linder ve ark., 1988), etilen glikol monometil eter (Chapin ve ark., 1985; 1986) ve dibromoasetik (Linder ve ark., 1995) gibi testiküler toksik maddelerin incelendiği çalışmalar, testiküler toksisiteyi histolojik olarak tanımlamak için yeterince uzun olan (iki haftadan uzun) maruziyetler kullanılarak gerçekleştirilmiştir; ve bu çalışmalarda gözlenen epididimal spermde gözlenen nicel veya kalitatif etkiler, testis toksisitesini göstermiştir. Aslında, maruziyet sonrası 2. günden başlayıp en az 70 gün devam eden dinitrobenzenin (Linder ve ark., 1988) ve dibromoasetik asidin (Linder ve ark., 1995) etkilerinin detaylı değerlendirmeleri, Epididimal sperm sayısında, epididimal sperm motilitesinde ve epididimal sperm morfolojisinin görünür hale gelmesiyle uzlaşan maruziyet sonrası sürecin iki haftaya kadar olmadığını göstermiştir.

Toksik olarak indüklenen testiküler değişikliklerin epididim toksisitesinde rol oynayabilme olasılığını en aza indirmek için, epididimin yapısı ve işlevi, epididimal sperm niceliksel ve niteliksel değerlendirmeleri de dahil olmak üzere maruziyet dönemi testis içinde bulunan sperm ve sıvıdan epididime erişim kazanmadan önce değerlendirilmelidir. Sıçanlarda, maruziyet sonrası 7 ila 10 günlük bir süre içinde kauda epididimal spermdeki gözlenen değişiklikler epididimdeki toksisiteye atfedilebilir çünkü distal kauda epididimise ulaşmak için epididime giren sperm için gerekli zaman yaklaşık olarak bu kadardır (Robb ve ark., 1978). Metil klorürün (Working ve ark., 1985) erken baskın öldürücülük çalışması, implantasyon sonrası kayıpların, akut inhalasyon maruziyetinden bir hafta sonra ortaya çıktığını ortaya koymuştur. Daha sonraki çalışmalar, bu yanıtın, ekstrasvazyon, lamina propria içinde nötrofil invazyonu ve granüloma formasyonunu içeren kauda epididiminde metil klorür ile indüklenen

enflamasyonla çakışan sperm DNA'sının hasarının bir sonucu olduğunu göstermiştir (Chapin ve diğerleri, 1984). Bu örnekte, epididim toksisitesinin testisten bağımsız olduğu ve spinal disfonksiyonunun lamina propriadaki bir hasara sekonder olarak ortaya çıktığı görülmüştür (Chellman ve ark., 1986).

Metil klorür gibi, mutajenik ajan siklofosamitin de maruziyet sonrası birinci hafta içinde implantasyon sonrası kaybı meydana getirdiği gösterilmiştir (Qiu ve ark., 1992). Dahası, bu maruziyet, spesifik epididimal epitelyal hücre tiplerinin dağılımını değiştirmiştir; Kaput epididimide artan sayıda halo ve berrak hücreler vardı (Trasler ve ark., 1988). Her iki hücre tipi de fagositozla ilgili olduğundan, ölmekte olan epitelyal hücreleri uzaklaştırmak için devreye girdikleri düşünülebilir. Yine, sperm disfonksiyonun sekonder olduğu görülmektedir; ancak bu durum lamina propriadan ziyade epitele olan bir saldırıya ikincildir. Bununla birlikte, hem metil klorürün hem de siklofosamidin sperm üzerinde doğrudan etkisi göz ardı edilemez.

Üreme Gelişmesindeki Hedef Bir Organ Olarak Epididimis

Günümüzde; çevresel kimyasalların üreme gelişiminde değişikliklere yol açma potansiyeli, üreme toksikolojisinin net ve oldukça görünür bir yüzüdür. Bu bakımdan epididimin ilginç bir hedef organ olduğu kanıtlanmıştır. Sentetik anti androjen flutamid, antiandrojenik fungusit vinklozolin, 2, 3, 7, 8-tetraklordibenzo-p-dioksin (TCDD), dioksin benzeri konjeneratör PCB 169, östrojenik pestisit metoksiklor ve plastikleştirici dibütil ftalat (DBP) gibi maddelerin hepsinin, erkek yavruların gelişimi sırasında maruziyetinin epididimal ağırlık, histoloji ve/veya epididimal sperm sayılarında patolojilere neden olduğu gösterilmiştir (Klinefelter ve Hess, 1998). Eşlik eden testis sperm sayısında azalma olmasıdır. Epididimal sperm sayısında azalmanın veya epididim içinde sperm fagositozu olmaması üreme gelişiminde maruz kalmanın erişkin dönemde hızlandırılmış epididimal sperm geçişini ortaya koyduğunu düşündürmektedir.

Anti androjenik kimyasalların epididim gelişimi üzerindeki potansiyel etkileri özellikle ilgi çekicidir. Flutamide gestasyonel maruziyetin, epididimisin agenezisi de dahil olmak üzere Wolffian kanal türevlerinin normal gelişimini bozduğu gösterilmiştir (McGinley ve ark., 1992). Bununla birlikte, androjen reseptörü yoluyla

etki etmeyen ancak daha çok testosteron biyosentezini bozan bir antiandrojenik kimyasal olan dibütil ftalatın (DBP) gestasyonel maruziyeti de epididimin agenezi ile sonuçlanır (Mylchreest ve ark., 1998). Dahası DBP'nin, erkek çocuklarda epididimisin agenezini ortaya çıkarmada flutamidden daha etkili olduğu gösterilmiştir (Mylchreest ve ark., 1999). Bu nedenle, epididimal toksikolojinin ortaya çıktığı bir alanın, antiandrojenik kimyasalların, epididimin yapısının ve işlevinin androjene bağlı gelişimini bozduğu mekanizmaların açığa çıkarılmasında yattığını göstermektedir. Bu, epididimisin hayvanlardaki normal gelişimin nasıl olduğuna dair mevcut bilgimizi arttıracaktır. Gelişmekte olan epididimden elde edilen epididimal hücreler üzerindeki fonksiyonel değerlendirmelerin proteomik ve genomikler gibi in vitro yöntemler ile gerçekleştirilmesi uygun görünmektedir. Farklılaşma sırasındaki Wolffian kanallarının fonksiyonel durumunu değerlendirmek için ek yöntem gerekecektir.

2.3. Formaldehit

Formalinin histolojik fiksatif olarak kullanımı, Aw Hofmann tarafından 1868 senesinde metanolden formaldehit sentezinin başarıyla gerçekleştirildiği zamana kadar uzanır. O zamandan beri, bu maddenin özellikleri ve potansiyel kullanımı yoğun biçimde incelenmiştir ve formalin, eski yerleşik histolojik fiksatiflere alternatif bir reaktif olarak cazip hale gelmiştir (Loew, 1886; Blum, 1893; Cullen 1895; Bethe, 1896; Blum, 1896). Formaldehit, keskin, rahatsız edici kokulu ve oda sıcaklığında renksiz bir gazdır. Metanol, metilen oksit, oksimetilen, metil aldehit, oksometan olarak da adlandırılır. Kaynama noktası -21 °C ila -19 °C arasındadır. Çok sayıda kimyasalla tepkimeye kolaylıkla girer. Su ve alkol gibi polar çözücülerde kolay çözünür. Ancak polar olmayan çözücülerde çözünürlüğü zordur. Formaldehitin % 30'dan daha yoğun olduğu çözeltilerinde paraformaldehit, polioksimetilen gibi bulanıklık veren polimerler oluşur.

Doku sabitlemenin yanı sıra formaldehit birçok uygulama için önemli bir ürün haline gelmiştir ve üretimi büyük ölçeklere ulaşmıştır. Formaldehit, formalin veya formaldehit çözeltisi (% 37-40) adı altında doymuş bir sulu çözelti halinde satılır. Alternatif olarak, formaldehit, beyaz kristalli bir ürün, yani polimerize edilmiş formaldehit olan paraformaldehit olarak da elde edilebilir.

Formalin, histopatolojide en yaygın kullanılan fiksatifdir (Fox ve ark., 1985; Kiernan, 2008). Solüsyon oda sıcaklığında saklanmalıdır çünkü soğuk sıcaklık beyaz bir çökelti veren trioksimetilen oluşumunu teşvik eder. Ayrıca, formaldehit çözeltisi havaya maruz kalmaması için sıkıca kapatılmalıdır, çünkü formaldehitin oksidasyonu formik asit oluşumuna yol açar. Ticari formalin genellikle bu değişikliği engellemek için bir miktar metanol içerir.

Tarihsel nedenlerden dolayı, formaldehit ve formalin arasındaki fark konusunda bazen kafa karışıklığı vardır, çünkü her iki madde de bazen birbirinin yerine kullanılır. Bununla birlikte, terimleri bu şekilde kullanmak yanlıştır, çünkü bu kimyasal maddenin iki isim tarafından temsil edilen konsantrasyonları oldukça farklıdır. Formaldehit bir gazdır (HCHO formülü). Formalin adı verilen suda kolayca çözünür. Formaldehit su içinde % 37-40 (ağ/hac) oranında çözülür ve bu çözelti % 100 formalini temsil eder. Böyle bir formalin çözeltisini seyreltirken, nihai konsantrasyon % 100 formalin referansına dayanarak ifade edilir: % 10 formalin 1'dir.

% 10 formalin terminolojisi yaygın olarak kullanılır, yani % 10 formalin olarak etiketlenmiş bir fiksatör aslında % 4 formaldehit içerir. % 4 formaldehit ifadesi ayrıca % 37-40 formaldehit stok şişesinden yapılan % 10'luk bir çözeltiyi tarif eden % 10 formalin çözeltisinin gerçek formaldehit içeriğini yansıtır ve sıkça kullanılır. Suda çözünen formaldehit, metilen hidrat oluşturmak üzere kimyasal olarak molekülleriyle birleşir; bu formda formaldehit sulu çözeltilerde bulunur. Kimyasal reaktivite formaldehitte aynıdır. Depolandığında metilen hidrat molekülleri, birbirlerini oluşturan polimerler ile reaksiyona girerler. Formalin stok çözeltileri içerisinde (su içinde % 37-40 formaldehit) formaldehitlerin çoğu düşük polimerler olarak bulunacaktır. Bu tür polimerler fizyolojik pH'da tamponla seyreltilerek neredeyse anında parçalanacaktır.

Ticari formalin çözeltisi, depolama sırasında polimerizasyon işlemini yavaşlatmak için az miktarda metanol içerir. Böylece, % 4 formaldehit içeren % 10 formalin çözeltisi de yaklaşık % 1 metanol ve az miktarda format iyonları içerir. Formaldehit dışındaki tüm bu ürünlerin histolojik süreçlere müdahale etmesi muhtemeldir. Bu nedenle formalin (% 37-40 oranında ticari bir formaldehit stok

çözeltisinden hazırlandı) elektron mikroskobu için fiksatif olarak önerilmemektedir. Formaldehit tozundan (paraformaldehit) yapılan daha yüksek dereceli metanol içermeyen bir çözelti veya taze hazırlanmış bir formaldehit kullanılması önerilmektedir.

Paraformaldehit başka bir formaldehit şeklidir. Formaldehit büyük moleküllere polimerize edilebilir ve bu ürüne beyaz bir toz olarak elde edilebilen paraformaldehit adı verilir. Bu polimerlerin formaldehit'e depolimerizasyonu ısı ile yapılır; Isıtmanın yanı sıra, hidroliz, hidroksit iyonlarının eklenmesiyle de katalize edilir (Robertson ve ark., 1963).

Tablo 2.1. Formaldehitin fizikokimyasal özellikleri

ÖZELLİKLER	BİLGİ
Kimyasal adı:	Formaldehit
IUPAC adı :	Metanal
Sinonimleri:	Formik aldehit, metanal, metil aldehit, metilen oksit, oksimetilen, oksometan
% 37'lik sulu çözeltisine ait kayıtlı ticari isimlendirmesi:	Formalin, formol, morbidid, veracur
Polimerik formunun ticari isimlendirilmesi:	Paraformaldehit, polioksimetilen, metilen glikol, paraform, formagen
Polimerize formülü:	(CH ₂ O) _n
Kimyasal formülü:	CH ₂ O
Molekül ağırlığı:	30.03 g/mol
Erime noktası:	-118 °C ile -92 °C arası
Kaynama noktası:	-21 °C ile -19 °C arası
Spesifik yoğunluğu:	0.815 g/ml(-20 °C)-1.08 g/ml (20 °C)
pH:	2.8-4.0
Koku:	Keskin ve boğucu
Havada eşik koku limiti:	0.5-1.0 ppm
Suda eşik koku ve tat limiti:	50 ppm
Polimerizasyonu:	Suda hızla polimerize olur

2.4. Stieve Fiksatif

Formaldehit, distile su, merkürük klorit ve asetik asitten oluşan tespit solüsyonudur. Civalı tespit solüsyonu olduğu için metal kullanılmadan hazırlanır.

2.5. Stereoloji

Stereoloji, üç boyutlu bir yapı ile temelde iki boyutlu olan bu yapının imgeleri arasındaki geometrik ilişkilerin bilimidir. Bu görüntüler çeşitli yollarla elde edilebilir, ancak iki temel kategoriye ayrılır: yapı boyunca kesitlerin görüntüleri ve içerden görüntülenen projeksiyon görüntüleri. Stereolojinin en yoğun kullanımı, ışık mikroskobu, elektron mikroskopları ve diğer türleri içeren mikroskop görüntüleri ile bağlantılı olmuştur. Bununla birlikte, temel yöntemler, makroskobik ve hatta daha büyük ölçeklerde yapılan çalışmalar için eşit derecede uygundur. Stereoloji, gerçek dünya mikroyapılarının geometrik özelliklerinin ölçümlerini pratik olarak yapan bir araçlar toplamıdır.

Tipik uygulamada, incelenen yapı hakkında bilgi, bu yapıdan hazırlanan görüntülerin bir koleksiyonu olarak mevcuttur. Mikroskoplar ve diğer görüntüleme cihazları genellikle bize iki boyutlu olan görüntüler sunar. İçerdikleri görsel bilgi, üç boyutlu yapının önyargılı bir örneğidir. Görüntü, yansıma olarak görüntülenen bir bölümden, aktarımda görüntülenen bir dilimden veya yapının biraz daha fazla sert dış yüzeyinin çıkıntısından elde edilebilir. Görüntüdeki özelliklerin geometrisi, tek tek özellikler veya bir dizi özellik için tanımlanabilecek bir veya daha fazla geometrik özelliği ölçerek ölçülebilir. Her ne kadar stereolojinin kullanım alanı çoğunlukla mikroyapılar hakkında geometrik bilgi araması ise de uygulaması mikro yapılar ile sınırlı değildir.

Stereoloji, maden yapılarında, astronomi, jeoloji, tarım mühendisliğinde kaya yapılarının geometrisini incelemek için kullanılmış, ancak mikroyapıların analizi onun en çok kullanıldığı alan olmuştur. Böylelikle, mikroyapılarla ilgilenen her türlü emek verilen alan, malzeme bilimi, mineraloji, fizyoloji, botanik, anatomi, patoloji, histoloji ve diğer çeşitli teknolojiler gibi yaşam bilimleri dahil olmak üzere, stereolojiyi yararlı bulmuştur.

Modern görüntü analizi yazılımı ile iki boyutlu bir görüntünün birçok farklı geometrik özelliğini tanımlamak ve ölçmek mümkündür. Aslında, bir resim 'bin kelimenin yerini alabileceği için' görüntü analizindeki temel problem birkaç megabayt gri ölçek veya renkli görüntü oluşturan bilginin birkaç anlamlı ve kullanışlı

sayıya indirgenmesidir Stereoloji, bir görüntü üzerinde tanımlanabilen ve ölçülebilen bu düzinelerce sayının hangisi benim için yararlı ‘sorusuna’ bir cevap veriyor. Bu sorunun spesifik cevabı, göz önünde bulundurulacak uygulamaya açıkça bağlıdır, ancak stereoloji, örneklenen üç boyutlu mikroyapı için yararlı anlama sahip sayıları sınırlar.

Görüntünün örneklediği üç boyutlu yapı hakkında niceliksel bilgi elde etmek istenirse o zaman bu sorunun cevabı sınırlıdır. İki boyutlu bir görüntüde ölçülebilen geometrik özelliklerin sadece küçük bir alt kümesi, stereolojik bir anlama sahiptir, yani, görüntü örneklerinin üç boyutlu yapının geometrik özellikleri ile açık bir şekilde ilişkilidir. Yalnızca stereolojinin temel denklemlerinde tanımlanan nispeten az sayıda görüntü niteliğinin niceliksel üç boyutlu bilgi verme potansiyeli vardır (John C. Russ, 2000; Robert T. Dehoff, 2000).

2.5.1. Cavalier Prensibi

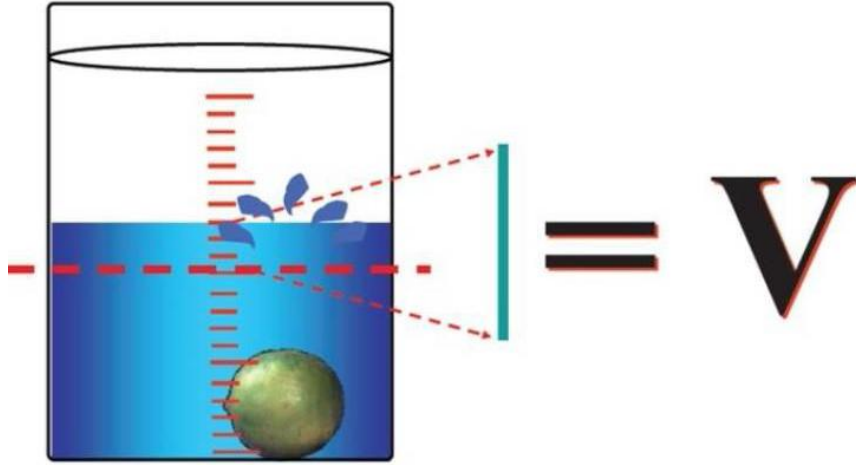
Bir organın ya da organı meydana getiren bileşenlerinden birinin hacmi, bu bileşenlerin birbirlerine göre veya tamamına hacim oranları morfolometrik çalışmalarda çok sık kullanılan değerlerdir. Toplam hacim ile ilgili diğer durum ise, belli bir bileşenin sayısal yoğunluğundan o bileşenin toplam sayısına ulaşmak istenen çalışmalardır. Toplam hacmi ya da bileşenlerinin hacimleri bulunmak istenen organlar veya yapılar için birden çok metot kullanılabilir (Çolakoğlu, 2006; Arslan, 2007; Karacan, 2008; Keser, 2011).

Hacmi hesaplanacak yapı çevresinde bulunan organlar veya onu oluşturan yapılardan kolayca ayrılacak yapılanmaya sahipse (akciğer, karaciğer veya dalak gibi) bu yapıların hacmini hesaplamaktansa Arşimet prensibi ile doğrudan ölçüm yapılabilir. Arşimet prensibiyle, hacmi bulunmak istenen organ veya yapı, içi su ile dolu olan dereceli bir silindire atılır ve dereceli silindirde yükselen veya taşan suyun miktarı hesaplanarak hacmi ölçülür.

Fakat bu şekilde ölçüm yaparken hacmi hesaplanacak organ veya yapıda akciğerler gibi doğal boşluklar varsa bu boşlukların girişleri su almayacak şekilde kapatıldıktan sonra ölçümün yapılması daha sağlıklı olacaktır. Eğer bu boşluklar

su ile dolarsa hacmin gerçek değerinden daha küçük olarak ölçülür (Çolakoğlu, 2006; Arslan, 2007; Karacan, 2008; Taman, 2011; Özçelik, 2011; Keser, 2011).

Postmortem çalışmalarda kullanılmaya uygun olan Arşimet prensibi, canlı organizmalarda bulunan bir yapının veya organın hacmini hesaplamak için uygun değildir (Çolakoğlu, 2006; Arslan, 2007; Karacan, 2008; Keser, 2011;).



Şekil 2.9. Arşimet prensibi ile hacim hesaplanması (Akalan ve Demirkan, 2013).

Deneysel çalışmalarda çoğunlukla hacmini ölçmek istediğimiz yapı veya organ etrafında bulunan yapı ve organlar ile bir bütünlük içerisinde ve ayrılmaz. Örneğin; omurilikte bulunan gri madde, dalaktaki beyaz pulpa, kemik iliği, beyin çekirdekleri gibi. Dolayısıyla bu durumdaki organ ve yapılarda Arşimet prensibi ile doğrudan hacim hesaplaması yapmak neredeyse imkânsızdır. Böyle bir durumda olan organ ya da yapılarda hacim ölçmek için stereolojide en çok tercih edilen yöntem Cavalieri prensibi'dir. Özellikle son yıllarda hacim değerlerinin klinik uygulamalarda önem kazanmasıyla kullanılmaya başlanan Cavalieri prensibi, kişisel taraflılıktan uzaktır. Ve kesinlik ifade ettiği gibi, çalışma sonucunda elde edilen veri de tarafsız ve güvenlidir (Çolakoğlu, 2006; Arslan, 2007; Karacan, 2008; Keser, 2011).

Cavalieri prensibi isimlendirmesi, Galileo'nun öğrencisi olan 17. yüzyılda

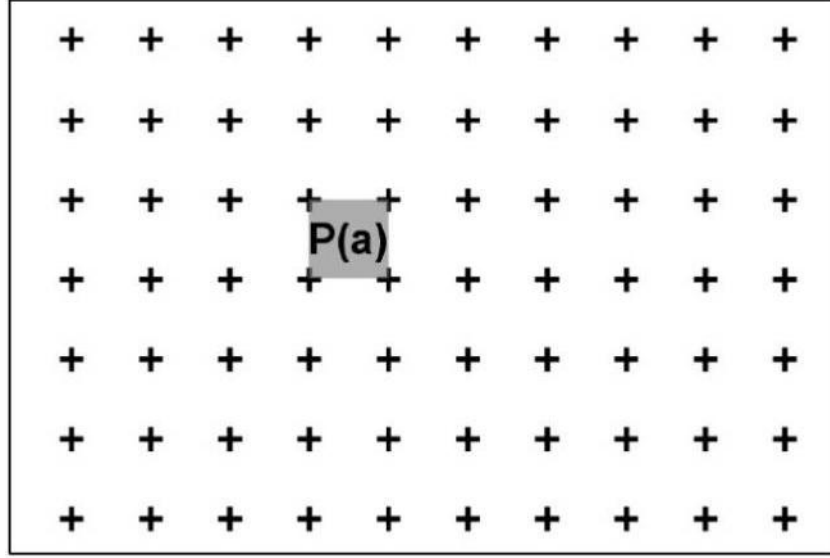
yaşamış İtalyan matematikçi Bonaventura Francesco Cavalieri (1598-1647) onuruna verilmiştir. Bonaventura Cavalieri, ünlü astronom Johannes Kepler'in "Şarap Fıçıklarına Dair Yeni Ölçümler" isimli çalışmasından yararlanarak Cavalieri prensibini oluşturmuştur. Kepler'in çalışması, şarap fıçılarını belli sayılarda dilimleyerek, her dilimin ayrı ayrı hacimlerini hesapladıktan sonra bu dilimlerin hepsinin hacimlerini toplayarak fıçının toplam hacim değerini bulmak şeklindedir. Bonaventura Cavalieri integrasyon alanında çok önemli katkı sağlayan ve kesitleri kullanarak üç boyutlu yapıların hacimlerini ölçen ilk bilim adamları içerisinde (Gundersen ve ark., 1988; Nyengaard, 1999; Mandarim-De-Lacerda, 2003).

Cavalier Prensibi, birbirine paralel ve seri kesitler elde edilen bir organın ya da yapının hacminin hesaplanmasında kullanılabilir. Sınırları kesin olarak belirlenebilen magnetik rezonans (MR) veya bilgisayarlı tomografi (CT) görüntüleri üzerinde de organların hacim hesaplamaları yapılabilir. Cavalier prensibi ile yapılacak hacim hesaplanmasında uygulanacak ilk adım, hacmi hesaplanacak organ veya yapının, birbirine paralel ve eşit aralıklı olacak şekilde başından sonuna kadar dilimlere ayırmaktır. İlk kesit rastgele bir noktadan başlayarak başından sonuna kadar ve eşit kalınlıkta (t) nesnenin tümünü kapsayacak şekilde alınır. Bu şekilde taraflılıktan da kaçınılmış olunur ve yapının her tarafına eşit olasılıkla örnekleme şansı verilmiş olunur. Alınan kesitlerin her zaman aynı yöne bakan yüzeylerinden ölçüm yapılmalıdır ki yapının ve organın hacmi tarafsız bir şekilde ölçülebilir (Çolakoğlu, 2006; Arslan, 2007; Karacan, 2008; Keser, 2011).

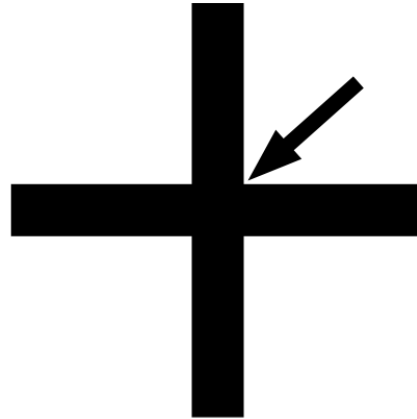
Cavalieri prensibi ile yapılacak olan hacim hesaplamalarında, en önemli ve ikinci adım kesit görüntülerinin yüzey alanını hesaplamaktır. Yüzey alanını hesaplamak için bilgisayar destekli analiz cihazları kullanılarak planimetrik yöntemlerle ölçümler yapılabilir. Ancak çalışmalarda kesit yüzey alanlarının ölçülmesinde planimetrik yöntem etkili ve güvenilir değilken nokta sayım yöntemi güvenilirdir sonucuna varılmıştır (Çolakoğlu, 2006; Arslan, 2007; Karacan, 2008; Taman, 2011; Özçelik, 2011; Keser, 2011).

Stereolojide kesit yüzey alanının hesaplanmasında Noktalı Alan Ölçüm Cetveli (NAÖC) en çok kullanılan yöntemdir. NAÖC'de "nokta" tanımı; iki doğrunun kesişim yeri, yani + işaretinin iki kolunun birleştiği köşe olarak

kullanılmaktadır (Çolakoğlu, 2006; Arslan, 2007; Karacan, 2008; Taman, 2011; Özçelik, 2011; Keser, 2011).



Şekil 2.10. Yüzey alanı hesaplamada kullanılan Noktalı Alan Ölçüm Cetveli (Akalan ve Demirkan, 2013)



Şekil 2.11. Noktalı alan ölçüm cetvelindeki noktaların kullanımı (Çolakoğlu, 2006)

İki çizginin kesişiminde sağ üst köşe genellikle noktalı alan ölçüm cetvelinde kullanılır. Her bir noktanın temsil ettiği alan $P(a)$ simgesi ile gösterilir ve NAÖC'de dört nokta arasında kalan alandır. NAÖC, CT, MR veya ışık mikroskobu görüntüleri üzerine rastgele olarak atıldığında, yapının

ya da organın kesit görüntüsüne denk gelen noktalar sayılır (Çolakoğlu, 2006; Arslan, 2007; Karacan, 2008; Taman, 2011; Özçelik, 2011; Keser, 2011).

NAÖC ile hesaplanan alan ölçümleri, istatistiksel olarak güvenli sonuçlar verir ve uygulanış bakımından kolaydır. Böylelikle monitör mikroskop görüntüsü, fotoğraf veya daha farklı bir yöntem aracılığıyla bir perdeye yansıtılan görüntü üzerinde kolaylıkla uygulanabilmektedir. Görüntü üzerinde yapılan nokta sayımı hangi yöntemle elde edilmiş olursa olsun görüntünün büyütme veya küçültme oranının mutlaka bilinmesi gerekir (Çolakoğlu, 2006; Arslan, 2007; Karacan,2008; Koçak, 2009; Çağlar, 2011; Keser, 2011).

Büyütme veya küçültme oranı Cavalieri prensibinin kullanıldığı makroskobik veya mikroskobik çalışma durumuna göre dikkate alınmalıdır. CT veya MR görüntülerinin kullanıldığı çalışmalarda, organ ve yapılarından elde edilen görüntüleri genellikle gerçekteki boyutlarından daha küçük bir şekilde görüntülendiği için, organın veya yapının küçültme oranından bahsedilirken, mikroskobik bir çalışmada ise kullanılan mikroskobun büyütme oranından bahsedilir (Çolakoğlu, 2006; Arslan, 2007; Karacan,2008; Koçak, 2009; Çağlar, 2011; Keser, 2011).

Hacim hesaplamada ilgilenilen yapının ya da organın görüntüleme yöntemine göre büyüme ya da küçülme oranı formülde yerine yazılırsa formül şu şekilde olmaktadır (Çolakoğlu, 2006; Arslan, 2007; Karacan, 2008; Koçak, 2009; Çağlar, 2011; Keser, 2011).

$$V = tx \left[\frac{SU \times d}{SL} \right]^2 \times \sum P$$

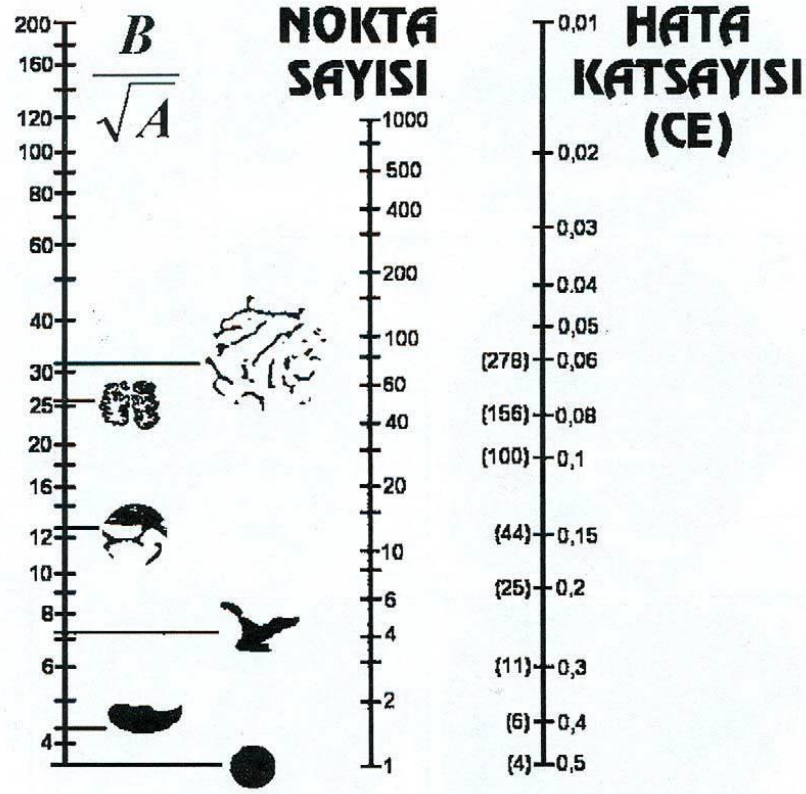
Şekil.2.12. Cavalieri Yöntemi ile Hacim Hesabı Formülü

Formülde; hacmi V , kesit kalınlığını t , kullanılan skalanın birimini SU , kullanılan skalanın görüntülenen filmlerdeki cetvelle ölçülen uzunluğunu

SL , noktalı alan ölçüm cetvelindeki iki nokta arasındaki mesafeyi d ve kesitlerde sayılan toplam nokta sayısını $\sum P$ ifade etmektedir (Odacı ve ark., 2005; Çolakoğlu, 2006; Arslan, 2007).

Hacim ve yüzey alanı hesaplamalarında, NAÖC kullanılarak yapılan çalışmalarda her kesit görüntüsü üzerine NAÖC atılır ve kesit üzerine gelen noktalar sayılır. Bu işlem üç kere tekrarlanır. Yapılan ölçümlerde elde edilen nokta sayısının ortalaması alınır. Dolayısıyla ölçümün doğruluğu arttırılmış olur (Çolakoğlu, 2006; Arslan, 2007; Karacan, 2008; Taman, 2011; Özçelik, 2011; Keser, 2011).

Cetvelin nokta sıklığı, NAÖC ile yapılan kesit yüzey alanı hesaplamalarında önemli olan bir diğer konudur. İlgilenilen kesit izdüşümünün kenarlarının karmaşıklığı NAÖC'nin nokta sıklığını belirler. Düzgün kenarlı görüntüler için, seyrek noktalı alan ölçüm cetveli kullanılırken, karmaşık yapılanma gösteren görüntüler için, sık noktalı alan ölçüm cetveli kullanılır. Gereğinden fazla nokta sıklığını arttırmak, daha hassas hesaplamalar yapmayı sağlasa da, iş yükünün katlanarak artmasına neden olur. Bunun sonucunda da elde edilen veriler hata katsayısı bakımından daha az kazanım sağlamış olur. Stereolojik metotlardaki etkinlik prensibi uyarınca, hata katsayısı kabul edilebilir bir düzeyde kalacak şekilde, mümkün olan en seyrek nokta aralığına sahip NAÖC kullanılmasında sakınca yoktur. Gundersen ve Jensen tarafından önerilen Şekil 2.13.'deki nomogram kullanılarak çalışmaya uygun bir NAÖC belirlenir (Çolakoğlu, 2006; Arslan, 2007; Karacan, 2008; Koçak, 2009; Çağlar, 2011; Keser, 2011).



Şekil 2.13. Nokta sıklığını belirlemek amacıyla kullanılan nomogram (Gundersen ve Jensen,1987).

İlk sütunda bulunan $\frac{B}{\sqrt{A}}$ değeri kenar alan oranını, yani yapıdan elde edilen kesitlerin izdüşümlerinin karmaşıklığının ölçüsü olarak kabul edilir. Nomogramın sol kısmı ilgilenilen yapının izdüşümünün hangisine benzediğini, sağ taraf ise hedeflenen hata katsayısını belirler. İki değer bir doğru aracılığıyla birleştirildiğinde doğrunun orta kısımdan geçen çizginin isabet ettiği değer, yapıdan örneklenen tüm kesitlerde sayılması gereken toplam nokta sayısını gösterir (Gundersen ve Jensen, 1987; Odacı ve ark., 2005; Çolakoğlu, 2006; Arslan, 2007).

Hata Katsayısının (CE) Hesaplanması

Stereolojik metotların yaygın olarak kabul görmesinin bir nedeni de öngörülebilir hata katsayısı ile çalışma imkânı vermesidir. Cavalieri prensibinde de hata katsayısının hesaplanabilir. Bu hesaplama kesit sayısının

ve sayılan nokta sayısının, dolayısıyla örneklemin yeterliliğini sorgular. Hedeflenen hata katsayısı hesaplamasının sonunda ortaya çıkmış ise, yapılan stereolojik işlemlerin uygunluğuna karar verilir. Hedeflenen hata katsayısı elde edilemediği durumda, hedeflenen hata katsayısına ulaşana kadar kesit sayısı veya nokta sıklığı değiştirilerek sonuca gidilir (Çolakoğlu, 2006; Arslan, 2007; Karacan, 2008; Taman, 2011; Özçelik, 2011; Keser, 2011).

Cavalieri prensibi ile hacim hesaplanmasında Gundersen ve Jensen (1987) tarafından bir formül önerilmiş ve bu formül Şahin ve ark. (2006) tarafından detayları aktarılan yöntemle göre yapılmaktadır. Bu yöntem ile hata katsayısı hesaplanması üç adımda gerçekleşir (Çolakoğlu, 2006; Arslan, 2007; Karacan, 2008; Taman, 2011; Özçelik, 2011; Keser, 2011).

1- Karmaşıklık (Noise) Değerinin Bulunması:

Karmaşıklık değeri, kesit veya dilimlere ayrılmış olan yapıların ya da görüntüleme yöntemiyle elde edilen kesit görüntülerinin yüzey alanlarını yansıtan bir veri olup şu şekilde formülize edilir (Odacı ve ark., 2005; Çolakoğlu, 2006; Arslan, 2007).

$$Noise = 0.0724 \times \left(\frac{b}{\sqrt{a}}\right) \times \sqrt{nx \sum P}$$

Şekil 2.14. Karmaşıklık (Noise) Hesabı Formülü

Formülde; kesit sayısını n , tüm kesitlerde sayılan toplam nokta sayısını $\sum P$, 0,0724 sayısı kesit sayısı hesaplamasında kullanılan istatistiksel sabit olup hata katsayısını, $\left(\frac{b}{\sqrt{a}}\right)$ da, kesit görüntülerinden ortaya çıkan izdüşüm şeklinin sınırlarının karmaşıklık ölçüsünü göstermektedir. $\left(\frac{b}{\sqrt{a}}\right)$ değeri, kesit izdüşümlerinden ortaya çıkan kenar uzunluğunun, yüzey alanının kareköküne bölünmesi sonucu bulunur. Pratikte ise, bu değer nomogramda yapının kesit izdüşümü nereye uyuyorsa o görüntü seçilerek o noktaya karşılık gelen değer seçilir. (Odacı ve ark., 2005; Çolakoğlu, 2006; Arslan, 2007).

2 - Toplam Alan Değişkenliği ($Var_{SRÖ}$):

Hacim ölçümü için kullanılan kesit sayısının yeterli olup olmadığı konusunda fikir veren toplam alan değişkenliği, çalışılan yapı veya bölgeden belirli yönde kesitler alınması ile elde edilen kesit iz düşümleri arasındaki alan değişimini gösterir. Kesit yüzey alanları arasındaki değişimi şu şekilde formülize edilir (Çolakoğlu, 2006; Arslan, 2007; Karacan, 2008; Taman, 2011; Özçelik, 2011; Keser, 2011):

$$Var_{SRÖ} \left(\sum_{i=1}^n a \right) = \{ 3x \left(\sum P_i^2 - Noise \right) - 4x \sum (P_i \times P_{i+1}) + \sum (P_i \times P_{i+2}) \} / 240$$

Şekil 2.15. Toplam Alan Değişkeni ($Var_{SRÖ}$) Hesabı Formülü

Formülde; n adet kesitte ortaya çıkan toplam alan değişimi $Var_{SRÖ}(\sum_{i=1}^n a)$, i numaralı kesitte sayılan nokta sayılarının kendisinden sonraki kesitte sayılan nokta sayısı ile çarpımlarının toplamı $\sum(P_i \times P_{i+1})$, i numaralı kesitte sayılan nokta sayılarının kendilerinden iki kesit sonra gelen kesitte sayılan nokta sayılarının çarpımlarının toplamı ise $\sum(P_i \times P_{i+2})$ ifade etmektedir. (Odacı ve ark., 2005; Çolakoğlu, 2006; Arslan, 2007)

Bu formülü A, B, C değerleriyle şu şekilde daha sade formülize edilir (Odacı ve ark., 2005; Çolakoğlu, 2006; Arslan, 2007).

$$Var_{SRÖ} \left(\sum_{i=1}^n a \right) = \{ 3x(A - Noise) - (4 \times B) + C \} / 240$$

Şekil 2.16. Toplam Alan Değişkeni ($Var_{SRÖ}$) Hesabının Sadeleştirilmiş Formülü

Tablo 2.2. Toplam alan deęişkenlięi varyansı hesaplanmasında kullanılan tablo.

Kesit No (i)	P_i	P_i x P_i	P_i x P_{i+1}	P_i x P_{i+2}
1				
2				
3				
4				
5				
6				
7				
8				
9				
10				
Toplam	ΣP=	A=	B=	C=

Kesit numarasını i , i numaralı kesitte sayılan nokta sayısını P , i numaralı kesitteki toplam nokta sayılarının çarpımını $P_i \times P_i$, i numaralı kesit ile bir sonraki kesitteki toplam nokta sayılarının çarpımını $P_i \times P_{i+1}$, i numaralı kesit ile iki kesit sonra gelen kesitte sayılan toplam nokta sayılarının çarpımını $P_i \times P_{i+2}$, A, B, C sütunlarındaki sayıların toplamını ise ΣP ifade etmektedir (Odacı ve ark., 2005; Çolakoęlu, 2006; Arslan, 2007).

3- Toplam Nokta Sayısının Toplam Değişkenliği (Toplam Varyans):

Hata katsayısı hesaplamasının son basamağıdır. İlk iki hesaplamadan elde edilen iki varyans değeri toplanarak toplam varyans değerinin sonucuna ulaşılır (Odacı ve ark., 2005; Çolakoğlu, 2006; Arslan, 2007).

$$\text{Toplam Varyans} = \text{Noise} + \text{Var}_{SRÖ}$$

Şekil 2.17. Toplam Varyans Hesabı Formülü

Toplam varyans değeri elde edildikten sonra CE şu formülle hesaplanır (Odacı ve ark., 2005; Çolakoğlu, 2006; Arslan, 2007).

$$CE \left(\sum P \right) = \frac{\sqrt{\text{Toplam varyans}}}{\sum P}$$

Şekil 2.18. Hata Katsayısı (CE) Hesabı Formülü

CE değerinin üst sınırı % 5 olacak şekilde genel kabul görmektedir. Yapılan hesaplamalar sonucu elde edilen CE değeri hedeflenen hata katsayı değerinden büyük olması durumunda kesit sayısı veya kullanılan noktalı alan ölçüm cetvelinin nokta sıklığı artırılarak sonuç istenilen düzeye getirilir. Ancak yapılan hesaplamalar sonucu elde edilen CE değeri hedeflenen hata katsayısı değerinden küçük olduğunda ise ya gereğinden fazla sayıda kesit alındığı ya da kullanılan noktalı alan ölçüm cetvelindeki noktaların gerektiğinden daha çok nokta içerdiği anlaşılmaktadır. Stereolojinin etkinlik prensibini gerçekleştirmek için CE'yi etkileyen bu iki değerden birini veya gerekli durumlarda her ikisini azaltmak gerekir (Odacı ve ark., 2005; Çolakoğlu, 2006; Arslan, 2007).

3. GEREÇ VE YÖNTEM

3.1. DeneY Hayvanları

Çalışmamızda Uludağ Üniversitesi Tıp Fakültesi DeneY Hayvanları Araştırma Merkezinden elde edilen Sprague-Dawley cinsi 200-300 gr ağırlığında 10 adet erişkin erkek sıçan kullanıldı. Çalışma boyunca sıçanların rahatça beslenmeleri ve su içmeleri sağlandı. Beslenmelerinde pelet yemler kullanıldı, su kaynağı ise çeşme suyuydu. Sıçanların yem ve su tüketimlerinde sınırlama yapılmadı. Sıçanlar oda sıcaklığında; 12 saat aydınlık, 12 saat karanlık ortamlarda barındırıldı.

Tez çalışması için gerekli deneysel işlemler Balıkesir Üniversitesi Hayvan DeneYleri Yerel Etik Kurulu'nun 25.04.2019 tarihli ve 2019-4/5 sayılı toplantısında alınan Etik Kurul izni ile gerçekleştirildi (Bknz. EK-2).

3.2. Epididimis Dokusunun Elde Edilmesi

Deneklere öncelikle yüksek dozda eter inholasyon anestezisi uygulandı. Ardından servikal dislokasyon yöntemi ile feda edilen deneklerin öncelikle vücut ağırlıkları tartıldı. Ardından, skrotal kesi ile çıkartılan sağ ve sol testisleri ile epididimisleri birbirlerinden ayrıldı. Deneklerden elde edilen testisler başka bir çalışmada kullanıldı. Epididimislerin ise fiksasyona başlamadan önce ağırlıkları belirlendi. Epididimis ağırlıklarını belirlemek amacıyla içerisinde 50 ml fosfat tamponlu salin (PBS) bulunan beher kabı hassas teraziye yerleştirildi. PBS ile dolu kabın darası alındıktan sonra epididimisler sıvı içerisine atıldı ve ağırlıkları belirlendi. Ardından numaralandırılan organların iki farklı fiksatiften birisi ile tespitine başlandı. Böylece 10 denekten elde edilen 5 adet sağ epididimis ile 5 adet sol epididimisin aynı fiksatif ile fiksasyonu sağlandı (Tablo 3.1.).

Fiksasyonun ardından uygun doku takibi işlemlerinden geçirilen epididimislerden parafin bloklar elde edildi. Her bir epididimisten sistemik randomize örnekleme yöntemi ile elde edilen 5 µm kalınlığındaki 10-15 adet seri

kesit hematoksilen eozin (HE) ile boyandıktan sonra Cavalieri prensibi kullanılarak epididimis hacimleri hesaplandı.

Tablo 3.1. Deney hayvanlarının ağırlıkları, epididimis ağırlıkları ve epididimisin fiksasyonunda kullanılan fiksatif tablosu.

Epididimis numarası	Sıçan ağırlığı (gr)	Epididimis ağırlığı (gr)	Tespit solüsyonu
1	-	-	% 10 NTF
2	-	0.960	% 10 NTF
3	263	0.486	% 10 NTF
4	262	0.452	% 10 NTF
5	270	0.576	% 10 NTF
6	252	0.518	% 10 NTF
7	265	0.499	% 10 NTF
8	258	0.459	% 10 NTF
9	264	0.467	% 10 NTF
10	217	0.602	% 10 NTF
11	263	0.485	Stieve's Fiksatif
12	269	0.498	Stieve's Fiksatif
13	273	0.507	Stieve's Fiksatif
14	252	0.501	Stieve's Fiksatif
15	280	0.534	Stieve's Fiksatif
16	261	0.514	Stieve's Fiksatif
17	264	0.461	Stieve's Fiksatif
18	332	0.576	Stieve's Fiksatif
19	281	0.435	Stieve's Fiksatif
20	232	0.437	Stieve's Fiksatif

3.3. Tespit Solüsyonlarının Hazırlanışı

3.3.1. %10'luk Nötral Tamponlanmış Formalin (% 10 NTF)

Musluk suyu.....900 ml
%37 Formaldehit.....100 ml
Sodyum fosfat, monobazik, monohidrat.....4 gr
Sodyum fosfat, dibazik, anhidroz.....6,5 gr

Sodyum fosfat monobazik monohidrat ve sodyum sosaat dibazik anhidroz 900 ml musluk suyu ierisinde tamamen eritilir. Üzerine 100 ml formalin eklenir ve karıştırılır (Bancroft ve Stevens, 2008).

3.3.2. Stieve's Fiksativi (SF)

Distile su.....	760 ml
Merkürit klorit.....	50 gr
% 37 Formaldehit.....	200 ml
Glaseal asetik asit.....	40 ml

Öncelikle merkürit klorit distile su ierisinde eritilir. Arkasından formalin ve gliseal asetik asit eklenir (Petersen ve ark., 2014).

% 10 NTF fiksativi ierisindeki dokular 48 saat, SF ierisindeki dokular 24 saat süreyle fikse edildi.

3.4. Doku Takibi ve Gömme

Fiksasyonu tamamlanan epididimis dokularının takibine başlandı. % 10'luk NTF ile fikse edilen dokular doku takibinin ilk aşaması olan % 70'lik alkol ierisine alınmadan önce 4 saat akan çeşme suyunda yıkandı. Her iki grupta yer alan organların takibi Tablo 3.3.'de belirtilen protokole göre tamamlandıktan sonra dokular parafine gömüldü.

Tablo 3.2. Doku Takip Protokolü

1. Gün	09:00	%70 Alkol
1. Gün	16:00	%90 Alkol
2. Gün	16:00	%96 Alkol I
3. Gün	09:00	%96 Alkol II
4. Gün	16:00	%100 Alkol I
5. Gün	09:00	%100 Alkol II
5. Gün	10:00	%100 Alkol III
5. Gün	11:00	Ksilen I
5. Gün	11:15	Ksilen II
5. Gün	11:30	Ksilen III
5. Gün	11:45	Parafin I
5. Gün	12:30	Parafin II
5. Gün	13:00	Parafin III
5. Gün	14:00	Bloklama

3.5. Kesit Alma

Bir organın hacminin Cavalieri yöntemi ile güvenilir bir şekilde tahmin edilebilmesi için bu organdan en az 10-15 adet kesit elde edilmesi gereklidir. Öncelikle; kesit örneklem oranımıza karar vermek için 1 numaralı epididimis dokusu dokunun başından sonuna kadar kesildi. Termo Fisher Scientific Shandon Finesse 325 model mikrotom ile alınan kesitler 5 µm kalınlığındaydı. Elde edilen kesit sayısına göre; kesit örneklem oranının 1/50 olmasına karar verildi. Ayrıca hem diğer boyamalarda kullanılması hem de yedek kesit havuzu oluşturması amacı ile belirlenen kesitten sonraki 2 kesit de lama alındı.

3.6. Boyama

Epididimislerden elde edilen kesitler şu üç boyama yöntemi ile boyandı; HE boyaması, Periyodik Asit Schiff (PAS) boyaması ve Masson'un Trikrom (MTC) boyaması.

Sayıları 11 ile 20 arasında deęişen tüm organ seri kesitleri HE ile boyandı. Bu kesitler, morfolojinin deęerlendirilmesinde ve Cavalieri yöntemi ile hacim hesaplamasında kullanıldı. Yedek kesit havuzunda yer alan lamlar ise PAS ve MTC ile boyandı. PAS boyaması bazal membranların deęerlendirilmesi amacıyla, MTC boyaması baę dokusunun deęerlendirilmesi amacıyla kullanıldı.

3.6.1. HE Boyaması

Mayer's Hematoksilen ve Eozin Y solüsyonları řu řekilde hazırlandı:

Mayer's Hematoksilen solüsyonu:

- Hematoksilen1 gr
- Distile su 1000 ml
- Sodyum iodat0,2 gr
- Potasyum veya amonyum alum50 gr
- Sitrik asit1 gr
- Kloral hidrat SRL50 gr veya
- Kloral hidrat AR50 gr

Hematoksilen, distile su, potasyum alum ve sodyum iyodat ısıtılarak çözünmesi beklenir. Klor hidrat ve sitrik asit eklenir ve 5 dakika kaynatılır. Kaynatılan çözeltinin soęuması beklenir ve soęduktan sonra süzülür (Bancroft ve Stevens, 2008).

Eozin Y solüsyonu:

- Distile su 1000 ml
- Eozin Y10 gr
- Timol1 kristal
- Gliseal asetik asit0,5 ml

Eozin Y, distile su içerisinde eritilir. Daha sonra timol eklenerek homojen karışım olması sağlanır. En son olarak gliseal asetik asit eklenir (Bancroft ve Stevens, 2008).

Lamlar 60 derecelik etüvde 20 dakika beklettikten sonra HE boyaması uygulandı (Tablo 3.3.).

Tablo 3.3. HE boyama yöntemi (Bancroft ve Stevens, 2008).

Ksilol	2×5 dakika
%100, %96, %70 etil alkol	3'er dakika
Distile su	2-3 dakika
Mayer's Hematoksilen	8 dakika
Musluk suyu	5 dakika
%1'lik Asit alkol	2-3 saniye
Musluk suyu	2 dakika
Amonyaklı su	5 saniye
Distile su	2 dakika
Eozin Y	3 dakika
%70, %96, %100 etil alkol	3'er dakika
Ksilol	2×5 dakika

3.6.2. MTC Boyaması

MTC boyaması, epididimis dokusunun bağ dokusu alanlarını inceleyebilmek için yapıldı. Solüsyon A, B, C ve Harris hematoksilen şu şekilde hazırlandı:

Solüsyon A:

- Asit fuksin0.5 gr
- Gliseal asetik asit0.5 ml
- Distile su 100 ml

Asit fuksin, distile su içerisinde eritilir. Daha sonra çözeltiye gliseal asetik asit eklenerek homojen karışım olması sağlanır (Bancroft ve Stevens, 2008).

Solüsyon B:

- Fosfomolibtik asit1 gr
- Distile su 100 ml

Fosfomolibtik asit distile su içerisinde eritilerek homojen karışım elde edilir (Bancroft ve Stevens, 2008).

Solüsyon C:

- Light Green2 gr
- Gliseal asetik asit2.5 ml
- Distile su 100 ml.

Light Green, distile su içerisinde eritilir. Daha sonra çözeltiye gliseal asetik asit eklenerek homojen karışım olması sağlanır (Bancroft ve Stevens, 2008).

Harris hematoksilen

- Hematoksilen2.5 gr
- Absolü alkol25 ml
- Potasyum alum50 gr
- Distile su500 ml
- Gliseal asetik asit20 ml
- Merkür oksit1.25 gr veya
- Sodyum iodat0.50 gr

Hematoksilen alkol içerisinde düşük ısıda eritilir. Daha sonra karışıma Potasyum alum ve Sodyum alum ilave edilir ve hızlı bir şekilde kaynaması sağlanır. Çözelti kaynamaya başlayınca ocaktan alınır. Kaynayan karışıma merkür oksit azar azar ilave edilir. Çözelti koyu mor renk alınca soğuk su dolu bir kap içerisinde tutularak soğuması sağlanır. Oluşan çözelti daha olgun olması için 3 gün sonra kullanılmak üzere koyu renkli bir şişeye alınıp ağız kısmı sıkıca kapatılarak karanlıkta oda ısısında saklanır. Boya kullanacağı zaman gliseal asetik asit ilave edilir (Bancroft ve Stevens, 2008).

Lamlar 60 °C etüvde 20 dakika beklettikten sonra MTC boyaması uygulandı (Tablo 3.4.).

Tablo 3.4. MTC boyama yöntemi.

Ksilol	2×5 dakika
%100, %96, %70 etil alkol	3'er dakika
Distile su	2-3 dakika
Harris Hematoksilen	15 dakika
Musluk suyu	5 dakika
%1'lik Asit alkol	2-3 saniye
Musluk suyu	5 dakika
Amonyaklı su	5 saniye
Musluk suyu	5 dakika
Solüsyon A	5 dakika
Distile su	2 dakika
Solüsyon B	5 dakika
Solüsyon C	2 dakika
Distile su	2 dakika
%1'lik asetik asit	2 dakika
%70, %96, %100 etil alkol	3'er dakika
Ksilol	2×5 dakika

3.6.3. PAS Boyaması

PAS boyaması, epididimis dokusunda bazal membranları inceleyebilmek amacıyla yapıldı. Periyodik asit çözeltisi ve Schiff reaktifi aşağıda anlatıldığı şekilde hazırlandı:

Periyodik asit çözeltisi:

- Periyodik asit1 gr
- Distile su200 cc

Periyodik asit, distile su içerisinde eritilir (Bancroft ve Stevens, 2008).

Schiff reaktifi

- Kaynamış distile su200 ml
- Bazik fuksin1 gr

- Potasyum metabisülfid 2 gr
- %10'luk HCL 10 cc
- Karbon tozu 0.5 gr

Kaynamış distile su içerisine bazik fuksin ilave edilir. Çözelti 50 dereceye kadar soğuduğunda Potastum Metabisülfid ($K_2S_2O_2$) eklenir ve iyice karıştırılır. Çözelti oda ısısına geldiğinde konsantre HCl ekleyip karıştırılır ve karbon tozu ilave edilip güzelce karıştırılır. Oluşan çözelti şeffaf renktedir ve +4 °C'de buzdolabında saklanır.

Lamlar 60 derecelik etüvde 20 dakika beklettikten sonra PAS boyaması uygulandı (Tablo 3.5.).

Tablo 3.5. PAS boyama yöntemi.

Ksilol	2×5 dakika
%100, %96, %70 etil alkol	3'er dakika
Distile su	2-3 dakika
Periyodik asit	5 dakika
Distile su	5 dakika
Schiff reaktifi	15 dakika
Musluk suyu	5 dakika
Mayer's hematoksilen	3 dakika
Musluk suyu	8 dakika
%70, %96, %100 etil alokol	3'er dakika
Ksilol	2×5 dakika

3.7. Epididimis Hacminin Stereolojik Yöntemlerle Hesaplanması

Çalışmada kullanılan 10 adet erişkin erkek sıçanlardan elde edilmiş 20 adet epididimisin hacmi Cavalieri Yöntemi ile hesaplandı. Tüm epididimis dokularından randomize sistematik örnekleme yöntemi ile 1/50 örneklem oranı kullanılarak seçilen kesitler HE ile boyandı. Boyalı preparatlar Olympus BX53 mikroskopla 1.25x objektif kullanılarak dijital kamera (Olympus DP73 CCD renkli kamera 17.28

megapiksel) ile fotoğraflandı. Böylece her bir epididimisten elde edilen ve sayıları 11 ile 20 arasında değişen HE boyalı kesitler fotoğraflanmış oldu.

Elde edilen fotoğraflar kullanılarak Cavalier yöntemi ile epididimis hacminin hesaplanmasında STEPanizer isimli yazılım kullanıldı (Tschanz ve ark., 2010). Görüntüler üzerine yerleştirilen noktalı alan sayım cetveli kullanılarak her bir organ için toplam nokta sayısı hesaplandı. Her organda nokta sayısı en az 100 idi. Hacim hesaplaması Şekil 2.12.'de yer alan formül kullanılarak gerçekleştirildi.

Yapılan hacim hesaplamalarının hassasiyeti birbirinden bağımsız iki faktörün işlevidir. Bunlardan birincisi karmaşıklık (noise) etkisi olarak adlandırılır. Karmaşıklık etkisi Şekil 2.14.'de yer alan formül ile hesaplandı.

Diğeri ise toplam alan değişkenliğidir. Toplam alan değişkenliği ise Şekil 2.16'da yer alan formül kullanılarak hesaplandı.

Son olarak Şekil 2.17.'de verilen formül ile Toplam Varyans ve Şekil 12.8.'de yer alan formül kullanılarak hata katsayısı hesaplandı.

3.8. İstatistiksel Değerlendirmeler

Çalışmadan elde edilen bulgular değerlendirilirken, istatistiksel analizler için IBM SPSS Statistics 23.0 (IBM SPSS, Türkiye) programı kullanıldı. Değişkenlerin normal dağılıma uygunluğu Shapiro Wilks testi, Q-Q grafikler ve histogramlar ile değerlendirildi. Çalışma verileri değerlendirilirken tanımlayıcı istatistiksel metotların (ortalama, standart sapma, medyan) yanı sıra normal dağılım göstermeyen niceliksel verilerin iki grup arası değerlendirmelerinde Mann Whitney U testi kullanıldı. Anlamlılık $p < 0.05$ düzeyinde değerlendirildi.

4. BULGULAR

Bu tez çalışmasında erişkin erkek sıçanlardan elde edilen 20 adet epididimis dokusu 2 farklı fiksatif ile tespit edildi. Dokulardan alınan kesitler ile HE, PAS ve MTC boyaları ile boyandı. HE boyalı preparatlar Cavalieri yöntemi ile organ hacmi hesaplamasında kullanıldı. Bu çalışma ile farklı fiksatiflerin;

- Epididimisin mikroskobik yapısı üzerindeki etkilerinin incelenmesi,
- Epididimisin histokimyasal yöntemler ile boyanması üzerindeki etkilerinin incelenmesi,
- Cavalieri yöntemi ile organ hacminin tahmini üzerindeki etkisinin incelenmesi,
- Epididimiste neden olduğu çekmenin incelenmesi amaçlandı.

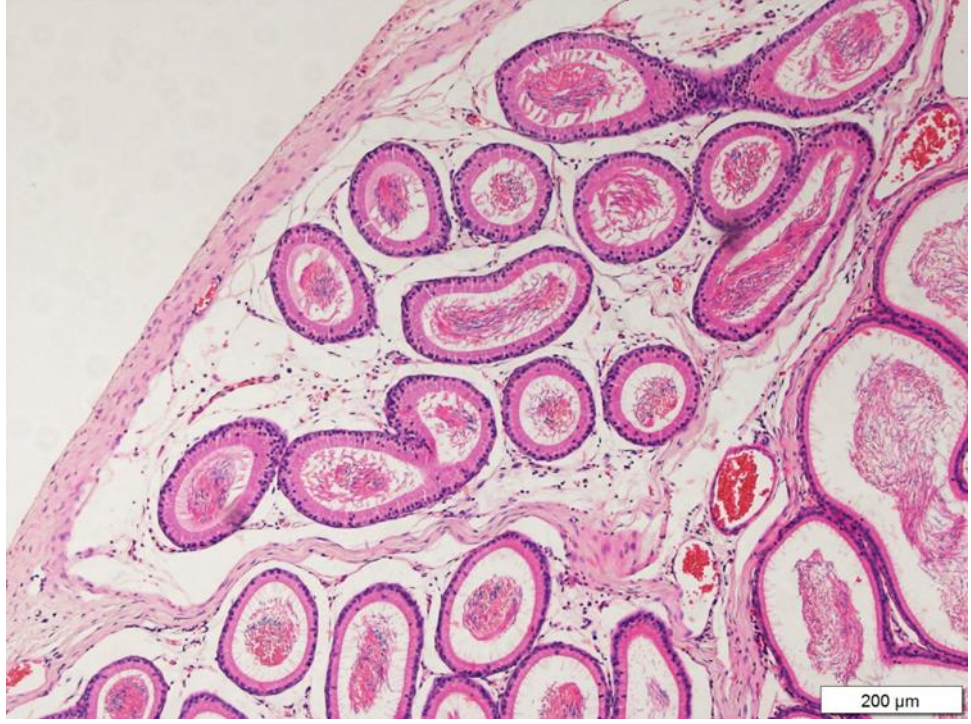
Bu amaçlar doğrultusunda elde edilen bulgular aşağıda verilmiştir.

4.1. Farklı Fiksatiflerin Epididimisin Morfolojisi Üzerine Etkilerinin İncelenmesi

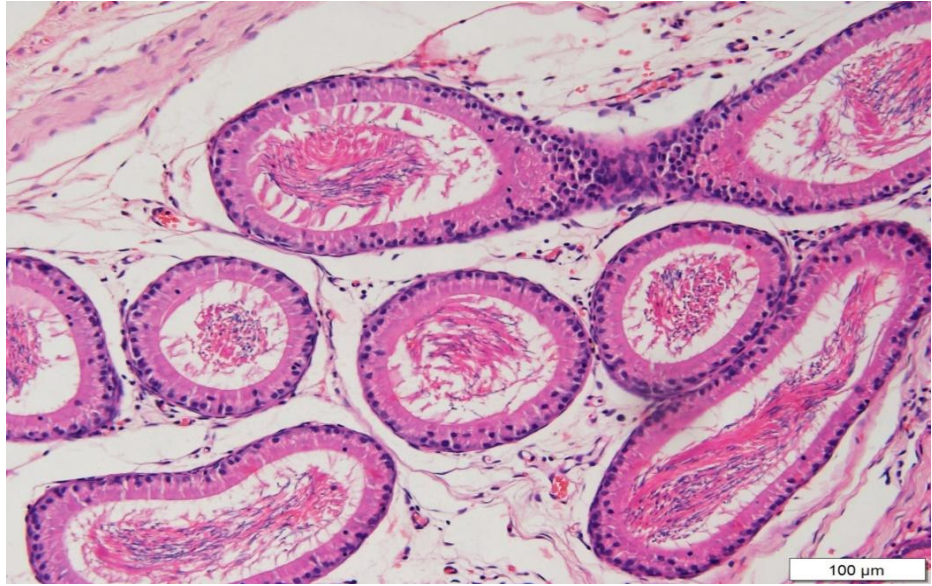
Tez çalışmasında yapılan uygulamalar çıkan sonuçlara göre uygun şekilde belirtilmiştir.

HE boyama yöntemi ile fiksatiflere ait epididimis dokularının incelenmesi sonucunda; bazal membran, lümen, çekirdek, intertisyel alanların hücresel detay boyanma netliği değerlendirildi. % 10 NTF fiksatifine ait kesitlerin HE boyanması incelendiğinde, çekirdek ve hücresel detayın çok net olmadığı gözlenmiştir (Şekil 4.1; 4.2; 4.3.).

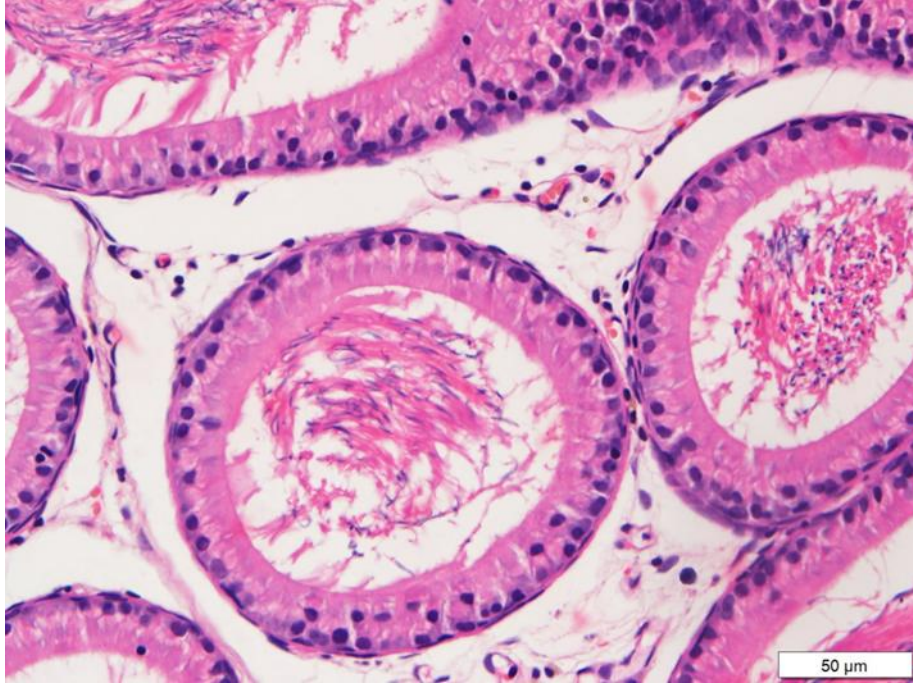
SF'ye ait kesitlerin HE boyanması incelendiğinde, hücresel detayların ve çekirdek detaylarının çok net olduğu gözlenmiştir (Şekil 4.7.; 4.8.; 4.9.).



Şekil 4.1. % 10 NTF ile fikse edilen ve HE ile boyanan epididimisin X10 objektif ile görüntüsü.



Şekil 4.2. % 10 NTF ile fikse edilen ve HE ile boyanan epididimisin X20 objektif ile görüntüsü.



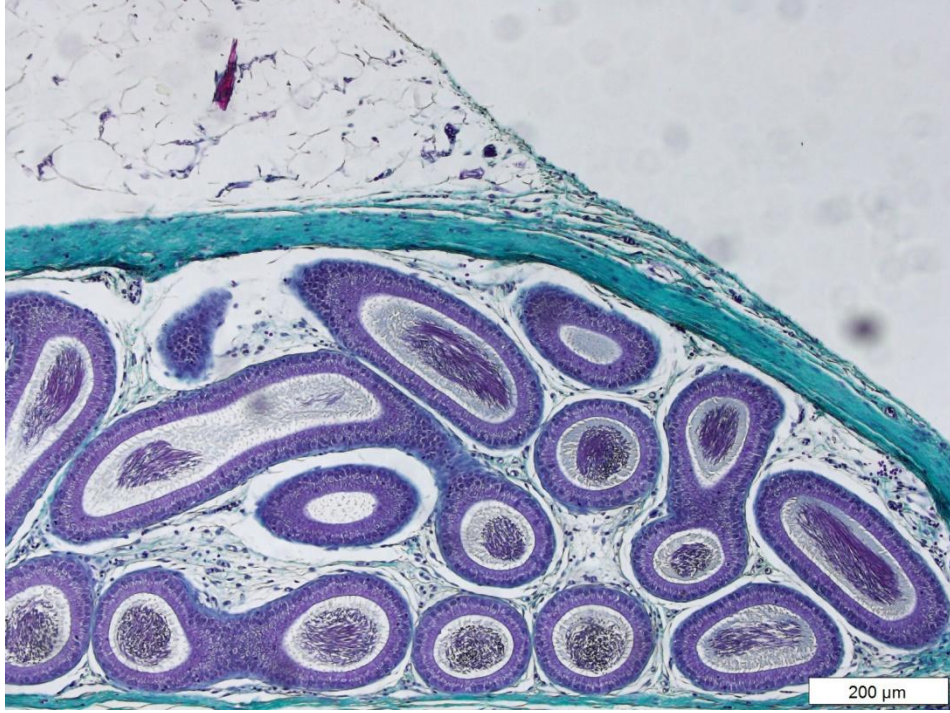
Şekil 4.3. % 10 NTF ile fikse edilen ve HE ile boyanan epididimisin X40 objektif ile görüntüsü.

4.2. Farklı Fiksatiflerin Epididimis Dokusunun Histokimyasal Yöntemler ile Boyanması Üzerine Etkilerinin İncelenmesi

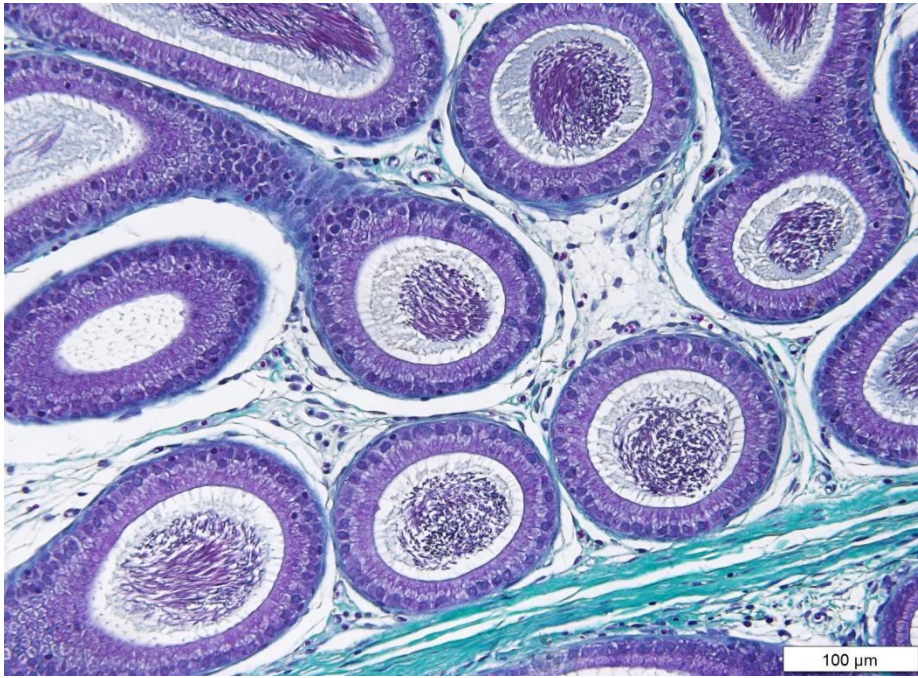Çalışmamızda her bir epididimis dokusundan rastgele olarak seçilen lamalar PAS ve MTC ile boyandı.

MTC boyama yöntemi incelendiğinde; fiksatiflere ait dokuların incelenmesinde, bazal membran, lümen, çekirdek, intertisyel alanların hücresel detay boyanma netliği değerlendirildi. % 10 NTF fiksatifine ait kesitlerin incelenmesinde, epididimisin intertisyel alanı ve çekirdeğin çok net boyanmadığı gözlenmiştir (Şekil 4.4.; 4.5.; 4.6.).

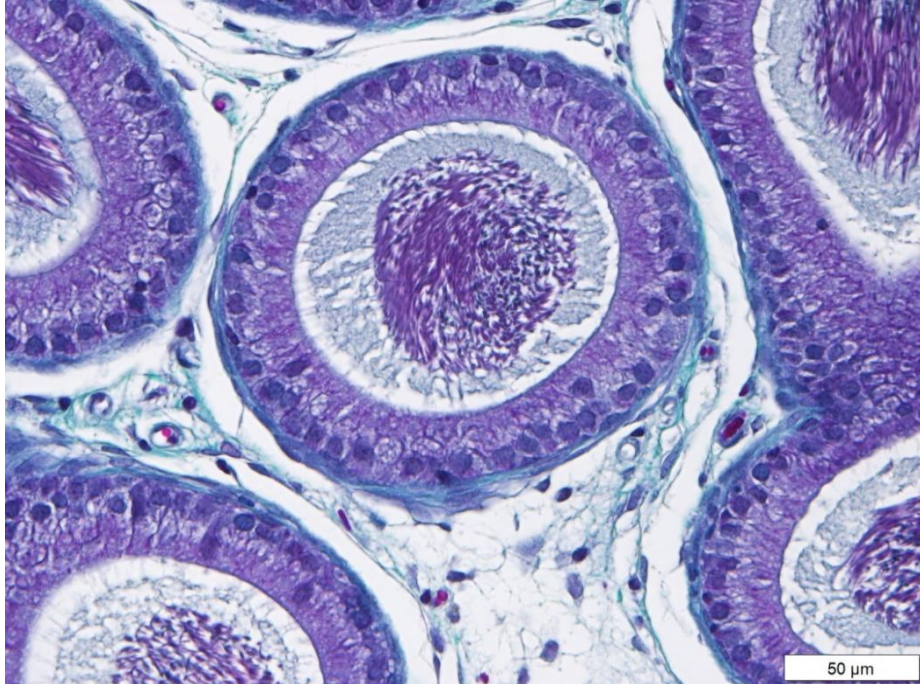
SF'ye ait kesitlerin incelenmesinde, çekirdeğin net olarak gözlemlendiği ve intertisyel alanın iyi boyandığı gözlenmiştir (Şekil 4.10.; 4.11.; 4.12.).



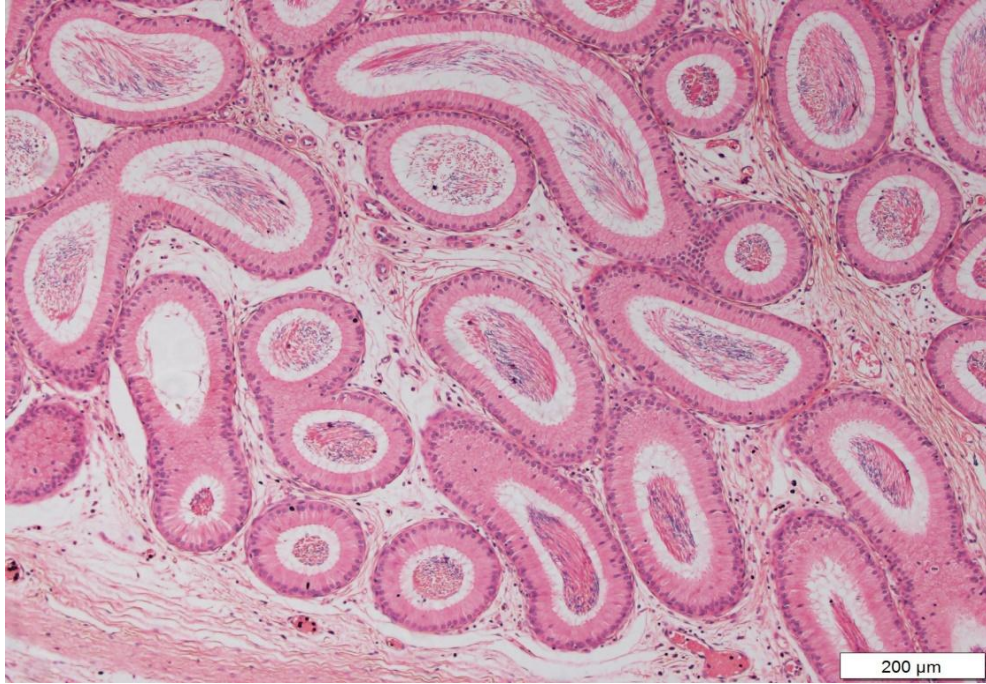
Şekil 4.4. % 10 NTF ile fikse edilen ve MTC ile boyanan epididimisin X10 objektif ile görüntüsü.



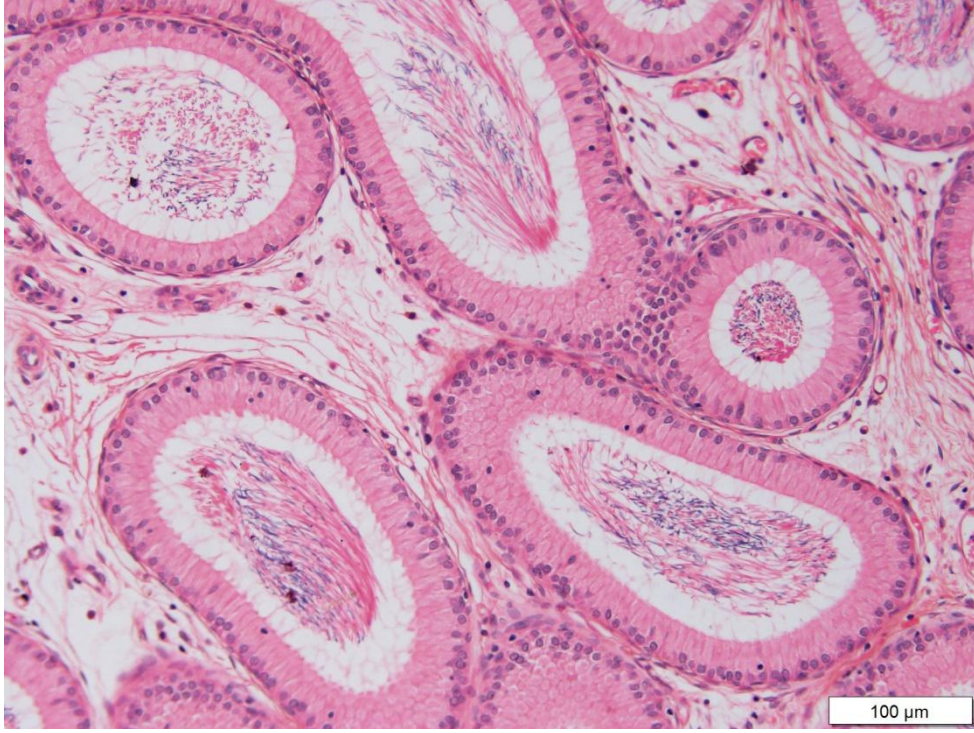
Şekil 4.5. % 10 NTF ile fikse edilen ve MTC ile boyanan epididimisin X20 objektif ile görüntüsü.



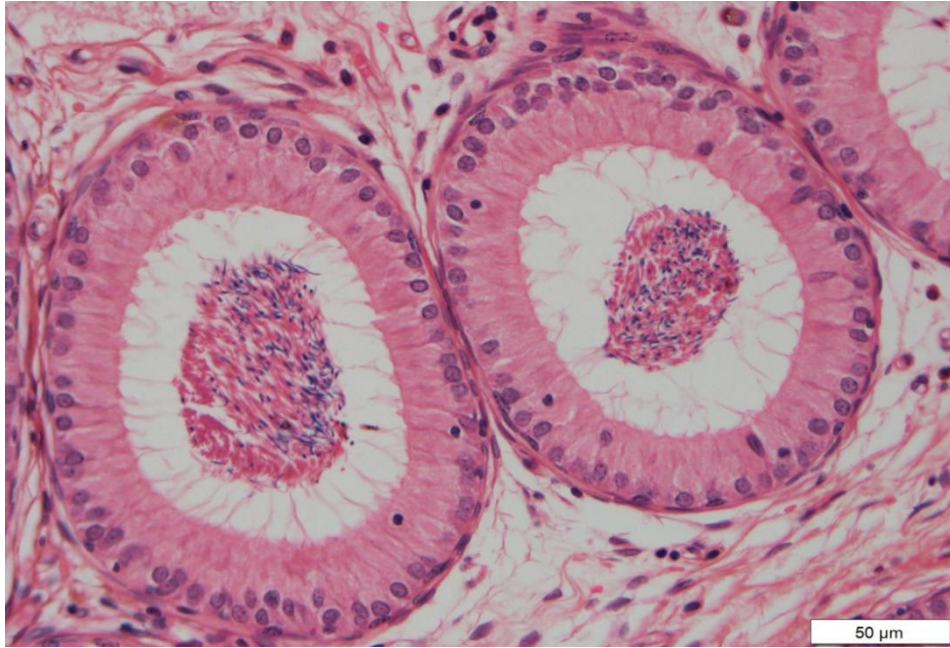
Şekil 4.6. % 10 NTF ile fikse edilen ve MTC ile boyanan epididimisin X40 objektif ile görüntüsü.



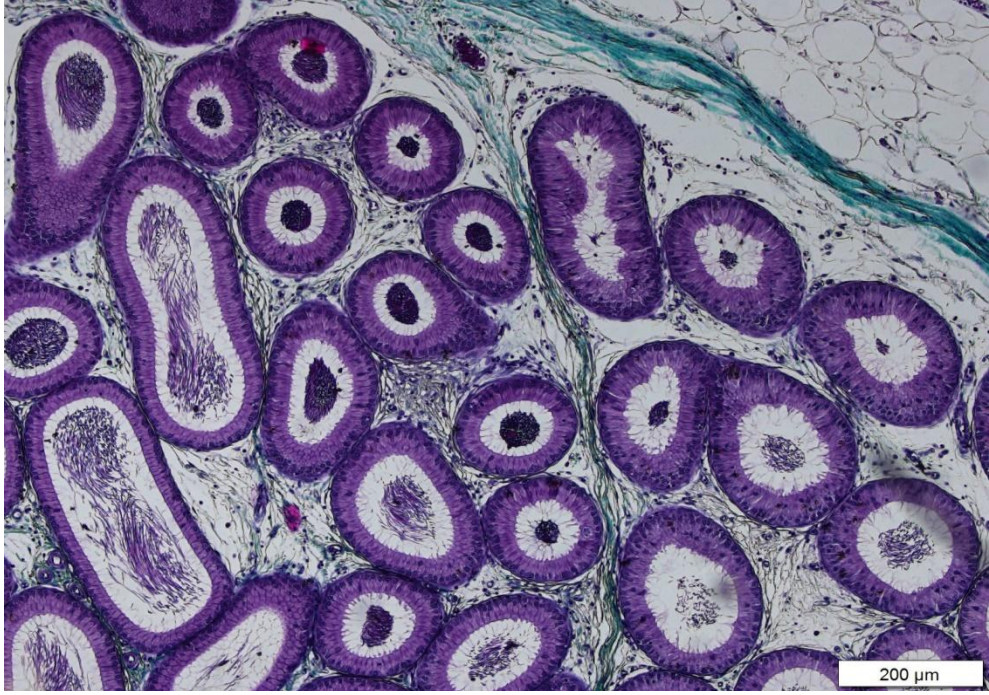
Şekil 4.7. SF ile fikse edilen ve HE ile boyanan epididimisin X10 objektif ile görüntüsü.



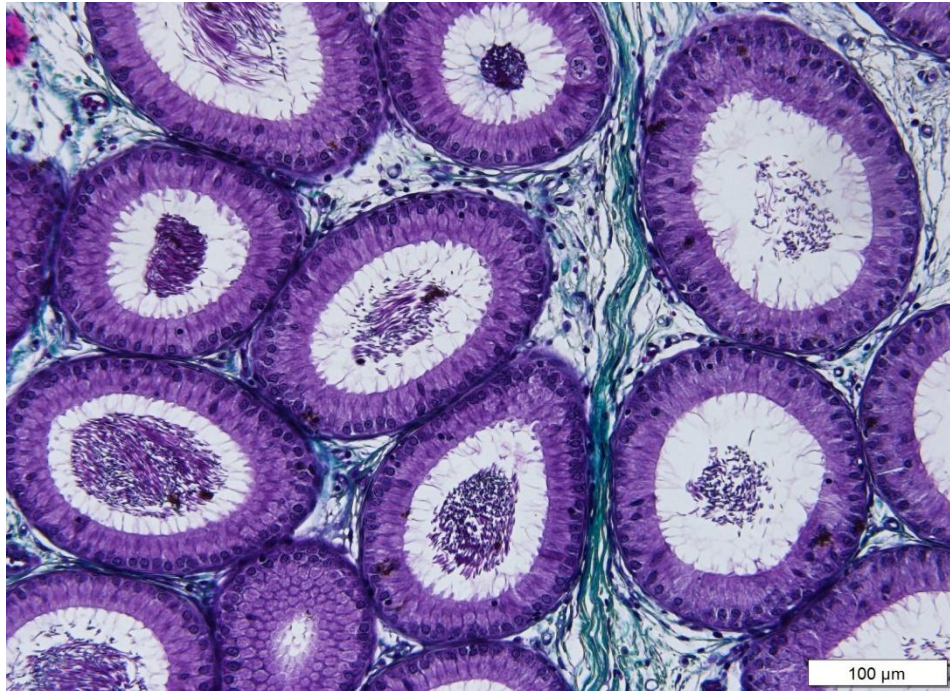
Şekil 4.8. SF ile fikse edilen ve HE ile boyanan epididimisin X20 objektif ile görüntüsü.



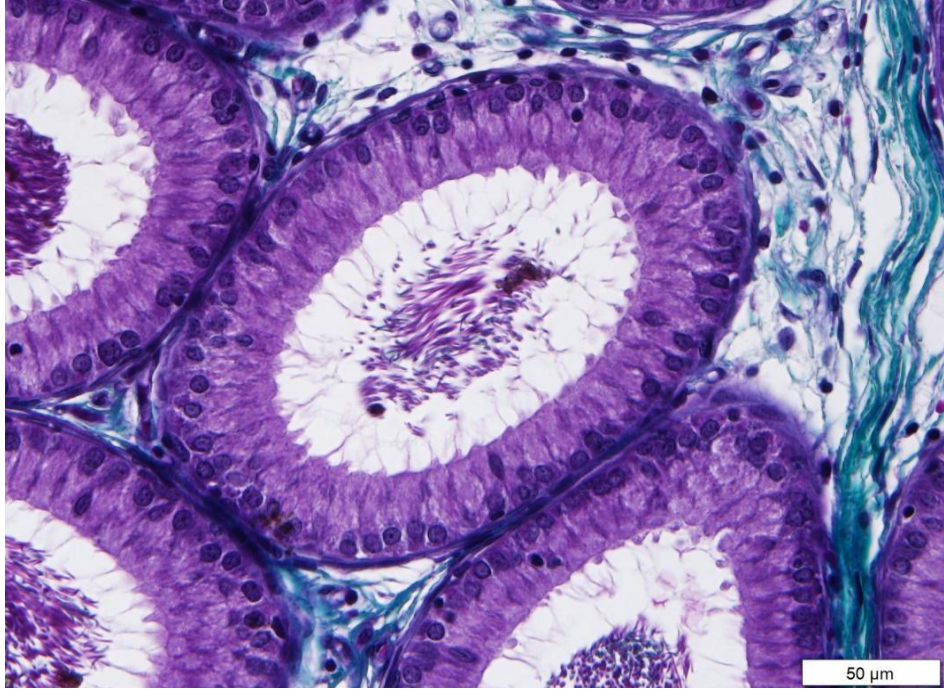
Şekil 4.9. SF ile fikse edilen ve HE ile boyanan epididimisin X40 objektif ile görüntüsü.



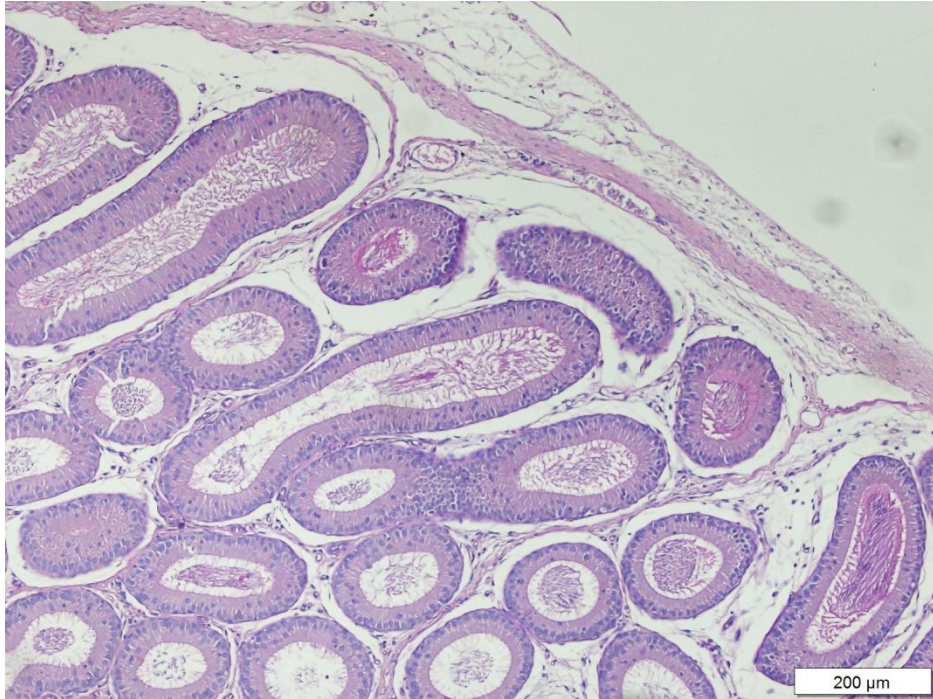
Şekil 4.10. SF ile fikse edilen ve MTC ile boyanan epididimisin X10 objektif ile görüntüsü.



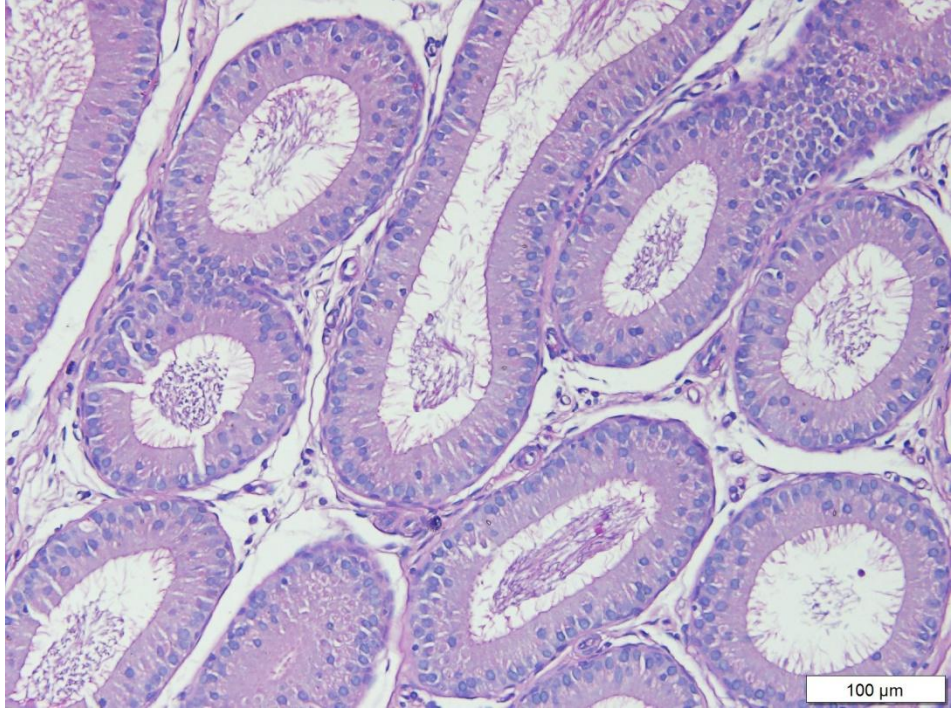
Şekil 4.11. SF ile fikse edilen ve MTC ile boyanan epididimisin X20 objektif ile görüntüsü.



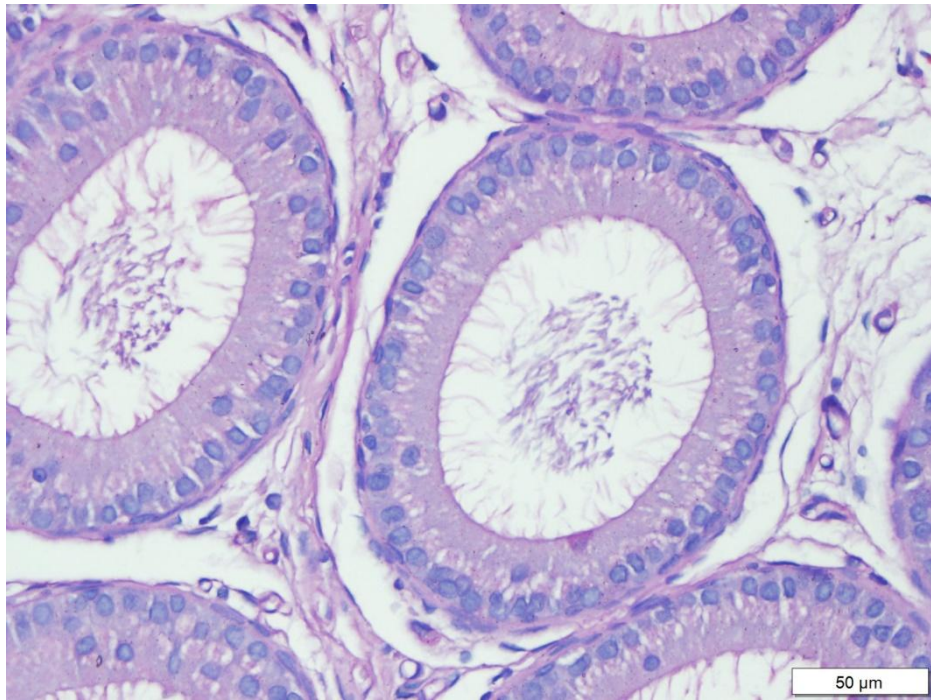
Şekil 4.12. SF ile fikse edilen ve MTC ile boyanan epididimisin X40 objektif ile görüntüsü.



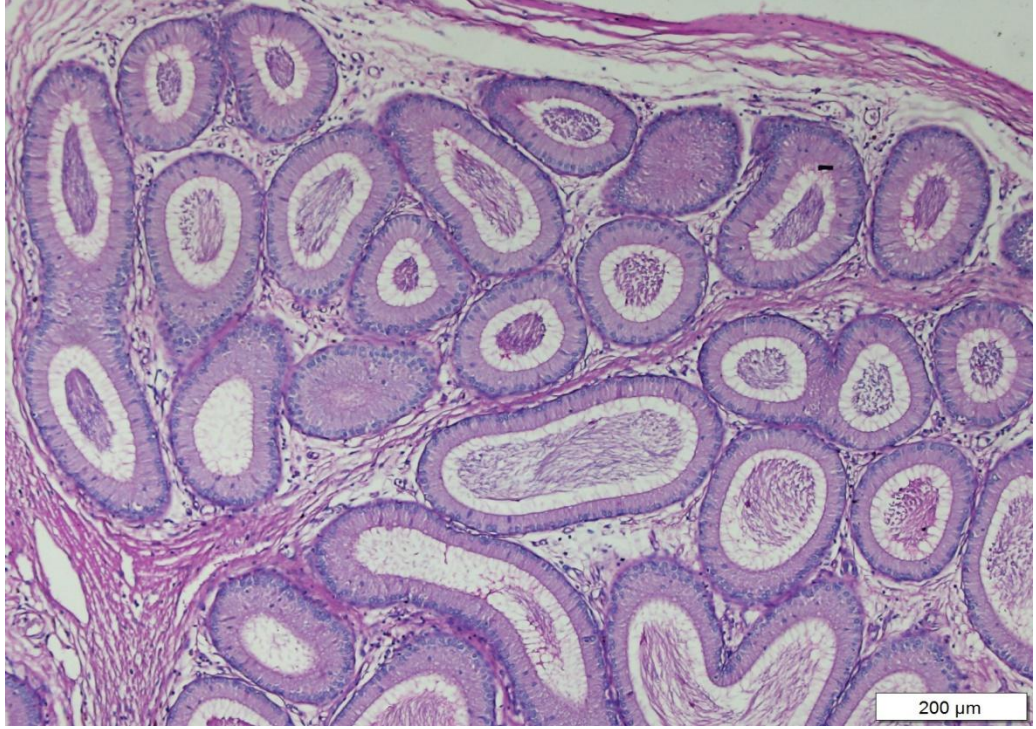
Şekil 4.13. % 10 NTF ile fikse edilen ve PAS ile boyanan epididimisin X10 objektif ile görüntüsü.



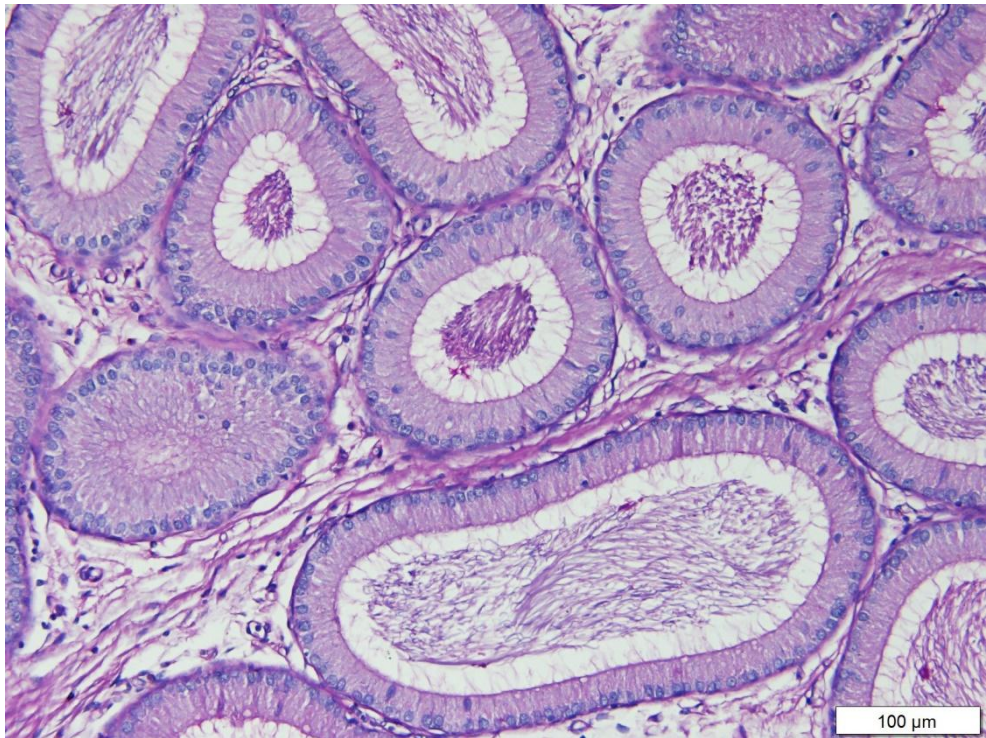
Şekil 4.14. % 10 NTF ile fikse edilen ve PAS ile boyanan epididimisin X20 objektif ile görüntüsü.



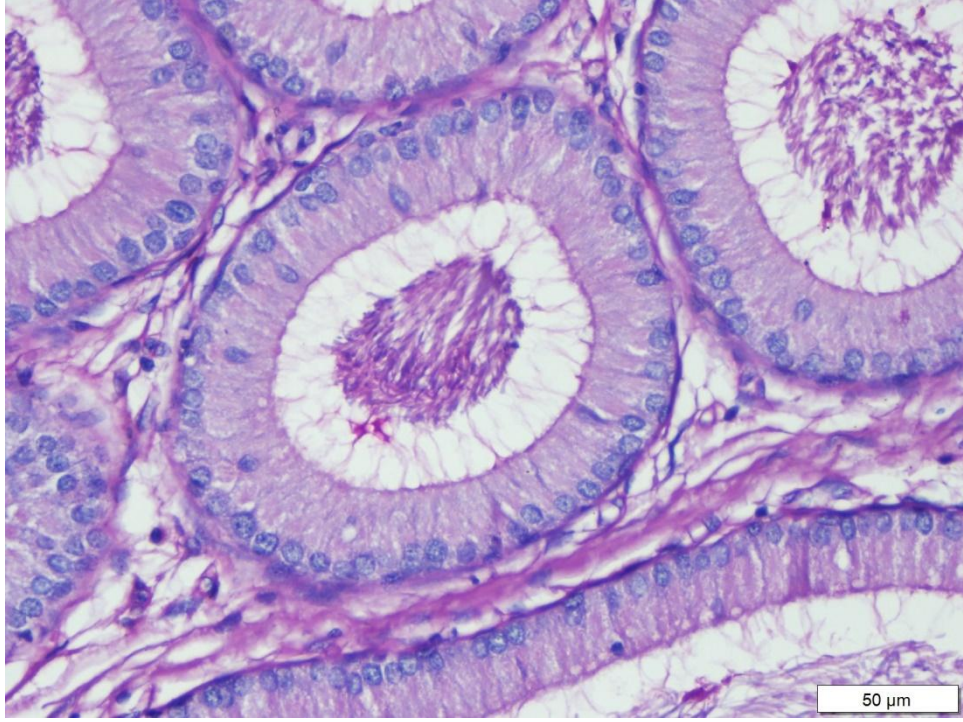
Şekil 4.15. % 10 NTF ile fikse edilen ve PAS ile boyanan epididimisin X40 objektif ile görüntüsü.



Şekil 4.16. SF ile fikse edilen ve PAS ile boyanan epididimisin X10 objektif ile görüntüsü.



Şekil 4.17. SF ile fikse edilen ve PAS ile boyanan epididimisin X20 objektif ile görüntüsü.



Şekil 4.18. SF ile fikse edilen ve PAS ile boyanan epididimisin X40 objektif ile görüntüsü.

4.3. Farklı Fiksatiflerin Testis Dokusu Hacminin Stereolojik Yöntemler ile İncelenmesi Üzerine Etkilerinin İncelenmesi

%10 NTF fiksatifinin değişkenlerine göre, epididimislerin denekten alındıktan sonra tartılarak elde edilen ağırlıkları kullanılarak hesaplanan hacimlerinin (Vönce) ortalamasının $\bar{X}=0.528$ olduğu, Cavalieri yöntemi ile hesaplanan hacimlerinin (Vsonra) ortalamasının $\bar{X}=0.183$ olduğu. Vönce ve Vsonra değerleri kullanılarak hesaplanan doku çekmesi ortalamasının $\bar{X}=0.65$ olduğu ve CE değeri ortalamasının $\bar{X}=0.02$ olduğu görülmektedir (Tablo 4.1.).

Sıçanların SF değişkenlerine göre, Vönce ortalamasının $\bar{X}=0.505$ olduğu, Vsonra ortalamasının $\bar{X}=0.190$ olduğu, çekme ortalamasının $\bar{X}=0.62$ olduğu ve CE ortalamasının $\bar{X}=0.01$ olduğu görülmektedir (Tablo 4.1.).

Sıçanların epididimis dokusunun ölçüğün geneline ilişkin değişkenlerine göre, Vönce ortalamasının $\bar{X}=0.516$ olduğu, Vsonra ortalamasının $\bar{X}=0.187$ olduğu, Çekme ortalamasının $\bar{X}=0.63$ olduğu ve CE ortalamasının $\bar{X}=0.015$ olduğu görülmektedir (Tablo 4.1.).

Tablo 4.1. İki Farklı Fiksatif İle Tespit Edilen Epididimis Dokularının Başlangıç Hacimleri Ve Cavalieri Yöntemi İle Hesaplanan Hacimlerine Yönelik Betimsel Analiz Sonuçları

	Fiksatif	n	\bar{X}	SS	Medyan	Min.	Mak.
Vönce (mm³)	%10 NTF	10	0.528	±0.057	0.512	0.470	0.626
	Stieve's	10	0.505	±0.036	0.518	0.452	0.555
	Toplam	20	0.516	±0.047	0.518	0.452	0.626
Vsonra (mm³)	%10 NTF	10	0.183	±0.032	0.188	0.125	0.229
	Stieve's	10	0.190	±0.032	0.201	0.145	0.235
	Toplam	20	0.187	±0.031	0.188	0.125	0.235
Çekme (%)	%10 NTF	10	0.65	±0.08	0.66	0.52	0.74
	Stieve's	10	0.62	±0.07	0.61	0.51	0.72
	Toplam	20	0.63	±0.07	0.62	0.51	0.74
CE (%)	%10 NTF	10	0.02	±0.001	0.01	0.01	0.04
	Stieve's	10	0.01	±0.004	0.01	0.01	0.02
	Toplam	20	0.015	±0.01	0.01	0.01	0.04

\bar{X} : ortalama, SS: standart sapma, n; organ sayısı, Min; minimum, Mak; maksimum

İki grupta yer alan epididimis dokularının, fiksasyondan önceki hacimlerini karşılaştırdığımızda aralarında istatistiksel olarak anlamlı fark bulunmamıştır (p=0.564). Vsonra değişkeni (p=0.531), Çekme değişkeni (p=0.413) ve CE değişkeni (p=0.368) arasında da yine istatistiksel olarak anlamlılık tespit edilmemiştir (Tablo 4.2.).

Tablo 4.2. % 10 NTF ve SF ile Epididimis Dokusu Haciminin Stereolojik Yöntemler İle İncelenmesinin “Mann-Whitney U” Analizi Bulguları

	Fiksatif	n	S.O	S.T	U	Z	p
Vönce (mm³)	%10 NTF	10	9.75	78.00	30.00	-,577	0.564
	Stieve	10	8.33	75.00			
Vsonra (mm³)	%10 NTF	10	8.19	65.50	29.60	-,626	0,531
	Stieve	10	9.72	87.50			
Çekme (%)	% NTF	10	10.06	80.50	27.50	-,819	0,413
	Stieve	10	8.06	72.50			
CE (%)	%10 NTF	10	9.94	79.50	28.50	-,900	0,368
	Stieve	10	8.17	75.50			

n; organ sayısı; SO; sıra ortalaması; ST; sıra toplamı; U; Mann Whitney U değeri, Z; Z skoru, p; p değeri.

5. TARTIŞMA

Histolojik özelliklerin belirlenmesinde tam stabilizasyon ve penetrasyon sağlamak için testis ve kesilemeyen diğer organların fiksasyonu zor bir iştir. Bazı çalışmalar Bouin fiksatif ve modifiye Davidson Fiksativinin (mDF) yetişkin hayvan testisinin morfolojisini formalinden daha iyi koruduğunu göstermiştir (Latendresse ve ark., 2002).

Sıçan fetal testisinin boyutu, fiksatif penetrasyon için kısıtlamaları ortadan kaldırır ve % 10 NBF, bu dokunun sabitlenmesi için başarıyla kullanılmıştır (Mylchreest ve ark; 1999 ; Barlow ve Foster, 2003; Sharpe ve diğerleri, 2003).

Howroyd ve arkadaşlarının yaptığı çalışmaya göre % 10 NBF'de korunan fetal sıçan testislerinde seminifer tübüllerde minör sitoplazmik büzülme; bununla birlikte, interstisyel hücreler, özellikle de tunica albuginea'nın altında yatan hücreler, önemli derecede yoğunlaşmış sitoplazmaya sahipti. Formalin fiksasyonunun, dokuya giriş hızı ve formalinin plazma membranındaki proteinler üzerindeki muhtemel etkilerinden dolayı sitoplazmanın yoğunlaşmasına neden olduğu iyi görülmüştür.

Chapin ve arkadaşlarının yapmış olduğu çalışmalara göre, hücre yapışmasının spermiasyon ile ilişkili sinyal proteinlerinin immüno lokalizasyonunun, sıçan testislerinin formalinde, Bouin sıvısında veya dondurmayla sabitlenip sabitlenmediğine bağlı olduğunu göstermiştir (Wine ve Chapin, 1999; Chapin ve ark., 2001). Bu veriler, testis morfolojisini mükemmel bir şekilde koruyan ve tüm moleküllerin immünojenikliğini koruyan ideal bir sabitleyici olmadığı noktasını kuvvetle desteklemektedir. Her antikorun kendi sabitleme gereksinimleri ve toleransı olduğu için, çalışma hedefleri hangi sabitleme ve immün sistemi kullanma konusunda kararlar alacaktır.

Latendresse ve ark. (2002) tarafından, yetiřkin hayvan testislerinin fiksasyonu iin mDF kullanımını tarif eden bir makale, bu fiksatifin proliferatif hcre ekirdeęi antijeni ve androjen reseptr ve spermatogonia marker protein gen rn 9.5' n immno modlasyonu sonularına dayanan immnohistokimya iin kullanımını gstermiřtir. alıřmamızda, sito-iskelet proteini vimentinine karřı immn boyama daha yoęundu ve sito-iskeletin % 10 NBF sabit fetal testinde mDF ile karřılařtırıldıęında daha iyi grntlenmesini saęladı. Bu gzlem, bir fiksatif iindeki asetik asidin, sitoskeletal proteinlerin sitoplazmik daęılımını deęiřtirdięi gereęiyle tutarlıdır.

6. SONUÇ VE ÖNERİLER

Sıçanlar üzerinde yaptığımız bu çalışma sonuçlarına göre; Formaldehit ve Stieve fiksatifleri arasında bazal membran, lümen, çekirdek, intertisyel alanların hücrel detaylarını belirtmede bazı belirgin farklar olduğu tespit edilmiştir.

Çekirdek netliği ve bazal membran yapısının bozulmaması yönünden SF histolojide rutin doku takibinde kullanılabilir. Formaldehitin farklı doku ve organ histoloji laboratuvarında HE boyası ile boyanır ve hücrel içerikleri yeterli ölçüde göstermediğinden diğer boyalar tercih edilir. Çalışmamızda bağ doku ayrıntılarını belirlemek için MTC boyasını kullandık.

İyi bir şekilde fiksasyonu yapılan dokularda değişikliklerin saptanması kritik öneme sahiptir. Histolojik değişikliklere baktığımızda stereolojik olarak hacim ölçümleri yapıldığında % 10 NTF ile SF arasında anlamlı fark bulunamamıştır.

KAYNAKLAR

- Abe K, Takano H, Ito T. Interruption of the luminal flow in the epididymal duct of the corpus epididymidis in the mouse, with special reference to differentiation of the epididymal epithelium, *Arch. Histol. Jap.* 1984, 47:137-147.
- Abe K, Takano H, Ito T. Ultrastructure of the mouse epididymal duct with special reference to the regional differences of the principal cells. *Arch. Histol. Jpn.* 1983, 46:51-68.
- Abou-Haila A, Fain-Maurel MA. Regional differences of the proximal part of Mouse epididymis: morphological and histochemical characterization. *Anat. Rec.* 1984, 209:197 -208.
- Adamali HI, Hermo L. Apical and narrow cells are distinct cell types differing in their structure, distribution, and functions in the adult rat epididymis. *J Androl.* 1996, 17:208-222.
- Adamali HI, Somani IH, Huang JQ, Gravel RA, Trasler JM, Hermo L. II. Characterization and development of the regional- and cellular-specific abnormalities in the epididymis of mice with beta-hexosaminidase A deficiency. *J. Androl.* 1999a, 20:803-824.
- Adamali HI, Somani IH, Huang JQ, Mahuran D, Gravel RA, Trasler JM, Hermo L. 1. Abnormalities in cells of the testis, efferent ducts, and epididymis in juvenile and adult mice with beta-hexosaminidase A and B deficiency. *J Androl.* 1999b, 20:779-802.
- Agarwal A, Hoffer AP. Ultrastructural studies on the development of the blood-epididymis barrier in immature rats. *J Androl.* 1989, 10:425-431.
- Agrawal Y, Vanha-Perttula T. Electron microscopic study of the secretion process in bovine reproductive organs. *J. Androl.* 1988, 9:307-316.
- Akalan MA, Demirkan ÇA. Stereoloji ve Veteriner Hekimlikte Kullanım Alanları. *YYU Veteriner Fakültesi Dergisi*, 2013, 24, 95 – 100.
- Alexander NJ. Prenatal development of the ductus epididymidis in the rhesus monkey. The effects of fetal castration. *Am. J Anat.* 1972, 135: 119-134.
- Amann RP, Hammerstedt RH, Veeramachaneni DN. The epididymis and sperm maturation: a perspective. *Reprod. Fertil. Dev.* 1993, 5:361-81.
- Anderson OI, Politch IA. White blood cells in semen and their impact on fertility. In: Centola GM, Ginsburg KA (eds). *Evaluation and Treatment of the Infertile Male*, Cambridge University Press, 1996: 263-276.
- Anderson JM. Cell signalling: MAGUK magic. *Curro Biol.* 1996, 6:382.

Arango NA, Lovell-Badge R, Behringer RR. Targeted mutagenesis of the endogenous Mouse Mis gene promoter: in vivo definition of genetic pathways of vertebrate sexual development. *Cell*, 1999, 99:409-419.

Arıncı K, Elhan A. *Anatomi*. 3. Baskı. Ankara, Güneş Kitabevi Ltd. Şti., 2001.

Arslan S. Şant Yerleştirilmiş Hidrosefalili Yeni Doğanlarda Beyin Ventrikül Hacimlerinin Stereolojik Metotla Hesaplanması. Sağlık Bilimleri Enstitüsü, Yüksek Lisans Tezi, Kayseri: Erciyes Üniversitesi, 2007.

Atal S. Erişkin Erkek Sıçanlarda Metotreksat Kaynaklı Testis Hasarında Kurkuminin Etkisi. Sağlık Bilimleri Enstitüsü, Histoloji ve Embriyoloji Anabilim Dalı. Yüksek Lisans tezi, Eskişehir: Osmangazi Üniversitesi, 2014.

Aumuller G, Renneberg H, Schiemann PJ, Wilhelm B, Seitz J, Konrad L, Wennemuth G. The role of apocrine released proteins in the post-testicular regulation of human sperm function. *Adv. Exp. Med. Biol.* 1997, 424:193-219.

Balda MS, Gonzalez-Mariscal L, Matter K, Cereijido M, Anderson JM. Assembly of the tight junction: the role of diacylglycerol. *J. Cell Biol.* 1993, 123:293.

Bancroft JD. Theory and practice of histological techniques. Edinburg London Melbourne and New York 1990.

Ben KL, Hamilton MS, Alexander NI. Vasectomy-induced autoimmunity: monoclonal antibodies affect sperm function and in vitro fertilization. *J. Reprod. Immunol.* 1988, 13:73-84.

Berube B, Sullivan R. Inhibition of in vivo fertilization by active immunization of male hamsters a 26-kDa sperm glycoprotein. *Biol. Reprod.* 1994, 51:1255-1263.

Birk OS, Casiano DE, Wassif CA, Cogliati T, Zhao L, Zhao Y, Grinberg A, Huang S, Kreidberg JA, Parker KL, Porter FD, Westphal H. The LIM homeobox gene Lhx9 is essential for mouse gonad formation. *Nature*. 2000, 403:909-913.

Bohmer T. Accumulation of camitine in rat epididymis after injection of (3H) butyrobetaine in vivo: Quantitative aspects and the effects of androgens and anti-androgens. *Mol. Cell Endocrinol.* 1978, 11:213.

Brehm R, Steger K. *Regulation of Sertoli Cell and Germ Cell Differentation*. Berlin Heidelberg, Springer Verlag, 2005:1-10.

Brooks DE, Hamilton DW, Mallek AH. The uptake of L-(methyl-3H) camitine by the rat epididymis. *Biochem.* 1973.

Capel B, Albrecht KH, Washburn LL, Eicher EM. Migration of mesonephric cells into the mammalian gonad depends on Sry. *Mech. Dev.* 1999, 84: 127-131.

Castellon EA, Huidobro CC. Androgen regulation of glycosidase secretion in epithelial cell cultures from human epididymis. *Hum. Reprod.* 1999, 14: 1522-1527.

- Castellon EA, Balbontin JB. Secretion of glycosidases in human epididymal cell cultures. *Arch. Androl.* 2000, 45; 35-42.
- Chapin RE, Ross MD, Lamb JC. Immersion fixation methods for glycol methacrylate-embedded testes. *Toxicol Pathol.* 1984, 12: 221–227.
- Clermont Y, Flannery J. Mitotic activity in the epithelium of the epididymis in young and old rats, *Biol. Reprod.* 1970, 3:283-292.
- Cooper TG. Secretion of inositol and glucose by the perfused rat cauda epididymidis. *J. Reprod. Fertil.* 1982, 64:373.
- Cooper TG. *The Epididymis, Sperm Maturation and Fertilization*, Berlin, Springer-Verlag, 1986, 117-230.
- Cooper TG, Yeung CH, Lui W, Yang CZ. Luminal secretion of myo-inositol by the rat epididymis perfused in vitro. *J. Reprod. Fertil.* 1985, 74: 135.
- Cooper TG. Interactions between epididymal secretions and spermatozoa. *J. Reprod. Fertil.* 1998, 53:119-136.
- Cordenonsi M, D'Atri F, Hammar E, Parry DAD, Kendrick-Jones J, Shore D, Citi S. (1999)
- Cornwall GA, Orgebin-Crist MC, Hann SR. The CRES gene: a unique testis-regulated gene related to the cystatin family is highly restricted in its expression to the proximal region of the mouse epididymis. *Mol. Endocrinol.* 1992, 6:1653-1664.
- Cran DG, Jones R. Aging of male reproductive system: changes in the epididymis. *Exp Gerontol.* 1980, 15:93-101.
- Croiselle Y, Gumpel-Pinot M, Gasc J-M. Transformation of the mesonephros into epididymis in the cock: Fate of collecting and secretory tubule antigens, *Differentiation*, 1978, 11:39-49.
- Cyr DG, Robaire B, Henno L. Structure and turnover of junctional complexes between principal cells of the rat epididymis. *Microsc. Res. Tech.* 1995, 30:54.
- Cyr DG, Robaire B. Regulation of sulfated glycoprotein-2 (clusterin) messenger ribonucleic acid in the rat epididymis. *Endocrinology*, 1992, 130:2160-2166.
- Cyr DG, Hermo L, Egenberger N, Mertineit C, Trasler J, Laird D. Cellular immunolocalization of occludin during embryonic and postnatal development of the mouse testis and epididymis. *Endocrinology*, 1999, 140:3815.
- Çağlar V. Multi-Dedektör Bilgisayarlı Tomografi İle Pankreasta Yaşa Bağlı Hacimsel Değişikliklerin Stereolojik Yöntemle Tespiti Ve Vücut Kompozisyonu İle Korelasyonu, Sağlık Bilimleri Enstitüsü, Doktora Tezi, Afyonkarahisar: Afyon Kocatepe Üniversitesi, 2011.

Çolakoğlu S. Boyun Omurlarının (C3-C7) Gövde Hacimlerinin Stereolojik Yöntemlerle Hesaplanması. Sağlık Bilimleri Enstitüsü, Doktora tezi, Elazığ: Fırat Üniversitesi, 2006.

Danzo BI, Eller BC, Judy LA, Trautman JR, Orgebin-Crist MC. Estradiol binding in cytosol from epididymides of immature rabbits. *Mol. Cell. Endocrinol.* 1975, 2:91-105.

De Santa Barbara P, Bonneaud N, Boizet B, Desclozeaux M, Moniot B, Sudbeck P, Scherer G, Poulat F, Berta P. Direct interaction of SRY-related protein SOX9 and steroidogenic factor I regulates transcription of the human anti-Mullerian hormone gene. *Mol. Cell Biol.* 1998, 18:6653-6665.

Demas GE, Nelson RJ. Photoperiod, ambient temperature, and food availability interact to affect reproductive and immune function in adult male deer mice (*Peromyscus maniculatus*). *Biol. Rhythms.* 1998, 13:253-262.

Demir R. Erkek Üreme Sistemi. İçinde: Demir R (çeviri editor). *diFiore'nin Histoloji Atlası Fonksiyonel İlişkileriyle*, 12. Baskı, Ankara, Palme Yayıncılık, 2013:477- 503.

Denker BM, Saba C, Khawaja S, Nigam SK. Involvement of a hetero-trimeric G protein a subunit in tight junction biogenesis. *J. Biol. Chem.* 1996, 271: 25750.

Djakiew D, Jones RC. Ultrastructure of the ductus epididymidis of the echidna, *Tachyglossus aculeatus*. *J. Anat.* 1982, 135:625-634.

Dostal J, Veselsky L, Marounek M, Zelezna B, Jonakova V. Inhibition of bacterial and boar epididymal sperm immunogenicity by boar seminal immunosuppressive component in mice. *J. Reprod. Fertil.* 1997, 111:135-141.

Drotman DP. Epidemiology and treatment of epididymitis. *Rev. Infect. Diseases (Suppl. 4)*, 1982, 4:5788-5795.

Dym M, Romrell LJ. Intra epithelial lymphocytes in the male reproductive tract of rats and rhesus monkeys. *J Reprod. Fertil.* 1975, 42:1-7.

EI-Demiry MI, Hargreave TB, Busuttil A, James K, Ritchie AW, Chisholm GD. Lymphocyte sub-populations in the male genital tract. *Br. J Urol.* 1985, 57:769-774.

Ekinci N. Erkek Genital Organları (Organa Genitalia Masculina). İçinde: Çelik Ö (editör). *Yardımcı Üreme Teknikleri Temel Klinik ve Embriyolojik Uygulamalar*. Adana, Nobel Kitabevi, 2011:13-25.

Erkek Üreme Sistemi- Üroklirik. <https://uroklirik.com.tr/uzmanlik- alanlarimiz/erkek-ureme-sistemi>. 9 Mayıs 2019.

Esponda P, Bedford JM. Epididymal fluid macromolecules do not act as auto- or alloantigens. *J. Androl.* 1985, 6:359-64.

Eşrefoğlu M. *Özel Histoloji*. 1. Baskı. Malatya, İstanbul Medikal Yayıncılık Ltd., 2009:344-45.

Fan X, Robaire B. Orchiectomy induces a wave of apoptotic cell death in the epididymis. *Endocrinology* 1998, 139:2128-2136.

Fanning AS, Jameson BI, Jesaitis LA, Anderson JM. The tight junction protein ZO-1 establishes a link between the transmembrane protein occludin and the actin cytoskeleton. *J.Biol. Chem.* 1998, 273:29745.

Flickinger CJ. Synthesis, transport and secretion of protein in the initial segment of the Mouse epididymis as studied by electron microscope radioautography. *Biol. Reprod.* 1979, 20:1015-1030.

Flickinger CJ. Regional differences in synthesis, intracellular transport, and secretion of protein in the mouse epididymis. *Biol. Reprod.* 1981, 25:871-883.

Flickinger CJ, Herr JC, Sisak JR, Howards SS. Ultrastructure of epididymal interstitial reactions following vasectomy and vasovasostomy. *Anal. Rec.* 1993, 235:61-73.

Flickinger CJ, Howards SS, English HF. Ultrastructural differences in efferent ducts and several regions of the epididymis of the hamster. *Am. J. Anat.* 1978, 152:557-585.

Flickinger CJ, Howards SS, Baran ML, Pessoa N, Herr JC. Appearance of 'natural' antisperm autoantibodies after sexual maturation of nonnal Lewis rats. *J. Reprod. Immunol.* 1997b, 33:127-145.

Flickinger CJ, Rao J, Ann Bush L, Shennan NE, Oko RJ, Jayes FC, Herr JC. Outer dense fiber proteins are dominant postobstruction autoantigens in adult Lewis Rats. *Biol. Reprod.* 2001, 64:1451-1459.

Flickinger CJ, Vagnetti M, Howards SS, Herr JC. Antisperm autoantibody response is reduced by early repair of a severed vas deferens in the juvenile rat. *Fertil. Steril.* 2000, 73:229-237.

Fornes MW, Barbieri A, Sosa MA, Bertini F. First observations on enzymatic activity and protein content of vesicles separated from rat epididymal fluid. *Andrologia* 1991, 23:347-351.

Fornes WM, Sosa MA, Bertini F, Burgos MH. Vesicles in rat epididymal fluid. Existence of two populations differing in ultrastructure and enzymatic composition. *Andrologia* 1995, 27:233-237

Francavilla F, Romano R, Santucci R, La Verghetta G, D'Abrizio P, Francavilla S. Naturally-occurring antisperm antibodies in men: interference with fertility and implications for treatment. *Front. Biosci.* 1999, 1;4:E9-E25.

Friedman JM. Genetic disease in the offspring of older fathers. *Obstet. Gynecol.* 1981, 57:745-749.

- Friend DS, Farquhar MG. Functions of coated vesicles during protein absorption in the rat vas deferens. *J. Cell Biol.* 1967, 35:357-376.
- Furuse M, Fujita K, Hiragi T, Fujimoto K, Tsukita S. Claudin-1 and -2: novel integral membrane proteins localizing at tight junctions with no sequence similarity to occludin. *J. Cell Biol.* 1998a, 141:1539.
- Furuse, M, Hirase T, Itoh M, Nagafuchi A, Yonemura S, Tsukita S, Tsukita S. Occludin: a novel integral membrane protein localizing at tight junctions. *J Cell Biol.* 1993, 123: 1777.
- Furuse M, Sasaki H, Fujimoto K, Tsukita S. A single gene product, claudin-1 or -2 reconstitutes tight junction strands and recruits occludin in fibroblasts. *J. Cell Biol.* 1998b, 143:391.
- Gadea J, Parrington J, Kashir J, Coward K. The male reproductive tract and spermatogenesis. In: Coward K, Wells D (eds). *Textbook of Clinical Embryology*. Cambridge University Press, 2013:18-26.
- Gagnon C, Extrinsic factors affecting sperm motility: immunological and infectious factors and reactive oxygen species, In: Hammamah S, Mieusset R, Olivennes F, Frydman R (eds). *Male Sterility and Motility Disorders*. Boston, Serono Symposia USA, Springer-Verlag, 1999:37-44.
- Gardner LP, James LH. *Color textbook of Histology*, 2nd ed. Philadelphia, W.B Saunders Company, 2001:487-508.
- Garrett JE, Garrett SH, Douglass J. A spermatozoa-associated factor regulates proenkephalin gene expression in the rat epididymis. *Mol. Endocrinol.* 1990, 4:108-118.
- Garrett SH, Garrett JE, Douglass J. In situ histochemical analysis of region-specific gene expression in the adult rat epididymis. *Mol. Reprod. Dev.* 1991, 30:1-17.
- Gartner LP, Hiatt JL. *Color Textbook of Histology*. 3rd ed. Saunders Elsevier, 2006:490-500.
- Gow A, Southwood CM, Li JS, Pariali M, Riordan GP, Brodie SE, Danias J, Bronstein JM, Kachar B, Lazzarini RA. CNS myelin and Sertoli cell tight junction strands are absent in OSP/claudin-11 null mice. *Cell* 1999, 99:649.
- Goyal HO. Morphology of the bovine epididymis. *Am. J. Anat.* 1985, 172:155-172.
- Graaff VD. Male Reproductive System. In: Graaff VD (ed). *Human Anatomy*, 6th ed. The McGraw-Hill Companies, 2001:698-724.
- Greenberg J, Forssmann WG. Studies of the guinea pig epididymis. II. Intercellular junctions of principal cells. *Anat. Embryol.* 1983, 168:195-209.
- Gregory M, Dufresne J, Hermo L, Cyr DG. Claudin-1 is not restricted to tight junctions in the epididymis and is regulated by androgens. *Endocrinology* 2000, 142:854-863.

Grimalt P, Bertini F, Fornes MW. High-affinity sites for beta-D-galactosidase on membrane-bound vesicles isolated from rat epididymal fluid. *Arch. Androl.* 44:85-91.

Gundersen HJG, Jensen EB. The efficiency of systematic sampling in stereology and its prediction, *Journal of Microscopy*, 1987, 147(3): 229-263.

Gundersen HJ, Bendtsen TF, Korbo L, Marcussen N, Møller A, Nielsen K, Nyengaard JR, Pakkenberg B, Sørensen FB, Vesterby A, West MJ. Some new, simple and efficient stereological methods and their use in pathological research and diagnosis. *APMIS*. 1988, 96: 379-394.

Gupta, C. and Bentejewski, c.A., 1992, Role of prostaglandins in the testosterone-dependent wolffian duct differentiation of the fetal Mouse. *Biol. Reprod.* 2000, 47: 1151-1160.

Gupta C. Prostaglandins masculinize the mouse genital tract. *Endocrinology* 1989, 124:1781-1787.

Hamilton DW. The mammalian epididymis. In: Balin H, Glassner S (eds). *Reproductive Biology*, 1st ed. Amsterdam, Excerpta Medica, 1972:268-337.

Hermo L, Barin K, Robaire B. Structural differentiation of the epithelial cells of the testicular excurrent duct system of rats during postnatal development. *Anat. Rec.* 1992, 233:205-228.

Hermo L. Structural features and functions of principal cells of the intermediate zone of the epididymis of adult rats. *Anat. Rec.* 1995, 242:515-530.

Hermo L, Adamali HI, Andonian S. Immunolocalization of CA II and H⁺V-ATPase in epithelial cells of the mouse and rat epididymis. *J. Androl.* 2000a, 21:376-391.

Hermo L, Adamali HI, Mahuran D, Gravel RA, Trasler JM. p-Hexosaminidase immunolocalization and alpha- and beta-subunit gene expression in the rat testis and epididymis. *Mol. Reprod. Dev.* 1997, 46:227-242.

Hermo L, Smith CE. The structure of the Golgi apparatus: a sperm's eye view in principal epithelial cells of the rat epididymis. *Histochem. Cell Biol.* 1998, 109:431-447.

Hermo L, Dworkin J, Oko R. Role of epithelial clear cells of the rat epididymis in the disposal of the contents of cytoplasmic droplets detached from spermatozoa. *Am. J. Anat.* 1988, 183:107-124.

Hermo L, Morales C, Oko R. Immunocytochemical localization of sulfated glycoprotein-1 (SGP-1) and identification of its transcripts in epithelial cells of the extratesticular duct system of the rat. *Anat. Rec.* 1992a, 232:401-422.

Hermo L, Oko R, Morales CR. Secretion and endocytosis in the male reproductive tract: a role in sperm maturation. *Int. Rev. Cytol.* 1994a, 154:106-189.

- Hermo L, Oko R, Robaire B. Epithelial cells of the epididymis show regional variations with respect to the secretion or endocytosis of immobilin as revealed by light and electron microscope immunocytochemistry. *Anat. Rec.* 1992b, 232:202-220.
- Hermo L, Xiaohong S, Morales CR. Circulating and luminal testicular factors affect LRP-2 and Apo J expression in the epididymis following efferent duct ligation. *J. Androl.* 2000b, 21:122-144.
- Hinton BT. Physiological aspects of the blood-epididymis barrier. In: Lobi TI, Hafez ESE (eds). *Male Fertility and its Regulation*. Boston, MTP Press Ltd., 1985:371.
- Hinton BT, Howards SS. Permeability characteristics of the epithelium in the rat caput epididymidis. *J. Reprod. Fertil.* 1981, 63:95.
- Hinton BT, Howards SS. The rat testis and epididymis can transport 3H-3-O-methyl-Dglucose, 3H-inositol, and 3H-a-aminoisobutyric acid across its epithelia in vivo. *Biol. Reprod.* 1982, 27: 1181.
- Hirase T, Staddon JM, Saitou M, Ando-Akatsuka Y, Itoh M, Furuse M, Fujimoto K, Tsukita S, Rubin LL. Occludin as a possible determinant of tight junction permeability in endothelial cells. *J. Cell Sci.* 1997, 110:1603.
- Hjort T, Hargreave TB. Immunity to spenn and Fertility, in: *Male Infertility*, T.B. Hargreave, ed., Springer-Verlag, London, 269-290. 1994.
- Hoffer AP, Hamilton DW, Fawcett DW. The ultrastructure of the principal cells and intraepithelialleucocytes in the initial segment of the rat epididymis. *Anat. Rec.* 1973, 175:169-201.
- Holland MK, Orgebin-Crist MC. Characterization and hormonal regulation of protein synthesis by the murine epididymis. *Bioi. Reprod.* 1988, 38:487-496.
- Holstein AF. Spennatophagy in the seminiferous tubules and excurrent ducts of the testis in Rhesus monkey and man. *Andrologia.* 1978, 10:331-352.
- Hooper P, Smythe E, Richards RC, Howard CV, Lynch RV, Lewis-Jones DI. Total number of immunocompetent cells in the nonnal rat epididymis and after vasectomy. *J. Reprod. Fertil.* 1995, 104:193-198.
- Igdoura SA, Morales CR, Hermo L. Differential expression of cathepsins Band D in testis and epididymis of adult rats. *J. Histochem. Cytochem.* 1995, 43:545-557.
- Itoh M, Morita K, Tsukita SH. Characterization of ZO-2 as a MAGUK family member associated with tight and adherens junctions with a binding affinity to occludin and a-catenin. *J. BioI. Chern.* 1999b, 274:5981.
- James MJ, Brooks DE, Snoswell AM. Kinetics of camitine uptake by rat epididymal cells. *FEBS Lett.* 1981, 126:53.

- Jessop TS, Ladds PW. The immunopathology of unilateral vasectomy in the ram. *Vet. Immunol. Immunopathol.* 1995, 47:123-133.
- Jiang FX, Temple-Smith P, Wreford NG. Postnatal differentiation and development of the rat epididymis: a stereological study. *Anat Rec.* 1994, 238: 191.
- Jones R, Brown CR, Von Glos KI, Parker MG. Hormonal regulation of protein synthesis in the rat epididymis. Characterization of androgen-dependent and testicular fluid-dependent proteins. *Biochem. J.* 1980, 188:667-676.
- Jones R, Hamilton DW, Fawcett DW. Morphology of the epithelium of the extratesticular rete testis, ductuli efferentes and ductus epididymidis of the adult male rabbit. *Am. J. Anat.* 1979, 156:373-340.
- Junqueira LC, Carneiro J, Kelley RO. *Basic Histology*, Çeviri: Aytekin Y, Solakoğlu S, Ahışalı B. *Temel Histoloji*. 8. Baskı, İstanbul, Barış Kitabevi, 1998.
- Kalaycı Ş. *Histoloji*, Bursa, Uludağ Üniversitesi Basımevi, 1986.
- Karacan K. Çocuklarda Lateral Ventrikül Ve Beyin Hacminin Manyetik Rezonans İnceleme Yöntemi Kullanılarak Stereolojik Metotla Belirlenmesi. Sağlık Bilimleri Enstitüsü, Yüksek Lisans Tezi, Sivas: Cumhuriyet Üniversitesi, 2008.
- Kelly RB. Pathways of protein secretion in eukaryotes. *Science*, 1985, 230:25-32.
- Keon B, Schafer S, Kuhn C, Grund C, Franke WW. Symplekin, a novel type of tight junctional plaque protein. *J. Cell Biol.* 1996, 134: 1003.
- Keser M. Manyetik Rezonans Görüntülerinde Beyin Sapı Hacminin Stereolojik Olarak Değerlendirilmesi. Sağlık Bilimleri Enstitüsü, Yüksek Lisans Tezi, Gaziantep: Gaziantep Üniversitesi, 2011.
- Kierszenbaum AL. *Histoloji ve Hücre Biyolojisi. Patolojiye Giriş*. 1. Baskı. Ankara, Palme Yayıncılık, 2006.
- Kiessling AA, Crowell R, Fox C. Epididymis is a principal site of retrovirus expression in the mouse. *Proc. Natl. Acad. Sci. USA.* 1989, 86:5109-5133.
- Kim CA, Parrish JJ, Momont HW, Lunn DP. Effects of experimentally generated bull antisperm antibodies on in vitro fertilization. *Biol. Reprod.* 1999, 60:1285-1291.
- Kirchoff C. Gene expression in the epididymis. *Int. Rev. Cytol.* 1999, 188:133.
- Koçak KG. Böbrek Hacimlerinin Stereolojik Metotlarla Hesaplanması, Sağlık Bilimleri Enstitüsü, Yüksek Lisans Tezi, Afyonkarahisar, Afyon Kocatepe Üniversitesi, 2009.
- Koide SS, Wang L, Kamada M. Antisperm antibodies associated with infertility: properties and encoding genes of target antigens. *Proc. Soc. Exp. Biol. Med.* 2000 224:123-132.

Kortebani G, Gonzales GF, Barrera C, Mazzolli AB. Leucocyte populations in semen and male accessory gland function: relationship with antisperm antibodies and seminal quality. *Andrologia*. 1999, 24:197-204.

Kreidberg JA, Sariola H, Loring JM, Maeda M, Pelletier J, Housman D, Jaenisch R. WT-1 is required for early kidney development. *Cell* 1993, 74:679-691.

Kuran O. *Sistematik Anatomi*. 3. Baskı, İstanbul: Filiz Kitabevi, 1993.

Landers DV, Bronson RA, Pavia CS, Stites DP. Reproductive Immunology. In: Stites DP, Terr AI (eds). *Basic and Clinical Immunology*, California, Appleton & Lange, 1991:200-215.

LeBarr DK, Blecher SR. Epididymides of sex-reversed XX mice lack the initial segment. *Develop. Genet*. 1986, 7:109-116.

Leblond CP, Clermont Y. Definition of the stage of the cycle of the seminiferous epithelium in the rat. *Ann. NY Acad. Sci.* 1952, 548-557.

Leeson TS, Leeson CR, Paparo AA. *Text/Atlas of Histology*. Philadelphia, W.B. Saunders Co., 1988.

Levy S, Robaire B. Segment-specific changes with age in the expression of junctional proteins and the permeability of the blood-epididymis barrier in rats. *Biol. Reprod*. 1999, 60:1392.

Lewin LM, Sulimovici S. The distribution of radioactive myoinositol in the reproductive tract of the male rat. *J. Reprod. Fert*. 1975, 43:355.

Luo X, Ikeda Y, Parker KL. A cell-specific nuclear receptor is essential for adrenal and gonadal development and sexual differentiation. *Cell*. 1984, 77:481-490.

MacFarlane M, Merisson W, Dinsdale D, Cohen GM. Active caspases and cleaved cytokeratins are sequestered into cytoplasmic inclusions in TRAIL-induced apoptosis, *J. Cell Biol*. 2000, 148:1239-1254.

Mandarin-De-Lacerda CA. Stereological tools in biomedical research. *An Acad Bras Cienc*, 2003, 75(4):469-486.

Matrnueller DR, Hinton BT. In vivo secretion and association of clusterin (SGP-2) in luminal fluid with spermatozoa in the rat testis and epididymis. *Mol. Reprod. Dev*. 1991, 30:62-69.

Mitic LL, Anderson JM. Molecular architecture of tight junctions. *Ann. Rev. Physiol*. 1998, 60:121.

Moore HD. Contribution of epididymal factors to sperm maturation and storage. *Andrologia*, 1998, 30(4-5):233-239.

Moore HD, Bedford JM. Short-term effects of androgen withdrawal on the structure of different epithelial cells in the rat epididymis. *Anat. Rec*. 1979, 193:293-311.

- Moore KL. Human Embryology. Çeviri: Dalkılıç H, Yıldırım M. *İnsan embriyolojisi*, İstanbul, Nobel Tıp Kitabevleri, 2009:262-265.
- Morita K, Furuse M, Fujimoto K, and Tsukita S. Claudin multigene family encoding four transmembrane domain protein components of tight junction strands. *Proc. Natl. Acad. Sci. USA*, 1999, 96:511.
- Moroi S, Saitou M, Fujimoto K, Sakakibara A, Furuse M, Yoshida O, Tsukita S. Occludin is concentrated at tight junctions of mouse/rat but not human/guinea pig Sertoli cells in testes. *Am. J. Physiol.* 1988, 274:C1708.
- Mortimer D. Antisperm antibodies. In: Mortimer D (ed). *Practical Laboratory Andrology*, 1st ed. New York, Oxford, Oxford University Press, 1994:111-125.
- Mukherjee DC, Agrawal AK, Manjunath R. Mukherjee AB. Suppression of epididymal sperm antigenicity in the rabbit by uteroglobin and transglutaminase in vitro. *Science*. 1983, 219:989-991.
- Muscatelli F, Strom TM, Walker AP, Zanaria E, Recan D, Meindl A, Bardoni B, Guioli S, Zehetner G, Rabl W. Mutations in the DAX-1 gene give rise to both X-linked adrenal hypoplasia congenital and hypogonadotropic hypogonadism, *Nature* 1994, 372:672-676.
- Nashan D, Cooper TG, Knuth UA, Schubeus P, Sorg C, Nieschlag E. Presence and distribution of leucocyte subsets in the murine epididymis after vasectomy. *Int. J. Androl.* 1990, 13:39-49.
- Nashan D, Jantos C, Ahlers D, Bergmann M, Schiefer HG, Sorg C, Nieschlag E. Immuno-competent cells in the murine epididymis following infection with *Escherichia coli*. *Int. J. Androl.* 1993, 16:47-52.
- Nashan D, Malorny U, Sorg C, Cooper T, Nieschlag E. Immuno-competent cells in the murine epididymis. *Int. J. Androl.* 1989, 12:85-94.
- Nicander L, Osman Pleen L, Bugge HP, Kvisgaard KN. Early effects of efferent ductule ligation on the proximal segment of the rat epididymis, *Int. J. Androl.* 1983, 6:91-102.
- Nigam SK, Denisenko N, Rodriguez-Boulan E, Citi S. The role of phosphorylation in development of tight junctions in cultured renal epithelial (MDCK) cells. *Biochem. Biophys. Res. Commun.* 1991, 181:548.
- Nigam SK, Rodriguez-Boulan E, Silver RB. Changes in intracellular calcium during the development of epithelial polarity and junctions. *Proc. Natl. Acad. Sci. USA*, 1992, 89:6162.
- Nonogaki T, Noda Y, Narimoto K, Shiotani M, Mori T, Matsuda T, Yoshida O. Localization of CuZn-superoxide dismutase in the human male genital organs. *Hum. Reprod.* 1992, 7:81-85.

Odacı E, Bahadır A, Yıldırım Ş, Şahin B, Canan S, Baş O, Bilgiç S, Kaplan S. Cavalieri prensibi kullanılarak bilgisayarlı tomografi ve manyetik rezonans kesitleri üzerinden hacim hesaplaması ve klinik kullanımı. *Türkiye Klinikleri J Med Sci*, 2005, 25: 421–428.

Nyengaard JR. Stereologic methods and their application in kidney research. *J Am Soc Nephrol*, 1999, 10: 1100-1123.

Oko R, Hermo L, Chan PT, Fazel A, Bergeron JJ. The cytoplasmic droplet of rat epididymal spermatozoa contains saccular elements with Golgi characteristics. *J. Cell Biol.* 1992, 123:809-821.

Organization for Economic Co-operation and Development (OECD) (2001). Proposal for updating Guideline 416: Two generation reproduction toxicity study. In: OECD Guideline for Testing of Chemicals, No. 416 (Adopted January 22nd, 2001) OECD, Paris, pp 1–13.

Orgebin-Crist M-C, Danzo BJ, Davies J. Endocrine control of the development and maintenance of sperm fertilizing ability in the epididymis. In: Hamilton DW, Greep, RO (eds). *Handbook of Physiology*. Washington D.C., American Physiology Society, 1975:319-338.

Orgebin-Crist MC. Sperm maturation in rabbit epididymis. *Nature*. 1967, 216:816-818.

Özçelik Ö. Yenidoğanlarda Beyin Hacminin Ve Yüzey Alanının Stereolojik Olarak Hesaplanması, Sağlık Bilimleri Enstitüsü, Yüksek Lisans Tezi, Kayseri, Erciyes Üniversitesi, 2011.

Paavonen J, Eggert-Kruse W. Chlamydia trachomatis: impact on human reproduction. *Hum. Reprod. Update*. 1999, 5:433-447.

Palacios J, Regadera J, Nistal M, Paniagua R. Apical mitochondria-rich cells in the human epididymis: an ultrastructural, enzymohistochemical, and immunohistochemical study. *Anat. Rec.* 1991, 231:82-88.

Pelletier R-M, Cyr DG. Maintenance of the blood-epididymal and blood-vas deferens barriers despite seasonal permeability changes in the blood-testis barrier of the mink (*Mustela vison*). Proceedings of the XIIth North American Testis Workshop, abs. 24, p.68. 1993.

Phadke AM. Spermiphage cells in man. *Fertil. Steril.* 1975, 26:760-774.

Plas E, Berger P, Hermann M, Pfluger H. Effects of aging on male fertility. *Exp. Gerontol.* 2000, 35:543-551.

Pollanen P. Cooper TG. Immunology of the testicular excurrent ducts. *J. Reprod. Immunol.* 1994, 26:167-216.

Ponting CP, Phillips C, Davies KE, Blake DJ. PDZ domains: targeting signalling molecules to sub-membranous sites. *Bioessays* 1997, 19:469.

- Primakoff P, Woolman-Gamer L, Tung KS, Myles DG. Reversible contraceptive effect of PH-20 immunization in male guinea pigs. *Biol. Reprod.* 1997, 56:1142-1146.
- Regadera J, Cobo P, Paniagua R, Martinez-Garcia F, Palacios J, Nistal M. Immunohistochemical and semiquantitative study of the apical mitochondria-rich cells of the human prepubertal and adult epididymis. *J. Anat.* 1993, 183:507-514.
- Reid BL, Cleland KW. The structure and function of the epididymis, I. The histology of the rat epididymis. *Aus. J. Zool.* 1997, 5:223-246.
- Ritchie AW, Hargreave TB, James K, Chisholm GD. Intra-epithelial lymphocytes in the normal epididymis. A mechanism for tolerance to sperm auto-antigens? *Br. J. Urol.* 1984, 56:79-83.
- Robaire B, Hermo L. Efferent ducts, epididymis, and vas deferens: structure, functions, and their regulation, In: Knobil E, Neill J (eds). *The Physiology of Reproduction*, New York, Raven Press, 1988:999-1080.
- Roberts LM, Hirokawa Y, Nachtigal MW, Ingraham HA. Paracrine-mediated apoptosis in reproductive tract development. *Develop. Biol.* 1999, 208:110-122.
- Rogers K. Anatomy of The Human Reproductive System. In: Rogers K (ed). *The Reproductive System*, 1st ed. New York, Britannica Educational Publishing in association with Rosen Educational Services, 2011:19-38.
- Ruiz-Bravo N. Tissue and cell specificity of immobilin biosynthesis. *Biol. Reprod.* 1988, 39:901-911.
- Saha C, Nigam SK, Denker BM. Involvement of Gai2 in the maintenance and biogenesis of epithelial cell tight junctions. *J. Biol. Chem.* 1998, 273:21629.
- Saito A, Pietromonaco S, Loo AK Farquhar MG. Complete cloning and sequencing of rat gp330/"megalin," a distinctive member of the low density lipoprotein receptor gene family. *Proc. Natl.Acad. Sci. USA.* 1994, 91:9725-9729.
- Saitou M, Fujimoto K, Doi Y, Itoh M, Fujimoto T, Furuse M, Takano H, Noda T, Tsukita SH. Occludin-deficient embryonic stem cells can differentiate into polarized epithelial cells bearing tight junctions. *J. Cell Biol.*, 1998, 141:397.
- Sakakibara A, Furuse M, Saitou M, Ando-Akatsuka Y, Tsukita SH. Possible involvement of phosphorylation of occludin in tight junction formation. *J. Cell Biol.* 1997, 137: 1393.
- Sanberg PR, Borlongan CV, Saporta S, Cameron DF. Testis-derived Sertoli cells survive and provide localized immunoprotection for xenografts in rat brain. *Nat. Biotechnol.* 1996 14:1692-1695.
- Sancak B, Cumhuri M. *Fonksiyonel Anatomi Baş-Boyun ve İç Organlar*, 4. Baskı. Ankara, ODTÜ Yayıncılık, 2008:384.

Saravanamuthu V, Foster RA, Ladds PW, Gorrell MD, Saravanamuthu V. T and B lymphocyte subsets in spermatic granulomas in five rams. *Vet. Pathol.* 1991, 28:482-491.

Sargın SY, Arpalı E. Spermatogenez. İçinde: Çelik O (editor). *Yardımcı Üreme Teknikleri Temel Klinik ve Embriyolojik Uygulamalar*, Adana, Nobel Kitabevi, 2011:57-63.

Saxena S, Farooq A. Localization of source of immunosuppressive factor in the human male reproductive tract, *J. Reprod. Immunol.* 1987, 12:149-153.

Schlegel PN, Hardy MP, Goldstein M. Male Reproductive Physiology. In: Wein AJ, Kavoussi LR, Novick AC, Partin AW, Peters CA (eds). *Campbell-Walsh Urology*, 9th ed. Saunders Elsevier, 2007: 581-600.

Schmahl I, Eicher EM, Washburn LL, Capel B. Sry induces cell proliferation in the mouse gonad. *Development*, 2000, 127:65-73.

Schneeberger EE, Lynch RD. Structure, function, and regulation of cellular tight junctions. *Amer. J. Physiol.* 1992, 262:647.

Seiler P, Cooper TG, Yeung CH, Nieschlag E. Regional variation in macrophage antigen expression by murine epididymal basal cells and their regulation by testicular factors. *J. Androl.* 1999, 20:738-746.

Serre V, Robaire B. Segment specific morphological changes in the aging Brown Norway rat epididymis. *Biol. Reprod.* 1998a, 58:497-513.

Serre V, Robaire B. Paternal age affects fertility and progeny outcome in the Brown Norway rat. *Fert. Steril.* 1998b, 70:625-631.

Serre V, Robaire B. Distribution of immune cells in the epididymis of the aging Brown Norway rat is segment-specific and related to the luminal content. *Biol. Reprod.* 1999, 61:705-714.

Shen WH, Moore EE, Ikeda Y, Parker KL, Ingraham HA. Nuclear receptor steroidogenic factor I regulates the mullerian inhibiting substance gene: a link to the sex determination cascade, *Cell* 1994, 77:651-661.

Shetty I, Naaby-Hansen S, Shibahara H, Bronson R, Flickinger CJ, Herr JC. Human sperm proteome: immunodominant sperm surface antigens identified with sera from infertile men and women. *Biol. Reprod.* 1999, 61:61-69.

Shima H, Tsuji M, ElfTnan F, Cunba GR. Development of male urogenital epithelia elicited by soluble mesenchymal factors, *J. Androl.* 1995, 16:233-244.

Siiteri PK, Wilson JD. Testosterone formation and metabolism during male sexual differentiation in the human embryo. *Endocrinol. Metab.* 1974, 38:113-125.

Skudlarek MD, Orgebin-Crist M-C. Glycosidases in cultured rat epididymal cells: enzyme activity, synthesis and secretion. *Biol. Reprod.* 1986, 35:167-178.

- Smithwick EB, Young LG. Sequential histology of the adult chimpanzee epididymis. *Tissue Cell* 1997, 29:383-412.
- Sonnenberg-Riethmacher E, Walter B, Riethmacher D, Godecke S, Birchmeier C. The c-ros tyrosine kinase receptor controls regionalization and differentiation of epithelial cells in the epididymis. *Genes Develop.* 1996, 10:1184.
- Sparks RF. Immunologic Infertility. In: *The Infertile Male*, New York, London, Plenum Medical Book Company, 1988:246-274.
- Stahelin LA. Structure and function of intercellular junctions. *Int. Rev. Cytol.* 1974, 39:191.
- Stevenson BR, Keon BH. The tight junction: morphology to molecules. *Ann. Rev. Cell Dev. Biol.* 1998, 14:89.
- Stuart RO, Sun A, Panichas M, Hebert SC, Brenner BM, Nigam SK. Critical role for intracellular calcium in tight junction biogenesis. *J. Cell Physiol.* 1994, 159:423.
- Sun EL, Flickinger CJ. Morphological characteristics of cells with apical nuclei in the initial segment of the adult rat epididymis. *Anat. Rec.* 1980, 196:285-293.
- Sun EL, Flickinger CJ. Development of cell types and of regional differences in the postnatal rat epididymis, *Am. J of Anal.* 1979, 154:27.
- Suzuki F, Nagano T. Development of tight junctions in the caput epididymal epithelium of the mouse, *Dev. Biol.* 1978, 63:321-324.
- Swain A, Zanaria E, Hacker A, Lovell-Badge R, Camerino G. Mouse Daxl expression is consistent with a role in sex determination as well as in adrenal and hypothalamus function. *Nat. Genet.* 1996, 12: 404-409.
- Sylvester SR, Morales C, Oko R, Griswold MD. Sulfated glycoprotein-1 (saposin precursor) in the reproductive tract of the male rat. *Biol. Reprod.* 1989, 41:941-948.
- Sylvester SR, Skinner MK, Griswold MD. A sulfated glycoprotein synthesized by Sertolicells and by epididymal cells is a component of the sperm membrane. *Biol. Reprod.* 1984, 31:1087-1101.
- Syntin P, Dacheux F, Druart X, Gatti JL, Okamura N, and Dacheux JL. Characterization and identification of proteins secreted in the various regions of the adult boar epididymis. *Biol. Reprod.* 1996, 55:956-974.
- Taman FD. Cerebellum Hacminin Manyetik Rezonans Görüntülerinde Stereolojik Olarak Değerlendirilmesi, Sağlık Bilimleri Enstitüsü, Yüksek Lisans Tezi, Gaziantep, Gaziantep Üniversitesi, 2011.
- Taşar Ç, Ekici S. Erkek Genital Sistem Anatomisi. İçinde: Ayhan A, Durukan T, Günalp S, Gürkan T, Önderoğlu LS, Yaralı H, Yüce K (editörler). *Temel Kadın Hastalıkları ve Doğum Bilgisi*, 2. Baskı. Ankara, Güneş Tıp Kitabevleri, 2008:1589- 1593.

Tilmann C, Capel B. Mesonephric cell migration induces testis cord formation and Sertoli cell differentiation in the mammalian gonad. *Development* 1999, 126:2883-2890.

Trasler JM, Hermo L, Robaire B. Morphological changes in the testis and epididymis of rats treated with cyclophosphamide: a quantitative approach. *Biol. Reprod.* 1988, 38:463-479.

Tsuji M, Shima H, Yonemura CY, Brody J, Donahoe PK, Cunha GR. Effect of human recombinant Mullerian inhibiting substance on isolated epithelial and mesenchymal cells during müllerian duct regression in the rat. *Endocrinology* 1992, 131:1481-1488.

Tsukamoto T, Nigam SK. Tight junction proteins form large complexes and associate with the cytoskeleton in an ATP depletion model for reversible junction assembly. *J. Biol. Chem.* 1997, 272:16133.

Tsukita S, Furuse M, Itoh M. Structural and signaling molecules come together at tight junctions. *Curro Opin. Cell Biol.* 1999, 11:628.

Tung PS, Dorrington HJ, Fritz IB. Specific surface antigen on rat pachytene spermatocytes and successive class of germinal cells. *Dev Biol.* 1978, 64:297-315.

Turek PJ. Immunopathology and infertility. In: Lipshultz LI, Howard SS (eds). *Infertility in the Male*, St Louis, Mosby, 1997:305-325.

Turner TT, Riley TA. p53 independent, region-specific epithelial apoptosis is induced in the rat epididymis by deprivation of luminal factors. *Mol. Reprod. Dev.* 1999, 53:188-197.

Turner TT. Spermatozoa are exposed to a complex microenvironment as they traverse the epididymis. *Ann. N Y. Acad. Sci.* 1991, 637:364-383.

Turner TT, Giles RD, Howards, SS. Effects of oestradiol valerate on the rat blood-testis and blood-epididymal barrier to [3H] inulin. *J. Reprod. Fert.* 1981, 63:355.

Usselman MC, Cone RA. Rat sperm are mechanically immobilized in the caudal epididymis by "immobilin," a high molecular weight glycoprotein. *Biol. Reprod.* 1983, 29:1241-1253.

Veri JP, Hermo L, Robaire B. Immunocytochemical localization of the Yf subunit of glutathione S-transferase P shows regional variation in the staining of epithelial cells of the testis, efferent ducts, and epididymis of the male rat. *J. Androl.* 1993, 14:23-44.

Vierula ME, Araki Y, Rankin TL, Tulsiani DR, Orgebin-Crist ME. Immunolocalization of a 25-kilodalton protein in mouse testis and epididymis. *Biol. Reprod.* 1992, 47:844-856.

- Viger RS, Mertineit C, Trasler JM, Nemer M. Transcription factor GATA-4 is expressed in a sexually dimorphic pattern during mouse gonadal development and is a potent activator of the Mullerian inhibiting substance promoter. *Development* 1998, 125:2665-2675.
- Vitale R, Fawcett DW, Dym M. The normal development of the blood-testis barrier and the effects of clomiphene and estrogen treatment. *Anat. Rec.* 1973, 176:333-344.
- Wang YF, Holstein AF. Intraepithelial lymphocytes and macrophages in the human epididymis. *Cell Tissue Res.* 1983, 233:517-521.
- Wilson JD, Lasnitski I. Dihydrotestosterone formation in fetal tissues of the rabbit and rat. *Endocrinology*, 1971, 89:659-668.
- Wilson JD, Siiteri K. Developmental pattern of testosterone synthesis in the fetal gonad of the rabbit. *Endocrinology* 1973, 92:1182-1191.
- Wolff H, Anderson DJ. Immunohistologic characterization and quantitation of leukocyte subpopulations in human semen. *Fertil. Steril.* 1988, 49:497-504.
- Wong PYD, Tsang AYW, Lee, WM. Origin of the luminal fluid proteins of the rat epididymis. *Int. J. Androl.* 1981, 4:331-341.
- Yamazaki Y, Yagi T, Ozaki T, Imoto K. In vivo gene transfer to mouse spermatogenic cells using green fluorescent protein as a marker. *J. Exp. Zool.* 2000, 286:212-218.
- Yanagimachi R, Kamiguchi Y, Mikamo K, Suzuki F, Yanagimachi H. Maturation of spermatozoa in the epididymis of the Chinese hamster. *Am. J. Anal.* 1985, 172:317-330.
- Yap AS, Mullin JM, Stevenson BR. Molecular analysis of tight junction physiology: insights and paradoxes. *J. Membr. Biol.* 1998, 163:159.
- Yeung CH, Nashan D, Sorg C, Oberpenning F, Schulze H, Nieschlag E, Cooper TG. Basal cells of the human epididymis: antigenic and ultrastructural similarities to tissue-fixed macrophages, *Biol. Reprod.* 1999, 50:917-926.
- Yeung CH, Oberlander G, Cooper TG. Maturation of hamster epididymal sperm motility and influence of the thiol status of hamster and rat spermatozoa on their motility patterns. *Mol. Reprod. Dev.* 1994, 38:347-355.
- Yousef M. Vitamin E modulates reproductive toxicity of pyrethroid lambda-cyhalothrin in male rabbits. *Food and Chemical Toxicology*, 2010, 1152-1159.

EK-1.ÖZGEÇMİŞ

KİŞİSEL BİLGİLER	
Adı Soyadı	: Esin Güngör
Doğum tarihi	: 09.03.1986
Doğum yeri	: Balıkesir
Medeni hali	: Bekar
Uyruğu	: T.C.
Adres	: Plevne Mahallesi Dar Sokak Oruç Apartmanı No: 7-9 Daire: 9
Tel	: 0553 771 99 69
Faks	: -----
E-mail	: esngungor.eg@gmail.com
EĞİTİM	
Lise	: Balıkesir Yabancı Dil Prog. Uy. Lise
Lisans	: Balıkesir Üniversitesi Necatibey Eğitim Fakültesi Biyoloji Öğretmenliği (2009-2014)
Yüksek lisans	: Balıkesir Üniversitesi Sağlık Bilimleri Enstitüsü Histoloji ve Embriyoloji Anabilim Dalı (2014- Devam)
YABANCI DİL BİLGİSİ	
İngilizce	: YÖKDİL: 57.5
ÜYE OLUNAN MESLEKİ KURULUŞLAR	
	Türk Histoloji ve Embriyoloji Derneği,

EK-2. ETİK KURUL ONAYI



T.C.
BALIKESİR ÜNİVERSİTESİ
HAYVAN DENEYLERİ YEREL ETİK KURULU
Çağış Yerleşkesi, (Bigadiç yolu üzeri 17. km) 10145, BALIKESİR-TÜRKİYE
ARAŞTIRMA BAŞVURUSU ONAYI

BAŞVURU BİLGİLERİ	ARAŞTIRMANIN ADI	"Epidemiyolojik Seroolojik Yöntemler ile İncelenmesinde Neutral Tamponlu Formaldehit ve Sive Fiksatifinin Etkilerinin Karşılaştırılması"
	PROJE YÜRÜTÜCÜSÜ KURUMU	Dr. Öğr. Üyesi Fatma Bahar SUNAY BAUN Tıp Fakültesi
	YARDIMCI ARAŞTIRICILAR	Biyolog Esin GÜNGÖR Yüksek Lisans Öğrencisi
	ARAŞTIRMANIN NİTELİĞİ	Yüksek Lisans
	ARAŞTIRMANIN SÜRESİ KULLANILACAK HAYVAN TÜRÜ VE SAYISI	06/05/2019 – 06/11/2019 Sıçan 10 Adet

DEĞERLENDİRİLEN İLGİLİ BELGELER	Belge Adı	Tarihi
	HADYEK BAŞVURU FORMU	18.04.2019

KARAR BİLGİLERİ	Karar No : 2019/4-5	Tarih : 25.04.2019
	<p>Yukarıda başvuru bilgileri verilen araştırma projesi gerekçe, amaç ve yöntemler dikkate alınarak görüşüldü ve ilgili belgeler incelendi. Projenin etik açıdan uygun olduğuna, çalışmanın aşağıdaki hususlar dikkate alınarak yürütülmesine ve sorumlu araştırmaya delilmesine oy birliği ile karar verildi.</p> <ol style="list-style-type: none"> 1) Projede herhangi bir değişiklik gerektiğinde kurulumuzdan onay alınması. 2) Projede çalışacak diğer araştırmalarda değişiklik olduğunda kurulumuzdan onay alınması. 3) Çalışma süresinde leme nişanmaz iç ok sömre talibinde bulunulması. 4) Çalışma zamanları dışında soru raporunun gönderilmesi. 	

ETİK KURUL BİLGİLERİ				
ÜYELER				
Unvanı / Adı / Soyadı EK Üyeligi	Uzmanlık Dalı	Kurumu	İlişki (*)	İmza
Dr. Öğr. Üyesi ERF AKSOZ Başkan	Tıbbi Farmakoloji	Tıp Fakültesi	<input type="checkbox"/> E <input checked="" type="checkbox"/> H	
Doç. Dr. Güler ERKEN Başkan Yardımcısı	Tıbbi Fizyoloji	Tıp Fakültesi	<input type="checkbox"/> E <input checked="" type="checkbox"/> H	
Prof. Dr. Ziya İLHAN Üye	Veteriner - Mikrobiyoloji	Veteriner Fakültesi	<input type="checkbox"/> E <input checked="" type="checkbox"/> H	
Doç. Dr. Hatice YILDIRIM Üye	Moleküler Biyoloji ve Genetik	Fen Edebiyat Fakültesi	<input type="checkbox"/> E <input checked="" type="checkbox"/> H	
Dr. Öğr. Üyesi Fatih UĞUN Üye	Tıp-Anesteziyoloji ve Reanimasyon	Tıp Fakültesi	<input type="checkbox"/> E <input checked="" type="checkbox"/> H	
Dr. Öğr. Üyesi Muharrem EROL Üye	Veteriner Cerrahi	Veteriner Fakültesi	<input type="checkbox"/> E <input checked="" type="checkbox"/> H	
Hacer ERDEN Üye	Sivil Toplum Kuruluş Üyesi	Ev Hanımı	<input type="checkbox"/> E <input checked="" type="checkbox"/> H	
Mehmet UÇAR Üye	Sivil Üye	Emekli	<input type="checkbox"/> E <input checked="" type="checkbox"/> H	
Vet. Hek. Mustafa H. YARANOĞLU Üye	Veteriner Hekim	GAUNDEHAM	<input type="checkbox"/> E <input checked="" type="checkbox"/> H	

(*) Beyanları Projede Proje Sahibi veya Yardımcı Araştırmacıdan İbaret Olarak Etik Kurul Üyesi Olması Zorunlu Değildir. Ancak Üyelerin İlişki Üzde Olması Kurul Kararlarına Katkı Sağlar.