

**T.C.**  
**BALIKESİR ÜNİVERSİTESİ**  
**SAĞLIK BİLİMLERİ ENSTİTÜSÜ**  
TR, Balıkesir University, Institute of Health Sciences

**FELİNE ENFEKSİYÖZ PERİTONİT ŞÜPHELİ  
KEDİLERDE TÜMÖR NEKROZ FAKTÖR,  
ASETİLKOLİNESTERAZ VE DİĞER  
BİYOKİMYASAL PARAMETRELERİN  
DEĞERLENDİRİLMESİ**

**YÜKSEK LİSANS TEZİ**

YL-22.03

**DİLA ÖZTÜRK**

**Veteriner İç Hastalıkları Anabilim Dalı**  
Bilim Alan Kodu: 10102.13



**BALIKESİR**  
2022

**T.C.**  
**BALIKESİR ÜNİVERSİTESİ**  
**SAĞLIK BİLİMLERİ ENSTİTÜSÜ**

**FELİNE ENFEKSİYÖZ PERİTONİT ŞÜPHELİ KEDİLERDE**  
**TÜMÖR NEKROZ FAKTÖR, ASETİLKOLİNESTERAZ VE**  
**DİĞER BİYOKİMYASAL PARAMETRELERİN**  
**DEĞERLENDİRİLMESİ**

**YÜKSEK LİSANS TEZİ**  
**YL-22.03**

**DİLA ÖZTÜRK**

**TEZ DANIŞMANI**  
**DOÇ. DR. İSMAİL AYTEKİN**

**Veteriner İç Hastalıkları Anabilim Dalı**  
**Bilim Alan Kodu: 10102.13**

**BALIKESİR**  
**2022**



T.C.  
**BALIKESİR ÜNİVERSİTESİ**  
**SAĞLIK BİLİMLERİ ENSTİTÜSÜ**



**TEZ KABUL VE ONAY**

Veteriner İç Hastalıkları Yüksek Lisans Programı çerçevesinde  
**Dila ÖZTÜRK** tarafından yürütülmüş ve tamamlanmış olan  
**“Feline Enfeksiyöz Peritonit Şüpheli Kedilerde Tümör Nekroz Faktör,  
Asetilkolinesteraz ve Diğer Biyokimyasal Parametrelerin Değerlendirilmesi”**

başlıklı tez çalışması,

Balıkesir Üniversitesi Lisansüstü Eğitim-Öğretim ve Sınav Yönetmeliğinin  
ilgili maddeleri uyarınca aşağıdaki jüri tarafından

**YÜKSEK LİSANS TEZİ**

olarak kabul edilmiştir.

**Tez Savunma Tarihi:** 29/12/2021

**TEZ SINAV JÜRİSİ**

Prof. Dr. Erdoğan UZLU  
Balıkesir Üniversitesi  
**(Başkan)**

Doç. Dr. İsmail AYTEKİN  
Balıkesir Üniversitesi  
Üye **(Danışman)**

Prof. Dr. Nuri MAMAK  
Mehmet Akif Ersoy Üniversitesi  
Üye

Yukarıdaki Yüksek Lisans Tezi,  
sınav jüri üyeleri tarafından imzalanarak 17/01/2022 tarihinde teslim edilmiştir.

Prof. Dr. Osman İrfan İLHAK  
Enstitü Müdürü

## BEYAN

Balıkesir Üniversitesi Sağlık Bilimleri Enstitüsü  
Tez Yazım Kurallarına uygun olarak hazırladığım bu tez çalışmasında;

- Tez içinde sunduğum verileri, bilgileri ve dokümanları akademik ve etik kurallar çerçevesinde elde ettiğimi,
- Tüm bilgi, belge, değerlendirme ve sonuçları bilimsel etik ve ahlak kurallarına uygun olarak sunduğumu,
- Tez çalışmasında yararlandığım eserlerin tümüne uygun atıfta bulunarak kaynak gösterdiğimi,
- Kullanılan verilerde ve ortaya çıkan sonuçlarda herhangi bir değişiklik yapmadığımı,
- Bu tezde sunduğum çalışmanın özgün olduğunu bildirir, aksi bir durumda aleyhime doğabilecek tüm hak kayıpları kabullendiğimi **beyan ederim.**

29/12/2021

İmza

Dila ÖZTÜRK

**İTHAF**



*Değerli Aileme*

## TEŐEKKÜR

Tez alıőması dnemim boyunca emeđini, zamanını ve bilgisini hibir zaman benden esirgemeyen deđerli danıőman hocam Do. Dr. İsmail AYTEKİN'e, Veteriner Fakóltesi dnemi ve tez alıőmalarım boyunca beni byk bir sabırla bekleyen, destekleyen niőanlım Osman Selim DALKILI'a, sevgili annem ve babama teőekkrlerimi sunarım.



# İÇİNDEKİLER

	<u>Sayfa No</u>
<b>İÇİNDEKİLER</b> .....	<b>i</b>
<b>ÖZET</b> .....	<b>iii</b>
<b>ABSTRACT</b> .....	<b>iv</b>
<b>SİMGE VE KISALTMALAR DİZİNİ</b> .....	<b>v</b>
<b>ŞEKİLLER DİZİNİ</b> .....	<b>vii</b>
<b>TABLolar DİZİNİ</b> .....	<b>viii</b>
<b>1. GİRİŞ</b> .....	<b>1</b>
<b>2. GENEL BİLGİLER</b> .....	<b>3</b>
2.1. Etiyoloji .....	3
2.1.1. FCoV Yapısı .....	4
2.1.2. FCoV Serotipleri .....	8
2.2. Epizootiyoloji.....	9
2.3. Patogenez .....	10
2.3.1. Tümör Nekrozis Faktörü (TNF-alfa) .....	16
2.3.2. Kolinesterazlar .....	18
2.4. Bulgular .....	19
2.4.1. Klinik Bulgular .....	19
2.4.2. Klinik Laboratuvar Bulguları .....	22
2.5. Tanı .....	24
<b>3. GEREÇ VE YÖNTEM</b> .....	<b>28</b>
3.1. Hayvan Materyali .....	28
3.2. Kan Numunelerin Alınması .....	29
3.3. Hızlı Test Kiti Uygulanması .....	30
3.4. Serum Biyokimyasal Analizler .....	31
3.5. Verilerin Analizi .....	31
<b>4. BULGULAR</b> .....	<b>32</b>
4.1. Klinik Bulgular .....	32
4.2. Biyokimyasal Bulgular .....	33
4.3. Nekropsi Bulguları.....	34

<b>5. TARTIŞMA .....</b>	<b>36</b>
<b>6. SONUÇ VE ÖNERİLER.....</b>	<b>43</b>
<b>KAYNAKLAR .....</b>	<b>44</b>
<b>ÖZGEÇMİŞ.....</b>	<b>59</b>
<b>EKLER.....</b>	<b>60</b>
<b>EK-1: T.C. Balıkesir Üniversitesi Hayvan Deneyleri Yerel Etik Kurulu</b> <b>Araştırma Başvurusu Değerlendirme Formu.....</b>	<b>60</b>



## ÖZET

### FELİNE ENFEKSİYÖZ PERİTONİT ŞÜPHELİ KEDİLERDE TÜMÖR NEKROZ FAKTÖR, ASETİLKOLİNESTERAZ VE DİĞER BİYOKİMYASAL PARAMETRELERİN DEĞERLENDİRİLMESİ

Bu çalışmada feline enfeksiyöz peritonit şüpheli ve sağlıklı kedilerde serum tümör nekroz faktör- $\alpha$ , asetilkolinesteraz, albumin, globulin, total bilirubin, total protein, albumin/globulin oranı, AST, ALP, ALT, BUN ve kreatinin düzeyleri araştırıldı.

Araştırmanın materyalini 1-6 yaş aralığında 10 feline enfeksiyöz peritonit şüpheli ve 10 sağlıklı olmak üzere toplam 20 adet farklı cinslerde kedi oluşturdu. Feline enfeksiyöz peritonit şüpheli ve sağlıklı gruptaki kedilerde serum tümör nekroz faktör- $\alpha$ , asetilkolinesteraz, albumin, globulin, total protein, total bilirubin, albumin/globulin oranı, AST, ALP, ALT, BUN ve kreatinin düzeyleri araştırıldı. Çalışmada feline enfeksiyöz peritonit şüpheli kedilerde ALP, BUN ve total bilirubin düzeyleri sağlıklı kedilere göre önemli çıkmadığı tespit edildi. Araştırmada feline enfeksiyöz peritonit şüpheli kedilerde total protein, globulin, AST, ALT ve kreatinin düzeylerinin yükseldiği, albumin düzeyleri ve albumin/globulin oranının ise sağlıklı kedilere göre düşük çıktığı belirlendi. Feline enfeksiyöz peritonit şüpheli kedilerde TNF- $\alpha$  ve ACHE düzeyleri artmasına rağmen sağlıklı kedilere göre önemli çıkmadığı tespit edildi.

Sonuç olarak feline enfeksiyöz peritonit şüpheli kedilerde asetilkolinesteraz ve tümör nekroz faktör- $\alpha$  düzeylerinin araştırılması hastalığın biyokimyasal bulgularına faydalı olabileceği kanaatine varıldı.

*Anahtar Kelimeler: Kedi, FIP, asetilkolinesteraz, tümör nekrosis faktör-alfa,*

## ABSTRACT

### EVALUATION OF TUMOR NECROSIS FACTOR, ACETYLCHOLINESTERASE, AND OTHER BIOCHEMICAL PARAMETERS IN FELINE INFECTIOUS PERITONITIS SUSPECTED CATS

In this study; serum tumor necrosis factor- $\alpha$ , acetylcholinesterase, total protein, albumin, globulin, total bilirubin, albumin/globulin ratio, ALP, AST, ALT, BUN and creatinine were investigated both with healthy cats both with feline infectious peritonitis suspected cats.

This study material consisted 10 control group and 10 with feline infectious peritonitis suspected cats that total 20 cats in different breeds at aged between 1-6 years. In this study serum concentration was measured tumor necrosis factor- $\alpha$ , acetylcholinesterase, total protein, albumin, globulin, total bilirubin, albumin/globulin ratio, ALP, AST, ALT, BUN and creatinine in healthy group and feline infectious peritonitis suspected cats. In this study, serum ALP, BUN, total bilirubin did not differ in feline infectious peritonitis suspected cats significantly comparing to healthy cats. Serum AST, ALT, total protein, globulin and creatinine increased, that albumin concentration, albumin/globulin ratio decreased in feline infectious peritonitis suspected cats compared with healthy cats. In this study, serum tumor necrosis factor- $\alpha$ , acetylcholinesterase did not differ in feline infectious peritonitis suspected cats significantly comparing to healthy cats.

Consequently, tumor necrosis factor- $\alpha$  and acetylcholinesterase concentration researched may prove beneficial biochemical findings in feline infectious peritonitis suspected cats.

**Keywords:** *Cat, FIP, acetylcholinesterase, tumor necrosis factor- $\alpha$*

## SİMGE VE KISALTMALAR DİZİNİ

A/G	: Albumin / Globulin oranı
AchE	: Asetilkolinesteraz
ADE	: Antikor Aracılı Gelişme
ALB	: Albumin
ALP	: Alkalen Fosfataz
ALT	: Alanin Aminotransferaz
APN	: Aminopeptidaz Yüzey Reseptörü
AST	: Aspartat Aminotransferaz
BchE	: Bütirikolinesteraz
BUN	: Kan Üre Azot
CCoV	: Kanin Koronavirüs
CoV	: Koronavirüs
CSF	: Beyin Omurilik Sıvısı
EKG	: Elektrokardiyografi
EKO	: Ekokardiyografi
ER	: Endoplazmik Retikulum
ERGIC	: Endoplazmik Retikulum Golgi Aracılı Bölüm
FAPN	: Feline Aminopeptidaz Yüzey Reseptörü
FCoV	: Feline Koronavirüs
FCoV/ab	: Feline Koronavirüs Antikor
FECV	: Feline Enterik Koronavirüs
FIP	: Feline Enfeksiyöz Peritonit
FIPV	: Feline Enfeksiyöz Peritonit Virüsü
GLB	: Globulin
IBV	: Enfeksiyöz Bronşit Virüs
IFN- $\gamma$	: İnterferon gama
IL-1	: İnterlökin 1
IL-2	: İnterlökin 2
IL-6	: İnterlökin 6
IL-1 $\beta$	: İnterlökin 1 beta

IL-8	: İnterlökin 8
IL-10	: İnterlökin 10
IL-18	: İnterlökin 18
KB	: Kilobaz
mRNA	: Mesajcı RNA
ORFs	: Open reading frames
PCR	: Polimeraz Zincir Reaksiyonu
pp	: Poliprotein
pp1ab	: Poliprotein 1ab
RBC	: Kırmızı Kan Hücresi
Rep16	: Replikaz 16
Rep1a	: Replikaz 1a
RNA	: Ribonükleik asit
RT-PCR	: Gerçek zamanlı polimeraz zincir reaksiyonu
SARS-	: Şiddetli akut solunum yolu sendromu koronavirüsü
COV	
sgRNAs	: Subgenomik RNA
ssRNA	: Tek iplikli RNA
TEGV	: Domuzların bulaşıcı gastroenteritis virüsü
TNF- $\alpha$	: Tümör Nekroz Faktörü alfa
TNF- $\beta$	: Tümör Nekroz Faktörü beta
TNFR I	: Tümör Nekroz Faktörü Reseptörü 1
TNFR II	: Tümör Nekroz Faktörü Reseptörü 2

## ŞEKİLLER DİZİNİ

	<b><u>Sayfa No</u></b>
<b>Şekil 2.1.</b> Kedi Koronavirüslerinin Sınıflandırması .....	4
<b>Şekil 2.2.</b> Feline Coronavirus (FCoV) Yapısı ve Genomu .....	5
<b>Şekil 2.3.</b> FCoV Genomu; FCoV Tek İplikli RNA Virüstür. ....	6
<b>Şekil 2.4.</b> FCoV Replikasyon Döngüsü ve S Aktivasyon Alanları. ....	14
<b>Şekil 3.1.</b> Kan Numunelerinin Hızlı Test Kiti İçin Hazırlanması.....	30
<b>Şekil 3.2.</b> Feline Enfeksiyöz Peritonit Şüpheli Bir Kedide Hızlı Test Kiti Sonucu.....	30
<b>Şekil 4.1.</b> FIP Şüpheli Bir Kedide Ayaklarda Paraliz.....	32
<b>Şekil 4.2.</b> FIP Şüpheli Bir Kedide Göz Lezyonları.....	33
<b>Şekil 4.3.</b> FIP Şüpheli Bir Kedide İkterus ve Asites.....	35

## TABLULAR DİZİNİ

	<u>Sayfa No</u>
<b>Tablo 3.1.</b> Çalışma Vakalarını Oluşturan Hayvanlara Ait Bilgiler.....	29
<b>Tablo 4.1.</b> FIP Şüpheli ve Sağlıklı Kedilerde ACHE, TNF Değerleri .....	33
<b>Tablo 4.2.</b> FIP Şüpheli ve Sağlıklı Kedilerde Biyokimyasal Parametreler .....	34



## 1. GİRİŞ

Kedi enfeksiyöz peritonitis (FIP); kedi koronavirüs (FCoV)'unun neden olduğu dünya genelinde geniş bir yayılımı olan virüs ya da viral antijen, antiviral antikolar ve komplement oluşumunu içeren immün kompleks ve sistemik bir hastalıktır (Hartmann, 2005; Myrrha vd., 2011).

Kedilerde Feline Coronavirus (FCoV) enfeksiyonu ilk olarak 1940'lı yıllarda Bonaduce (1942) tarafından Nepal'de hastalık teşhis edilmiş, 1963 yılında Holzworth 'kedilerin önemli bir hastalığı' olarak tanımlamıştır (Bonaduce, 1942; Holzworth, 1963). FIP'in bir virüs tarafından oluşturulduğunu Wolfe ve Griesemer ilk öne süren kişilerdir (Wolfe ve Griesemer, 1966). Deneysel olarak enfekte edilen kedilerin dokularında virüs partiküllerini saptamış olmalarına rağmen ajanı karakterize edememişlerdir (Zook vd., 1968). Etken, 1971'de Hardy ve arkadaşları tarafından "virus benzeri partikül" olarak elektron mikroskopunda teşhis edilmiş; Strandberg ve Montali (1972) ise hastalığın yaş ve kuru formunu tespit etmişlerdir (Barnett, 1993).

Feline Enteric Coronavirus (FECV) kedilerde hafif derecede ve genellikle kendiliğinden iyileşen gastroenteritise neden olurken, virusun mutasyona uğramasıyla oluştuğu ileri sürülen Virulent Feline İnfeksiyöz Peritonitis Virus'u (FIPV) ise son derece öldürücü ve bulaşıcı Feline enfeksiyöz peritonitis (FIP) hastalığına sebep olmaktadır (Addie vd., 2009; Belouzard vd., 2012; Carlson vd., 2006; Pedersen, 2014; Lic vd., 2018). Bu hastalık vücut boşluklarında oluşan proteinden zengin efüzyon ile fibrinöz-granümatöz serozitis, granümatöz-nekrotik flebitis, periflebitis ve birçok organlarda meydana gelen granümatöz lezyonlarla karakterizedir (Hayashi vd., 1977; Kipar vd., 1998, Kipar vd., 2005; Weiss ve Scott, 1981).

40 yılı aşkın süredir sahada yapılmış çalışmaları baz alarak yapılan bir araştırmada, 20. yüzyılda FIP'in ortaya çıkmasının olası sebepleri belirtilmiştir (Pedersen, 1995). Buna göre; köpeklerde ve domuzlarda etkinliği bilinen CoV'nün çeşitli mutasyonlara uğraması sonucu FECV'ye bunun da evrimleşerek virulent FIPV'ne dönüşme potansiyelinin olduğu vurgulanmıştır (Hartmann, 2005; Pedersen, 1995). Bunun yanı sıra, FECV ile FIPV'ler arasında genomik farklılıklar vardır. FECV'ler esas olarak bağırsak epitelinde çoğalır ve dışkıyla saçılırlar. FIPV monositlerde etkilidir ve sistemik hastalığa neden olurlar. Bu sebeple FIP patogenezi anahtar olaylar monositlerde etkili ve sürdürülebilir viral replikasyon ve enfekte monositleri aktive etmesidir. Konağın genetiği ve bağışıklığı FIP hastalığının ortaya çıkmasına zemin hazırlamaktadır (Kipar vd., 2014).

Koronaviruslar insanlarda ve hayvanlarda hafiften son derece şiddetli ve öldürücü enfeksiyonlara sebep olabilen bir hastalık tablosuna yol açabilir. Toplu halde yaşayan veya sık sık diğer kedilerle teması olan ev ve sokak kedileri bu virüse karşı risk altındadır. Kedilerde özellikle dışkı ile saçılımının olması toplu yaşayan hayvanlarda geçişi kolaylaştırmaktadır. Günümüzde virus yayılımını engelleyebilecek aşı ve korunma yöntemi bulunamamıştır. Virusun vücutta uğradığı mutasyon özellikle bağışıklığı düşük olan çok yaşlı ve çok genç bireylerde öldürücü nitelikte olan FIPV dönüşmesini tetiklemektedir.

Bu çalışmada ülkemizde ve dünya çapında görülen Feline enfeksiyöz peritonitis (FIP), evcil ve vahşi kedilerde, ciddi ve ölümcül hastalıklardan biridir. Feline enfeksiyöz peritonit şüpheli kedilerde tümör nekroz faktör, asetilkolinesteraz, ALP, AST, ALT, BUN, ALB, GLB, ALB/GLB oranı, kreatinin, total protein ve total bilirubin düzeylerini tespit ederek özellikle tümör nekroz faktör ve asetilkolinesteraz düzeylerini ölçerek biyokimyasal bulgularına katkı sağlayacağını düşünüyoruz.

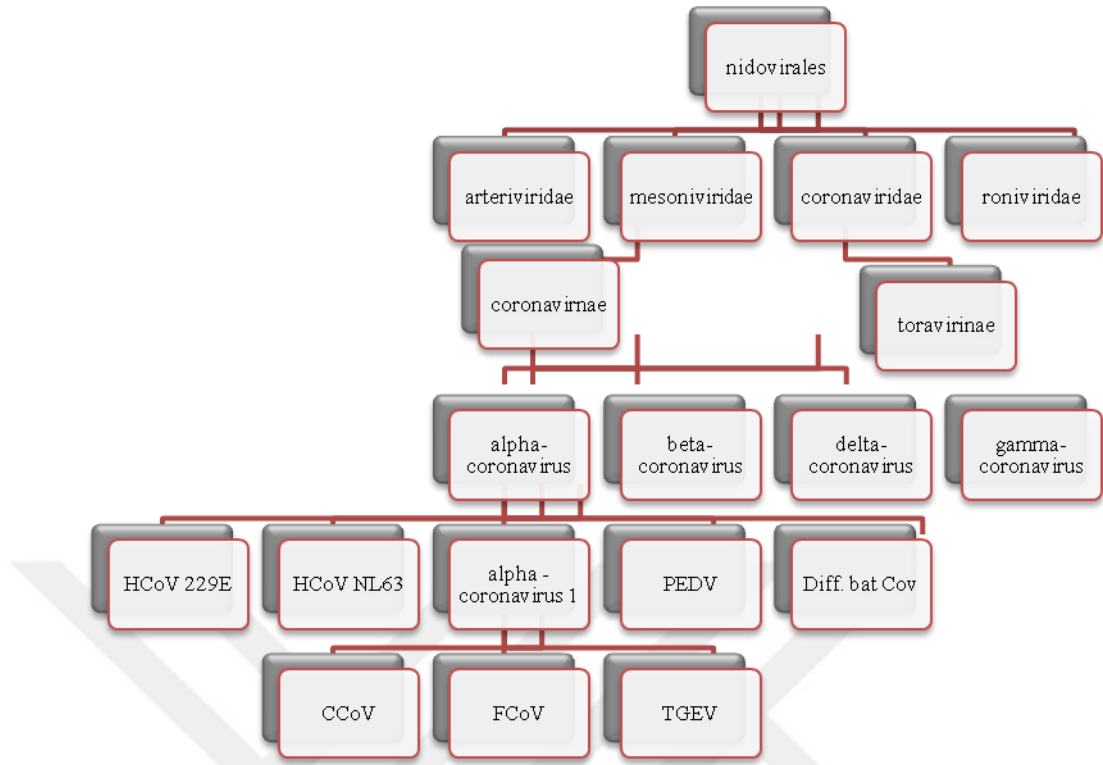
## 2. GENEL BİLGİLER

### 2.1. Etiyoloji

Koronavirüsler, birçok hayvan ve insanlarda orta şiddetli veya subklinik enfeksiyonlara ve ölüme yol açabilen ciddi salgınlara neden olan bir hastalıktır. (Brownlie ve Whittaker, 2017). Bilinen ilk koronavirüs izolasyonu, 1937 yılında tavuk embriyolarında tespit edilen Infectious Bronchitis Virus (IBV) izolasyonudur. Son yirmi yıldır hayvan ve insanlarda enfeksiyonlara neden olan çok sayıda koronavirüs varlığının tespit edilmesi ve meydana getirdikleri hastalıkların yaygınlığı ve şiddeti göz önünde bulundurulduğunda koronavirüsler hayvan sağlığı açısından önemlidir. Çin'de 2002-2003 yılında ortaya çıkan Severe Acute Respiratory Syndrome-Related Coronavirus (SARS-CoV veya SARS-CoV1) salgını sebebiyle halk sağlığı açısından çok önemli olduğu anlaşılmıştır (Wang vd., 2015).

Coronaviridae familyası, Nidovirales takımı içinde bulunan zarflı RNA virüsleridir. Torovirinae ve coronavirinae olarak isimlendirilen iki alt aileden meydana gelir. Coronavirinae alt ailesi kendi aralarında Betacoronavirus, Deltacoronavirus, Alfacoronavirus, Gammacoronavirus olarak 4 farklı cinse ayrılırlar. Alfacoronavirüs cinsi, yarasaları, kedileri, insanları ve köpekleri enfekte eder. Betacoronavirüsler; yarasalar, büyükbaş hayvanlar, sığırcılar ve atları enfekte ettiği gibi insanlarda da enfeksiyonun nedenidir. Deltacoronavirüs ve Gammacoronavirüs ise bazı memeli ve kanatlılarda enfeksiyona neden olurlar (İleri, 2020).

Kedi koronavirüs (FCoV) Nidovirales takımının Coronaviridae ailesi içinde Coronavirinae alt ailesinde bulunmaktadır. Domuzların bulaşıcı gastroenteritis virüsü (TEGV) ile köpek koronavirüsü (CCoV) ile beraber Coronavirinae alttakımında olup, Alfacoronavirus cinsinde, Alfacoronavirus-1 türüne aittirler (Gonzales vd., 2003) (Şekil 2.1.).



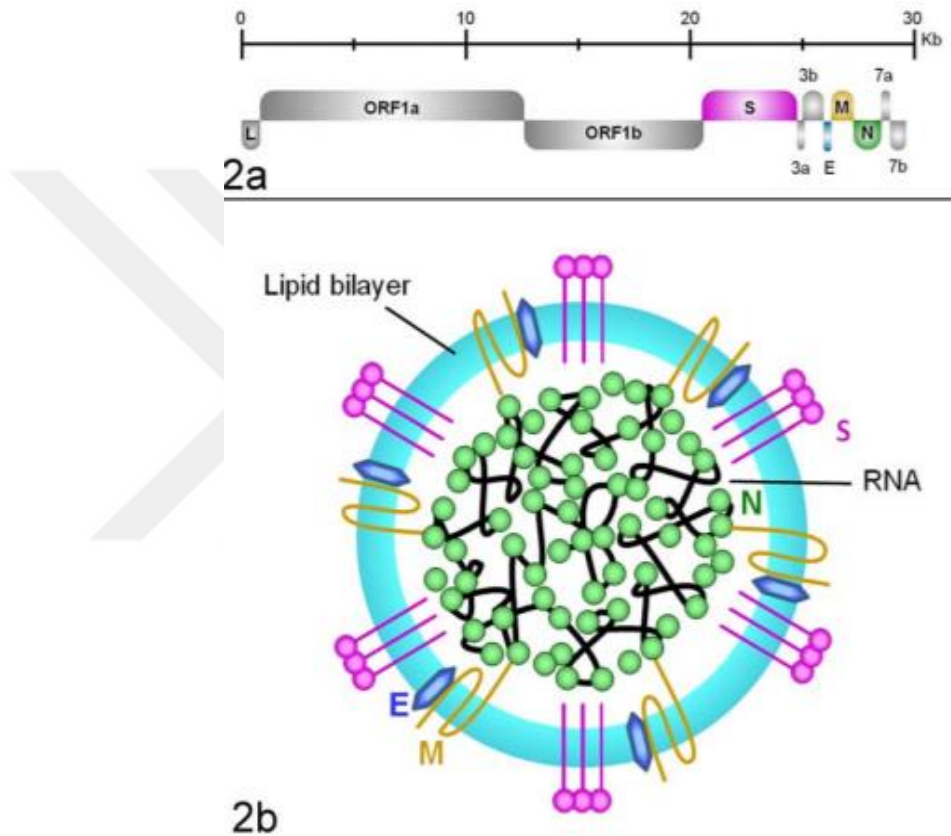
**Şekil 2.1.** Kedi koronavirüslerinin sınıflandırması  
(Kipar ve Meli, 2014).

### 2.1.1. FCoV Yapısı

Koronavirüs (FCoV), yüzeyde görülebilen büyük, küresel, zarflı bir RNA virüsüdür. Farklı çıkıntılı sivri glikoproteinlere, elektron mikroskobu altında bakıldığında karakteristik halo veya taç anlamına gelen Latince “corona” dan türemiştir (Perlman, 2020; Zuckerman, 2009). Tek iplikli pozitif RNA (ssRNA) sahiptir, ortalama 29 kilobaz (KB) uzunluktadır (Kipar ve Meli, 2014; Masters ve Perlman, 2013). Bu durum onları en büyük genomlara sahip bilinen RNA virüsleri arasına yerleştirir. *Coronavirinae* alttakımındaki tüm viruslar non-iyonik deterjan, formaldehit, oksitleyici ajanlar ısı ve yağ çözücülere ultraviyole ışınlarla duyarlıdır (Thiel, 2007). Kedi koronavirüsünün viral yapısına bakıldığında viral genomu içeren nükleokapsid ile dış zarftan oluşmuştur (Pedersen, 2009). Bu iki oluşumun amacı virüs RNA’sının stabilizasyonunu sağlamak ve korumaktır (Masters ve Perlman, 2013). FCoV virionları pleomorfizm gösterse de genellikle küresel yapıya sahiptir.

Yüzey çıkıntıları ve sivri uçları, virüse koronavirüs denmesine sebep olan taç benzeri bir görüntü oluşturur (Barcena vd., 2009; Fehr ve Perlman, 2015).

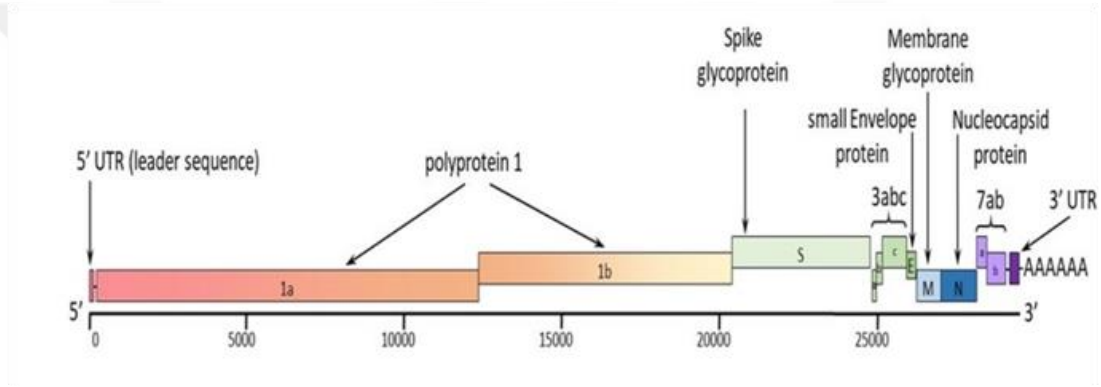
FCoV genomu, 11 open reading frames (ORFs); zarf (E), spike (S) membran (M) ve nükleokapsid (N) gibi 4 adet yapısal proteinleri ile 7 yapısal olmayan proteinleri 3a, 3b, 3c, 7a ve 7b 'yi kodlamaktadır, poliprotein 1a ve 1b'yi replike etmektedir (Dye ve Siddell, 2005; Pedersen, 2009) (Şekil 2.2.).



**Şekil 2.2.** Feline coronavirus (FCoV) yapısı ve genomu.

(2a) FCoV'un genomik organizasyonu. Zarf (E), kilobaz (Kb), membran (M), nükleokapsid (N), Spike (S) (2b) Viral yapının şematik çizimi. Zarf proteini (E), membran proteini (M), Nükleokapsid (N), spike proteini (S) (Kipar ve Meli, 2014).

Coronavirinae genomları 5' ucu ile ve 3' ucunda translate olmayan bölgeler ile çevrilmiştir. Bu bölgede ve genom replikasyonu, internal kodlama dizinleri ve kapsidasyon gerçekleşir. Alt ailedeki virusların tamamında açık okunabilir bölge (Open Reading Frame, ORF) vardır. Bu bölgedeki tüm üyelerde sırasıyla: ORF1a ve 1b (Replikaz), E (Envelope), S (Spike), M (Membran), N (Nükleokapsit) proteinleri vardır. ORF geni RNA bağımlı RNA polimeraz, viral proteaz (3c proteaz), Spike, membran, nükleokapsid ve zarf gibi yapısal proteinleri ve 3a,3b,3c,7a,7b gibi yapısal olmayan aksesuar proteinlerini kodlar ve glikoprotein 1a ve 1b 'yi replike eder (Terada vd., 2014) (Şekil 2.3.).



**Şekil 2.3.** FCoV genomu; FCoV tek iplikli RNA virüstrür.

FCoV genomu bir replikaz poliproteini (poliprotein 1a ve 1b), yapısal proteinleri Spike (S), membran (M) nükleokapsid (N), zarf (E) ve yapısal olmayan proteinleri 3 a, b, c ve 7a,7b'yi kodlar (Barker ve Tasker 2020b).

Koronavirüslerin zarf yapısına bakıldığında temel unsur olan S proteini yapısal proteinler arasında öne çıkmaktadır (Belouzard vd., 2012) Viral zarfta 12-24 nm uzunluğunda olan S peplomerleri, sivri uçlar halinde dizilim gösterirler (Siddel vd., 2005). Bu protein, konak hücre tropizmi bakımından bütün yapısal proteinler arasında, FCoV'nin patogeneğinde en önemli role sahiptir (Bosch vd., 2003, Lai vd., 2007). S glikoproteini, enfekte konağın bağışıklık sisteminin virüsü tanımasında asıl unsur olup virüsün konak hücreye girişinde önemli göreve sahiptir (Belouzard vd., 2012). Koronavirüslerin kendi aileleri arasında S1 glikoproteininin nükleotid dizilimi ve büyüklüğünde farklılıklar görülmektedir. Bunun sebebi S1 alt bölge gen dizilimlerinde büyük delesyon ve insersiyonların çokça oluşmasıdır (Holmes ve Lai,

1996). S1 alt bölgesinin aminoasit dizilimi ve bu dizilimde meydana gelebilecek herhangi deęişiklik, hayvanları enfekte eden koronavirüsün türe özgülüğü açısından önemlidir (Lai vd., 2007).

M proteini virüste en fazla miktarda bulunan proteindir (Masters ve Perlman, 2013). M proteinlerinin antijenik özellik kazanması ve virionun hücreye füzyon gerçekleştirebilmesi için glikolizasyonları golgi cisimciğinde gerçekleşir. Bu özellik ile virionların konak hücrelerde çoğalması ve yeni jenerasyonlarını üretmesi için önemli bir aşamadan geçmiş olur (de Haan vd., 2003; Wissink vd., 2004). N proteinleri viral RNA ile beraber esnek, helikal nükleokapsidi şekillendiriler, viral RNA'nın üretildiği ve toplandığı yerde RNA replikasyon komplekslerinin oluşumunu ve virüs partiküllerinin birleştirilmesini kolaylaştırmaktadır (Lai vd., 2007). E proteinleri virionların hücre içindeki birleşmesinde ve morfogenezinde kritik rol oynarlar (Baudoux vd., 1998; Vennema vd., 1998).

Virüsün yapısal olmayan-aksesuar proteinleri incelendiğinde; 3a, 3b, 3c, 7a ve 7b tarafından kodlanmakta; 1a ve 1b ile replike olmaktadır. Yapısal olmayan 3a, 3b, 3c proteinlerinin spesifik özellikleri henüz bilinmemektedir. Fakat viral replikasyon için 3c proteinin gerekli olduğu birçok çalışmada tespit edilmiştir (Chang vd., 2010; Pedersen vd., 2009). Yapılan son araştırmalarda ise enterik FCoV'un replikasyona uğrayabilmesi için mutasyona uğramamış sağlam bir 3c geninin gerektiği tespit edilmiştir (Chang vd., 2010). FECV'lerin sağlam bir 3c genine sahip olduğu tespit edilirken, FIPV izolatlarının %80'inde 3c genlerinde frameshift mutasyonları delesyonlar ve sinonimsiz mutasyonlar taşıdığı tespit edilmiştir. Bu sonuçtan yola çıkarak, FIP gelişiminde, 3c geni önemli bir virülens faktörü olarak belirlenmiştir (Chang vd., 2012; Kennedy vd., 2001; Lewis vd., 2015; Poland vd., 1996). Bu bilgiler ışığında yapılan bazı çalışmalarda bağırsaklardaki viral replikasyon için mutasyona uğramamış 3c geninin gerekli olduğu söylenirken önceki çalışmaların haricinde 3c mutasyonlarının FIP oluşumu için kesinlikle gerekli olmadığı da ileri sürülmüştür (Bank-Wolf vd., 2014; Chang vd., 2010; Pedersen vd., 2012). Zıt görüşlere rağmen, 3c'yi kodlayan sekansların kesilmesine ya da kaybına sebep olan mutasyonların FIP'e neden olan virüslerin ortaya çıkmasına sebep olduğu gerçeğini tamamen elimine etmemektedir (Bank-Wolf vd., 2014; Chang vd., 2010; Chang vd., 2011).

### 2.1.2. FCoV Serotipleri

Yapılan arařtırmalar FCoV'un birok serotipi (serotip1 ve serotip 2) ve patotipi/biyotipi (FECV ve FIPV) olduėunu gstermektedir. Serotip ayrımı ntralizasyon testi ve S proteini aminoasit dizilim analizlerine gre yapılmaktadır (Motokawa vd., 1995; Motokawa vd., 1996).

Serotip1, orijinal ve predominant tip olup tamamıyla FCoV'dan kken alan S proteinine sahiptir ve klinik hastalık tablosuna daha sık neden olmakla birlikte epidemiyolojik olarak daha fazla nem tařımaktadır (Benetka vd., 2004; Pedersen, 2009). Serotip 1 ve Serotip 2 hcre kltrlerinde yaptıėı davranıřlarla farklılık gsterir. Serotip 1, hcre kltrlerinde hi replike olmaz veya ok az replike olur. Serotip 2, hcre kltrnde litik bir etki gstererek sitopatik davranıř gsterir. (Mochizuki vd., 1997). Ayrıca Serotip 1, kpek kkenli antiserumlarla kros ntralizasyon vermemesine karřın Serotip 2 kros reaksiyon vermektedir (Vennema vd., 1998). Serotip 2'nin; Canine coronavirusu ve FCoV Serotip 1 ile rekombinasyonu sonucunda meydana geldiėi bildirilmiřtir (Herrewegh vd., 1998). FCoV Serotip 2'nin in vitro reyebilmesi nedeniyle, arařtırmalarda oėunlukla bu serotip kullanılmıřtır. FCoV Serotip 2; akciėer, bbrek ve baėırsak epitellerinde bulunan hcre yzeyi metalloproteazı olan APN'ye affinite duymasına raėmen; Serotip 1'in reseptr hala belirlenebilmiř deėildir (Hohdatsu vd., 1998). Her iki serotipin de etkin olduėu koenfeksiyonların varlıėı tespit edilmiřtir (Hohdatsu vd., 1992).

Her iki serotipte de hastalık patogenezerine gre iki biyotip veya patotip bulunmaktadır (Pedersen vd., 1984):

- Feline Enfeksiyz Peritonitis Virus (FIPV)
- Feline Enterik Corona Virus (FECV)

## 2.2. Epizootiyoloji

FIP, dünya çapında neredeyse tüm kedi popülasyonlarında görülür (Pedersen, 2009). Birkaç izole kedi popülasyonu adası haricinde (Falkand adaları) dünya genelinde FCoV enfeksiyonu bildirilmektedir (Addie vd., 2012; Horzinek ve Osterhaus, 1979; Levy vd., 2008). Hastalık kediler haricinde çita, leopar, jaguar, vaşak, Afrika aslanı, kum kedisi, Avrupa vahşi kedisi ve pallas kedisinde görülebilmektedir (Fowler, 1978). Kedi popülasyonlarında hayvanların kalabalık olarak bulundurulduğu ortamlarda FCoV enfeksiyonunun %90'ları bulabilen yüksek prevalansa ulaşmaktadır. Enfekte kedilerin yalnızca %5'inde FIP hastalığı görülmektedir (Drechsler vd., 2011; Pedersen, 1995). Bireysel yaşayan kedilerde ve vahşi kedilerde FCoV enfeksiyon ve bulaş oranı daha düşüktür (Addie ve Jarrett, 1992; Addie, 2000; Bell vd., 2006; Ca vd., 2004; Herrewegh vd., 1995; Taharaguchi vd., 2012). Japonya'nın kuzey bölgelerinden gelen safkan kediler çoğunlukla FCoV antikor pozitif olarak belirlenmiştir. Soğuk iklim bölgelerinde yaşayan kedilerde FCoV pozitiflik oranı daha yüksek bulunmuştur. Yapılan çalışmada Norveç orman kedisi, Manine coon, Ragdoll, İskoç ırkı kedisi ve Amerikan curl cinsi kedileri yüksek antikor titresine sahipken; Amerikan shorthair Himalayan kedisi, İran, Siyam ve Doğu kedileri düşük antikor titresine sahip bulunmuştur (Tharaguchi vd., 2012). Farklı bir çalışmada FIP gelişme ihtimali en yüksek ırklar, Abyssinian, Birman, Bengal, Himalayan, Rex ve Ragdoll olarak belirlenmişken Burmese, Manx, Exotic Shorthair, Russian Blue, Persian ve Siyam ırklarında fazla risk görülmemiştir (Foley ve Pedersen, 1996; Kiss vd., 2000; Pesteanu vd., 2006). Enfeksiyonun meydana geldiği (6 ay-2 yıl) yaş aralığında saf ırkta olan kısırlaşmamış erkek kedilerde daha çok görüldüğü belirtilmiştir (Foley ve Pedersen, 1996; Rohrbach vd., 2001). Genellikle yavru kediler birkaç haftalıkken FCoV ile enfekte olurlar (Lutz vd., 2002). Her yaşta ve ırktaki kediler FIP enfeksiyonu geliştirebilirken orantısız bir şekilde 2 yaşın altındaki kediler hastalıktan daha çok etkilenirler (Norris vd., 2005; Pesteanu vd., 2006; Riemer vd., 2016; Rohrbach vd., 2001; Soma vd., 2013; Tsai vd., 2011; Worthing vd., 2012). Yavru kediler genellikle birkaç haftalıkken enfekte olurlar (Lutz vd., 2002). FCoV esas olarak fekal-oral yolla bulaşmakta ve başlıca enterositleri enfekte etmektedir (Pedersen, 1995). Yapılan bir çalışmada virus salyada nadir bulunduğu için mama kaplarının esas bulaşma kaynağı olmadığı bildirilmiştir (Addie ve Jarret, 2001). Gebelik sırasında FIP gelişen bir kediye

transplasental geiş grlmş olup (Pastoret ve Henroteaux, 1978) bu durum oldukça nadirdir (Addie ve Jarret,1990). Yapılan başka bir alıřmada ise kedilerde RT-PCR ile testis dokusu ve spermada sadece %15’inde virus tespit edilmiř olup 17 semen rneęinin hibiri veneral geiřin olmadıęını gstermiřtir. Ayrıca kan transfzyonu ile de geiři tespit edilememiřtir (Stranieri vd., 2020). Doęal enfeksiyondan 1 hafta iinde virus dıřkı ile saılmaya bařlar (Meli vd., 2004). Virus saılımı ileum, kolon ve rektumdan gerekleřmektedir (Herrewegh vd., 1997). FECV saılımı 18 aya kadar kalıcı olabilir (Pedersen vd., 2008). Bu saılım haftalarca ve aylarca devam edebilir ve yařamlarının belli dnemlerinde kalıcı dklmeye neden olur (Addie vd., 2003; Pedersen vd., 2008). Bunun bir sebebi de etkenin ince baęırsaklardan eliminasyonu sonrası kolonun kalıcı enfekte olmasıdır. Bu durum viral saılımı tetiklemektedir (Kipar vd., 2010). Genellikle, virusun sistemik yayılımına raęmen kediler klinik olarak saęlıklı grlebilirler. FIP epidemiyolojisinde FECV tařıyan ve saęlıklı grnen kediler hastalık aısından anahtar grev grrler (Addie vd., 2003; Gunn-Moore vd., 1998). Kediler aynı veya farklı virs suřları ile tekrar koenfekte olabilirler. Bu hayvanlar aralıklı ve tekrarlı řekilde aylar boyunca virsn saılmasına sebep olabilirler (Addie ve Jarrett, 2001; Foley vd., 1997). FCoV enfeksiyondan 2 veya 3 gn sonra dıřkıyla saılmaya bařlar (Kipar vd., 2010; Meli vd., 2004). Bu enfeksiyon genellikle klinik belirti gstermez fakat bazen enterit grlebilir (Sabshin vd., 2012). Nadir de olsa ok řiddetli lmcl enterit grlmřtir (Kipar vd., 1998). Tip 1 FCoV tařıyan kedilerin %13 ‘ kalıcı olarak enfekte tařıyıcı olurken, Tip 2 FCoV ile enfekte olan kediler 2 hafta virusu saarlar (Stoddart vd., 1988) ve bilinen tařıyıcı kedi tespit edilmemiřtir (Kipar vd., 2005; Pedersen, 1987). FCoV ile enfekte kedilerin ok azı FIP geliřtirmektedir (Pedersen, 1987; Kipar vd., 2005).

### **2.3. Patogenez**

FIP’in patogeneziyle ilgili bilgiler net aydınlatılmamıř olup gn getike hastalıkla ilgili gncel arařtırmalar yapılmaktadır. FIPV tařıyan kedilerde klinik tablo řekillenip řekillenmeyeceęi veya ne řekilde ortaya ıkacaęı ile ilgili kesin bir bilgi bulunmamaktadır (Pedersen, 1983, Simons vd., 2005). FIP lezyonlarının oluřması iin  nemli kriter ne ıkmaktadır (Kipar ve Meli, 2014).

1. Virulent FCoV (FIPV) ile sistemik generalize enfeksiyon oluşması
2. Monositlerde Virulent FCoV'un replike olması
3. FIPV ile enfekte olan monositlerin aktive olmasıdır (Kıpar ve Meli, 2014).

Etkenin monositler/makrofajlar içinde replike olma yeteneğini kazanması FIP hastalığının oluşması için şarttır (Francisco vd., 2016; Gunn-moore vd., 1998; Hornyak vd., 2012; Kıpar vd., 2006; Simons vd., 2005). Virulent FCoV oluşmasının alt yapısını oluşturan sebepler epizootiyoloji kısmında bahsedilmiştir.

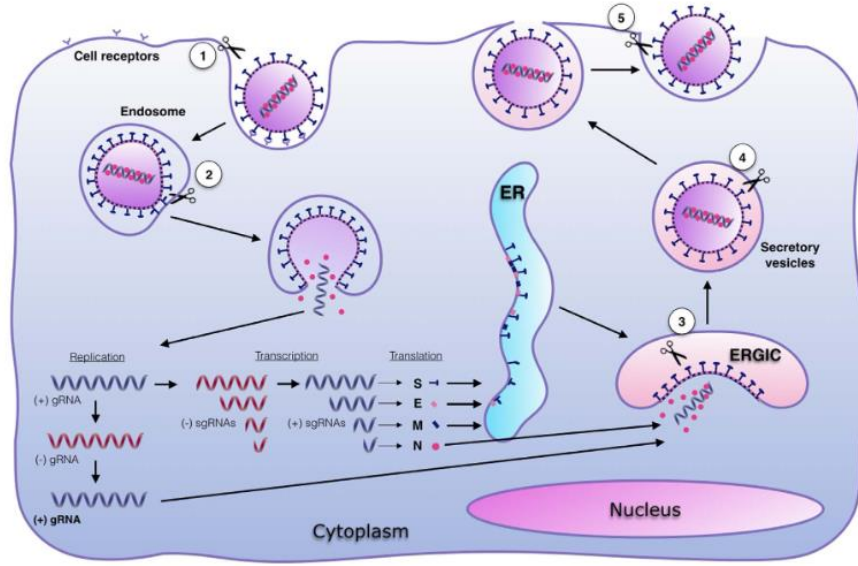
FECV, fekal-oral yolla bulaşarak ilk önce ince bağırsak villusunun epitel hücrelerine girer ve çoğalır (Tekes vd., 2010; Tusell vd., 2007). Oranasal enfeksiyon sonrasında respiratorik, farengal ve intestinal epitel hücrelerinde replike olur (Hayashi vd., 1983; Pedersen, 1983; Scott, 1989). Etken alındıktan 24 saat sonra ince bağırsaklarda ve tonsillerde lokalize olmaktadır. Bu kediler ortalama 1 hafta sonra seropozitif hale gelirler (Addie ve Jarrett, 2001; De Groot-Mijnes vd., 2005; Lutz vd., 2002). Enfeksiyondan yaklaşık 2 hafta sonra virüs kolona yerleşir (Kıpar vd., 2010). Devamında sekum, mezenterik lenf nodları ve karaciğer enfekte olur (Addie ve Jarrett, 2001; De Groot-Mijnes vd., 2005; Lutz vd., 2002). İleosekal bölge viral replikasyonun başlıca bölgesi kabul edilir. Viremiden bağımsız olarak FCoV mezenterik lenf düğümlerine yerleşir (Herrewegh vd., 1977). Bundan sonraki aşamada monosit/makrofaj hücrelerinde replikasyon meydana gelmekte ve bu hücreler aracılığıyla enfeksiyonun lokalize olduğu ilk bölgelerden FIPV etkeni bölgesel lenf yumrularına ve devamında tüm vücuda yayılmaktadır (Pedersen vd., 2012). Hedef organlara yayılan virüs retikuloendotelyal ve diğer organlarda perivasküler alanlarda makrofajlar içerisinde bulunmaktadır (Poland ve ark, 1996; Vennema ve ark, 1998; Weiss ve Scott, 1981c). Virüsle enfekte hayvanlarda aniden gelişen ve monosit aktivasyonunu başlatan mekanizma henüz bilinmemekte olup FIPV enfeksiyonu monosit ve makrofajlarda in vitro gösterilen önemli bir koşuldur (Dewerchin vd., 2005).

FCoV replikasyon döngüsü, virüsün konak hücre zarına tutunmasıyla başlar. Virüs ile hücre arasındaki ilk etkileşim viral S proteininin hücre zarındaki hedef reseptöre bağlanmasıyla gerçekleşir. Bu olay viral tropizmin ve konak hücrelerin belirlenmesinde etkilidir (Balint vd., 2012; Cham vd., 2017; Lai, 1990). Koronavirüslerin reseptör kullanımları yıllardır araştırılmakta olup Alfakoronavirüs türündekiler aminopeptidaz-N (APN-CD13)'ü hücresele reseptör olarak kullanmaktadır (Delmas vd., 1993). FCoV S proteini de, hücreye girebilmek için in vitro olarak APN'yi reseptör amacıyla kullanır (kedi formu -fAPN) (Dye vd., 2007; Hohdatsu vd., 1998; Van Hamme vd., 2011). Özellikle FCoV Tip-2 bağırsak villuslarında ve monositlerde aminopeptidaz -N reseptörünü kullanırken (Tekes vd., 2010; Tusell vd., 2007). FCoV Tip-1 'in kullandığı reseptör henüz bilinmemektedir (Dye vd., 2007; Tekes vd., 2010). APN; solunum sistemi, epitel hücresi ve sindirim sisteminde yaygın olarak bulunmaktadır ve FECV, FCoV Tip-2 ve FIPV'nin reseptör olarak fAPN'yi kullandıkları bilinmektedir (Hohdatsu vd.,1998). FCoV'un hücre girişinde, spesifik reseptörlerin yanı sıra C- tipi lektinlerin aracılığıyla da giriş yapmaktadırlar (Regan ve Whittaker, 2008). Ayrıca özellikle FIPV biyotipinin reseptörden bağımsız bir mekanizma olan antikor kompleksi bağımlı yol ile (ADE) hücre içine girmektedir. Bu mekanizma ile virüs konakçının bağışıklık tepkisinden yararlanarak monosit ve makrofajları enfekte edebilmektedir. FIPV etkeni anti-FIPV-S antikoruna bağlanır ve makrofaj hücre yüzeyindeki Fc reseptörlerinin Fc bağlanma kısmını kullanarak makrofaj içine girer (Corapi vd., 1992). Virüs konak hücre zarına tutunduktan sonra hücre tarafından endositozla alınır ve viral-hücre zarı füzyonu indüklenir (Burkard vd., 2014). Endositik kesecikte membran füzyonunu tetiklemek için biyokimyasal olayların gerçekleşmesinin gerekmektedir.

1. Proteaz aktivasyonu
2. FCoV S'nin bölünmesi
3. Endozomal pH düşüşünün gerçekleşmesi gerekmektedir (Fehr ve Perlman, 2015; Millet ve Whittaker, 2015; Regan vd., 2008).

Virion-hücre membranı birleşmesi sonucu viral genom hücre sitoplazmasına taşınır ve FCoV replikasyonu başlamış olur (Javier vd., 2018). Füzyon sonucu FCoV

nükleokapsidi viral genomu sitoplazmaya bırakır. Genomun serbest kalması ile FCoV'un replikasyonun başlaması için replikaz proteinlerini sentezlemesi gerekir (Masters ve Perlman, 2013). Replikaz genleri ORFs repla ve replb tarafından kodlanır ve nükleokapsidin açılmasından hemen sonra ribozomlarda translasyonu başlar. Replikaz proteinlerinin sentezinden sonra viral ssRNA+ genomu ssRNA- ara molekülüne kopyalanır. Bu moleküllerden replikasyon gerçekleşir. Ayrıca yapısal ve aksesuar genleri içeren subgenomik RNA'lar (sgRNAs) transkribe edilir (Enjuanes vd., 2006; Masters ve Perlman, 2013). FCoV'un yapısal proteinleri olan S, M ve E proteinlerinin maturasyonu ER'de gerçekleşmektedir. Bu proteinler ERGIC sekretuar yoluna doğru taşınırken glikolizasyon ile maturasyona uğrar (Krijnse-Locker vd., 1994). N proteinleri de oluşacak matür virüslerin içine kapatılmak üzere yeni sentezlenen ssRNA+ moleküllerine bağlanır. Yeni viral partiküllerin birleşimi esas olarak M proteini tarafından düzenlenir. M proteininin N proteini ile ERGIC'de etkileşmesi virion birleşiminin tamamlanmasını uyarır (Fehr ve Perlman, 2015). Son olarak tamamen birleşmiş olan yeni virüsler sekretuar veziküller içinde hücre yüzeyine taşınır. Virüsten bağımsız olarak gerçekleşen endozom-hücre zarı füzyonu ile ekstraselüler alana salınır (Masters ve Perlman, 2013). FCoV konak hücrenin bazolateral kısmından salınır (Rossen vd., 2001; Takano vd., 2008a) (Şekil 2.4.).



**Şekil 2.4.** FCoV replikasyon döngüsü ve S aktivasyon alanları.

Replikasyon döngüsü, hücresel reseptöre viral bağlanma ile başlar. Virüs endositozla hücre içine girer ve viral-hücre füzyonu, (+) genomik RNA'nın (gRNA) sitoplazmaya verilmesine, genom replikasyonunun ve protein sentezinin başlatılmasına izin verir. Sub-genomik RNA'lar (sgRNA) transkribe ve translate edilir. Yapısal proteinler S, E ve M katlanır ve ER'de translasyon sonrası modifiye edilir. Viral birleşim ERGIC'de gerçekleşir ve yeni virüsler ekzositoz ile salınır. S proteinlerinin aktivasyonu şu noktalarda gerçekleşebilir: 1. Viral bağlanma sırasında hücre zarı (S1/S2 bölgesi); 2. Viral hücre füzyonunu indükleyen endozom (S2' bölgesi); 3. Viral birleşme sırasında trans-golgi ağı (S1/S2 bölgesi); 4. Viral çıkış sırasında salgı vezikülü (S1/S2 bölgesi); ve 5. Viral salınım sırasında hücre zarı (S1/S2 bölgesi)

(Millet ve Whittaker, 2015).

FECV'nin FIPV'e dönüşen mutasyonların monosit/makrofaj hücrelerinde viral replikasyon esnasında gerçekleştiği söylenmektedir (Poland vd., 1996). Bilhassa FIPV biyotipinin hücre içine girişi reseptör kullanmadan "Antikor Aracılı Gelişme (ADE)" denen mekanizma ile de gerçekleşebilir. Bu mekanizma ile virüsün monosit ve makrofajları enfekte edebilmesi için konakçı immun yanıtından faydalanılmaktadır (Corapi vd., 1992). Antikor Aracılı Gelişme (ADE) mekanizmasının temelinde, FCoV'un makrofajlara antikor alımını kolaylaştırması vardır (Corapi vd., 1992; Corapi vd., 1995; Hohdatsu vd., 1991; Olsen vd., 1992). Antikor negatif kediler ile antikor pozitif kediler karşılaştırıldığında pozitif kedilerde

hastalığın daha erken geliştiği ve ölümle sonuçlandığı görülmüş olup antikor aracılı gelişme mekanizmasına bağlanmıştır (Scott vd., 1995).

Bağırsaklardaki viral yayılım oluştuktan sonra FCoV ile enfekte olan makrofajlar kan dolaşımını terk ederek dokulara girme yeteneği kazanırlar ve virüs antikorları çekerek kompleman sistemini aktive etmiş olur lezyonlara böylece çok daha fazla nötrofil ve makrofaj çekilmiş olur (Nafe, 1984; Pedersen, 1995). Bu olay sonucunda dokularda granülomatöz lezyonlar meydana gelmiş olur. İmmun kompleksler daha çok yüksek kan basıncının yüksek olduğu bölgelerde ve kan damarlarının bifurkasyo kısımlarında görülmektedir. FIP sebebiyle oluşan lezyonlar böbrekler, periton, üvea ve yüksek kan basıncının olduğu tüm bölgelerde rastlanmaktadır (Addie ve Jarrett, 1990). FIPV ile enfekte olmuş monositler ve makrofajlar, FIPV'lerin ana hedef hücreleri olarak tanımlanmıştır ve lezyonların gelişiminde önemli bir rol oynadıkları varsayılmaktadır (Haijema vd., 2007).

FIPV'ler, monositlere/makrofajlara bulaşp çoğalarak bu hücrelerin aktivasyonunu tetikleyebilir (Dewerchin vd., 2005; Rottier vd., 2005; Stoddart ve Scott, 1989). Aynı zamanda, aktive monositler tarafından matriks metalloproteinaz-9 gibi enzimlerin artan ekspresyonunun endotelial bariyer disfonksiyonuna ve monositlerin ekstrasvazasyonuna katkıda bulunduğu, FIPV ile enfekte monositlerde ve makrofajlarda üretilen vasküler endotelial büyüme faktörünün üretiminin, artan vasküler geçirgenliği ve dolayısıyla vücut boşluklarında efüzyonu indüklediği öne sürülmüştür (Kipar vd., 2005; Kipar ve Meli., 2014; Olyslaegers vd., 2013; Takano vd., 2011). Monosit ile ilişkili viremi sonucunda aktive olmuş monositler, FIP'in morfolojik ve başlatıcı lezyonu sayılan granülomatöz flebitis ve periflebitise sebep olmuş olurlar (Hornyak vd., 2012; Kipar vd., 2005; Simons vd., 2005). Halen monosit aktivasyonunu aniden tetikleyen mekanizmalar belirlenememiştir (Kipar vd., 2001; Kipar vd., 2006). FIP hastalığında sitokin yanıt oldukça önemlidir. Monositlerde Virulent FCoV'un replike olması ve FIPV ile enfekte olan monositlerin aktive ile birlikte (Kipar ve Meli, 2014) monosit ve makrofajlardan özellikle Tümör nekrozis faktörü- $\alpha$  (TNF-  $\alpha$ ) başta olmak üzere IL-1 $\beta$  gibi sitokinlerin güçlü bir şekilde salınımını görülürken CD18, CD11b gibi adhezyon molekülleri ekspresse edilir (Kipar vd., 2005). FCoV ile enfekte makrofajlar TNF-alfa 'yı serbest bırakırlar (Takano vd., 2007a).

### 2.3.1. Tumor Nekrozis Faktörü (TNF-alfa)

Proinflamatuvar sitokinler grubundadırlar. Başlıca monosit ve makrofajlar tarafından üretilen sitokin olup üretimine T-lenfosit, mast hücresi, nötrofil, endotel hücrelerinin ve fibroblastlarında katkıda bulunduğu bir glikoproteindir. Fiziksel stres sonrası ve doku hasarı oluşması sonucunda kanda ilk görülen sitokindir ve yangının başlamasında ve devamında önem arz eder (Vilcek vd., 2008). Sentez ve salınımını başlatmasını sağlayan başlıca uyaranlar olmasına rağmen en dominantı lipopolisakkaritlerdir. Bilhassa virüs, immun kompleks oluşumu, tümör hücreleri, kompleman sistemi aktivasyonu, interlökin (IL)-1, IL-2 salınımı ve gram pozitif bakteriler, paraziter sebeplerden ötürü salınımı tetiklenmektedir (Tseng vd., 2018). Akut faz proteinlerinin üretilmesi destekler ve fagositoz yapıcı hücreleri uyarıp antiviral ve antiparazitik etki gösterir. Endotel hücrelerine lökositlerin adhezyonunu tetikler (Gruys vd., 2005; Karaca, 2012; Roit vd., 1996; Tetik, 2008). Tümör nekrozis faktörü TNF- $\alpha$  (kaşektin), TNF- $\beta$  (lenfotoksin) olarak adlandırılan iki sitokinle yakından ilişkilidir. Her ikisi de aynı hücre membran reseptörüyle bağlantı kurarlar. Her iki TNF, patojenik hastalıkların sitokinidir fakat TNF- $\beta$ 'nın patobiyolojisi hakkında bilgiler sınırlıdır (Tracey vd., 1994). TNF- $\alpha$  eritrositler dışında tüm hücre membranlarındaki biyolojik yanıtını iki farklı reseptöre bağlanarak gösterir. Bu reseptörler tümör nekrozis faktör reseptör Tip I (tip I, TNF-RI; p55) ve Tip II (TNF-RII; p75)'dir (Popa vd., 2007). Tümör nekrozis faktörü (TNF- $\alpha$ ) hücre yüzeyi reseptörlerine bağlandığında çeşitli fizyolojik olayları başlatmış olur. (Reinhard vd., 1997; Vandenabeele vd., 1995). Örnek verilecek olursa hücre yüzeyi TNFR-1'e bağlandığında kaspaz aktifleşir ve apoptozu başlatmış olur veya TNFR-2'ye bağlandığında hücrelerin çoğalmasını sağlayan NF-kB ve c-JUN gibi transkripsiyon faktörlerini aktive ederek inflamasyonla ilgili sitokinlerin salınımını destekler (Fasutman ve Davis, 2010; Tracey vd., 2008). TNF- $\alpha$ 'nın inflamatuvar sitokinlerin aktivasyonunu sağlamada ve inflamatuvar cevabında önemli rollere sahip olduğu görülmektedir. Yapılan çalışmalarda TNF- $\alpha$ 'nın IL-1 $\beta$ , IL-6, IL-18 ve IL-8 gibi diğer sitokinlerin kuvvetlice salınmasını indüklemektedir (Emerson vd., 1992; Tracey vd., 1987). FIP hastalığına sahip kedilerde sitokin ölçümüyle ilgili birçok araştırma yapılmış olup IL-1, IL-6, IL-10 ve TNF- $\alpha$  seviyelerinde artışlar tespit

edilmiştir (Dean vd., 2003; Goitsuka vd., 1991; Takano vd., 2007b). TNF-  $\alpha$  kedilerde lenfosit apoptozunu indükleyerek lenfopeni oluşmasına sebep olmaktadır (Dean vd., 2003; Takano vd., 2007b). Aynı zamanda FIP'li kedilerde nötrofil apoptozunun TNF-  $\alpha$  tarafından inhibe edilmesi sebebiyle oluşan nötrofilinin TNF sebebi olduğu düşünülmektedir (Takano vd., 2009). Nötrofiller tarafından üretilen reaktif oksijen türleri ve proteazların (Fantone vd., 1985; Sampson ,2000) granümatöz lezyonları şekillenmesini şiddetlendirdiğini düşünmektedirler (Takano vd., 2009). Yapılan bir çalışmada FIPV ile enfekte olmuş makrofajlarda viral replikasyon gerçekleşmesiyle, TNF- $\alpha$  seviyesinin artış göstermesi sonucunda FIPV'nin hedef hücre yüzeyi reseptörü olan fAPN'nin makrofajlardaki ekspresyonunu arttırmakta olduğunu ve bunun sonucunda FIPV etkinliğini arttırdığını doğrulamışlardır aynı zamanda tek başına FIPV ile enfekte olmuş makrofajlara nazaran ADE mekanizmasıyla enfekte olan makrofajların TNF- $\alpha$  üretiminin daha yüksek olduğunu tespit etmişlerdir. FIPV enfekte kedilerde humoral bağışıklığın artmasıyla ADE mekanizmasıyla makrofajlarda viral replikasyon ve TNF- $\alpha$  üretimini arttırdığı ve bunun sonucunda; Lenfosit apoptozunun indüklenmesi ve makrofajlarda fAPN reseptörlerinin artmasıyla virüse karşı olan hassasiyetin artması FIP hastalığının ilerlemesine sebep olduğunu belirtmişlerdir (Takano vd., 2007a). FIP hastalığına sahip kedilerde CD4+ ve CD8+ T hücreleri ve periferik kan T hücrelerinin sayısı belirgin derecede azaldığı bilinmektedir (De Groot-Mijnes vd., 2005). Bu lenfosit apoptozunun lenf düğümlerinde ve dalakta tespit edilmesine rağmen periferik kan T lenfositlerinde tespit edilememiştir bu da FIP hastalığına sahip kedilerde lenfopeninin apoptoza bağlı olduğunu gösteren ilk çalışmalardan biridir (Haagmans vd., 1996; Kipar vd., 2001). Sonuç olarak FIPV ile enfekte olmuş makrofajlardan salınan TNF- $\alpha$ 'nın lenfositlerde bilhassa CD8+ hücrelerinde apoptozu indüklediği görülmüş olup bu da hücre aracılı bağışıklığın azalmasına sebep olmaktadır (Takano vd., 2007b). Ayrıca FIP hastağına sahip kedilerde TNF- $\alpha$  'nın yüksek seviyelerde, IFN- $\gamma$  düşük seviyelerde olduğu tespit edilmiştir. FIP hastalığına sahip olmayan kedilerde IFN- $\gamma$  seviyeleri yükseldiğı tespit edilirken TNF- $\alpha$  seviyeleri düşük bulunmuştur (Takano vd., 2007b). IFN- $\gamma$ ; T ve B hücreleri doğal katil (NK) hücreleri, dendritik hücreler ve makrofajlar gibi antijen sunan hücreler tarafından üretilmektedirler (Frucht vd., 2001; Gessani ve Belardelli, 1998). FIPV'nin B ve T lenfositler üzerine direkt etkisi olmasa da indirekt etkisiyle bu hücrelerin apoptozise uğramasıyla hem lenfoid dokulardaki hem de kan

dolaşımındaki T lenfositler ve lenfoid dokulardaki B lenfositlerin sayılarının azaldığı görülür (Kipar vd., 2001). FIP hastalığında interlökin-12 (IL-12) ve IF- $\gamma$  seviyelerinin düştüğü tespit edilmiştir (Kiss vd., 2004). Deneysel oluşturulmuş FIP vakalarında enfeksiyonun akut döneminde TNF- $\alpha$ 'nın artması ve IF- $\gamma$ 'nın azalması meydana geldiği görülmektedir (Dean vd., 2003; Gunn-Moore vd., 1998; Kiss vd., 2004). FIPV'e karşı oluşan bağışıklık düşük TNF- $\alpha$  /yüksek IF- $\gamma$  yanıtı ile sağlanması istenirken yüksek TNF- $\alpha$  /düşük IF- $\gamma$  yanıtı oluşması hastalığın çıkmasına sebep olmaktadır (Pedersen, 2009).

### 2.3.2. Kolinesterazlar

Kolinesterazlar özel karboksilik ester hidrolazlar olup kolin esterlerinin hidrolizini katalize etmektedirler. Memeli kanında ve dokularında iki tür kolinesteraz aktivitesi tanımlanmış olup bunlar substrat özgüllüklerine ve seçici inhibitör duyarlılıklarına göre ayırt edilirler. Bunlardan ilki asetilkolinesterazdır. Diğer isimlendirmeleriyle gerçek kolinesteraz, spesifik kolinesteraz, RBC kolinesteraz ve kırmızı kan hücresi kolinesteraz olarak adlandırılmaktadır. İkincisi bütirilkolinesteraz (BChE) olup; psödokolinesteraz, plazma kolinesteraz, serum kolinesteraz, propiyonilkolin esteraz ve benzoilkolinesteraz gibi isimlerle adlandırılmaktadır (Chatonnet ve Lockridge 1989; Silver, 1974; Wilson ve Philip, 2005; Wilson vd., 2001). AChE 'nin substratı asetilkolin iken BChE'nin substratı bütirilkolin ve propiyonilkolin'dir (Tecles ve Ceron, 2001; Wilson vd., 2001; Wilson ve Philip, 2005). Bütirilkolinesteraz esas olarak karaciğerde sentezlenip diğer dokulara ve plazmaya dağılmaktadır (Massoule vd.,1993). Kalpte, beynin beyaz maddesinde ve pankreasta da bulunmaktadır (Kaplay, 1976). Bütirilkolinesteraz bazı fonksiyonlara sahip olsa da biyolojik görevi açıkça tespit edilememekle birlikte lipoprotein metabolizmasında ve inflamasyon patogeneğinde yer aldığı düşünülmektedir (Das, 2007; Magarian ve Dietz,1987).

## *Asetilkolinesteraz (AChE)*

Asetilkolinesteraz nöral dokularda, beynin gri maddesinde ve eritrositler de dahil olmak üzere yüksek düzeyde aktivite gösterir (Massoule vd., 1993). Aynı zamanda akciğerlerde, sinir uçlarında ve dalakta bulunur (Ogunkeye, 2006; Qarawi, 2003). Asetilkolinin esas görevi beyinin kolinerjik sinapslarında ve otonom sinir sisteminde nöral impulsun iletimini sağlayan asetilkolin hidrolizini sağlamaktır (Boberg vd., 2010). Asetilkolinesteraz karaciğerde üretilip karaciğer dejenerasyonlarında kandaki düzeyi azalmaktadır (Stojević vd., 2005). Asetilkolinesteraz aynı zamanda eritrosit zarında bulunup eritrositlerin şekil ve boyutunun korunmasına destek olmaktadır. RBC'lerin şekil ve boyutunda oluşacak herhangi bir değişiklik asetilkolinesterazların aktivitesini etkileyebilmektedir (Gupta vd., 2018). Kırmızı kan hücresi membranı RBC'nin normal şeklini koruyan önemli bir yapıdır. Zardaki herhangi bir defekt veya hasar oksijen transportunu ve RBC sirkülasyonunu olumsuz etkiler. Yapılan çalışmalarda çeşitli hemolitik anemilerin eritrositlerdeki asetilkolinesteraz seviyesini değiştirdiği görülmüştür (Sirchia,1970; Herz, 1972). Güncel yapılan çalışmada ise asetilkolinesteraz seviyesi Ellman's yöntemi kullanılarak ölçülmüş ve eritrositlerdeki AChE seviyesi makrositik ve mikrositik anemilerde sağlıklı gruba göre yüksek çıkmıştır (Gupta vd., 2018). Hemolitik anemilerde de RBC asetilkolinesteraz seviyesinin arttığı tespit edilmiş olup istatistiksel olarak önemli görülmemiştir (Gupta vd., 2018).

## **2.4. Bulgular**

### **2.4.1. Klinik Bulgular**

#### ***FCoV Enfeksiyonu Klinik Bulguları***

FCoV, enfeksiyon sonrası genellikle klinik semptomlara neden olmaz. Bazen enfeksiyon sonrası enterit görülebilir (Sabshin vd., 2012). Kusma veya diyare başlıca klinik semptomdur. Nadiren şiddetli ve ölümcül koronavirus enteriti bildirilmiştir (Kıpar vd., 1998).

## ***FIP Hastalığı Klinik Bulguları***

Hastalık fibrinöz ve granümatöz serozit, vücut boşluklarında proteinden zengin seröz efüzyon ve granümatöz lezyonlar ile karakterizedir (Tekes ve Thiel, 2016). FIP hastalığının klinik semptomu vaskülitis oluşumu ve granümatöz lezyonların şekillenmesine göre değişkenlik gösterir. Vaskülitis ıslak efüzyonlara neden olurken granülom oluşumu kuru forma sebep olmaktadır (Riemer vd., 2016; Sparkes vd.,1991; Tsai vd., 2011). FIP'in en yaygın görülen formu efüziv olan (yaş form) olmakla birlikte efüziv olmayan (kuru form) unda son yıllarda artış görülmektedir. Kedilerde nadiren de olsa karma form aynı anda görülebilmektedir (Pedersen, 2009). Hastalığın nonspesifik klinik bulgularına baktığımızda; efüziv ve nonefüziv kedilerde ortak bulgu olarak kilo kaybı, letarji, anoreksi ve yavru kedilerde gelişme geriliğidir. Genellikle antibiyotik ve ateş düşürücülere yanıt vermeyen dalgalı ateş görülür. Tipik olarak 40 °C dalgalı ve bazen bu derecenin üstünde bir ateş görülür (Spencer vd., 2017).

**a) Efüziv (Yaş, Parankimatöz Olmayan) Form:** Vücut boşluklarında efüzyon oluşumuyla karakterize olup en sık karşımıza çıkan bulgu abdominal gerginlik ile birlikte karın boşluğunda asites olarak adlandırılan abdominal efüzyon meydana gelmesidir (Riemer vd., 2016). Abdominal efüzyonu olan kedilerde plevral efüzyon da mevcut olmakla birlikte sadece plevral efüzyonla da karşılaşılabilir ve dispne görülebilir (Beatty ve Barrs, 2010; Pedersen, 2009; Riemer vd., 2016). Efüziv formda abdomende fibrinöz peritonit, toraksta plörit ve perikarditis görülmektedir (Pedersen ve Floyd, 1985). Olguların %25'inde Plevral efüzyon görülmektedir. Torasik efüzyonu olan kedilerde çoğunlukla taşipne veya dispne bulgularıyla birlikte respiratorik distrese bağlı siyanotik mukozalar görülebilmektedir ve perikardiyal efüzyonu olan kedilerin oskültasyonunda boğuk kalp sesleri duyulmaktadır (Hirschberger vd., 1995). Bu tabloda EKG veya EKO da belirgin değişiklikler karşımıza çıkabilir (Kıpar vd., 1999). Abdomende eksudasyon ile beraber ve omentumun yangısı ile visseral serozalarda hastalık belirtileri oluşmaktadır (Wolfe ve Griesemer, 1966). Efüzyona sahip olan bazı kediler hareketli ve dış uyaranlara karşı tepkili olmasına rağmen bazı kediler deprese haldedir. İştah değişkenlik göstermekte olup normal ve artan iştaha sahip kediler veya iştahın azaldığı kediler de görülebilir (Hartmann, 2005). Abdomenin palpasyonu ağrısızdır ve aşırı genişlemiş

şekilde hamur kıvamındadır. Abdominosentez yapılmasıyla birlikte berrak, visköz karakterde saman sarısı renkte, hafif veya orta derecede bulanık bol miktarda (yaklaşık 1 L) peritoneal efüzyon görülmektedir (Andrew, 2000).

**b) Nonefüziv (Kuru, Parankimatöz) Form:** Hastalığın akut döneminde ateş, letarji, kilo kaybı ve anoreksi gibi bulguları olsa da bu durum teşhisi zorlaştırmaktadır. Efüziv forma göre belirtileri haftalar ve aylar sonra çıkabilmektedir. Hastalık tablosu granüloamatöz lezyonlardan etkilenen organlara bağlı olarak değişmektedir. Santral sinir sisteminde abdominal organlarda; böbrek, dalak, karaciğer, pankreas, gastrointestinal sistem ve lenf nodlarında spesifik granüloamatöz lezyonlar görülmektedir (Norris vd., 2005). Bu belirtiler efüzyonlu kedilerde de görülebildiği için sadece kuru forma özgü değildir. Granüloamatöz lezyonlardan ziyade FIP hastalığından etkilenen kedilerde immun komplekslerin sebep olduğu immün aracı glomerulonefrit görülebilmektedir (Hartmann vd., 2020). Bazen solunum problemlerine sebep olan pyogranüloamatöz pnömoni görülebilmektedir (Trulove vd., 1992). Abdominal lenfadenomegali görülmekle beraber sarılık genellikle efüziv kedilerde daha çok karşımıza çıkmakta olup hiperbilirubinemi genellikle sarılık oluşturacak derecede yüksek değildir (Pedersen, 2009; Riemer vd., 2016). Hiperbilirubinemi karaciğerde tutulumu sebebiyle ortaya çıkmakla birlikte FIP hastalığında şekillenen hemolitik anemiye bağlı da oluşabilmektedir (Tsai vd., 2011). FIP birincil olarak bağırsakları enfekte etmesi nedeniyle mezenterik lenf nodlarında fokal FIP olarak isimlendirilmektedir. Bu durum intestinal kitle ile karışabilir bundan dolayı neoplaziden ayırt edilmesi zorlaşmaktadır (Kipar vd., 1999).

Dermatolojik bulgular kaşıntılı olan veya kaşıntılı olmayan nodül ve papül olarak karşımıza çıkabilmektedir (Bauer vd., 2013; Cannon vd., 2005; Declercq vd., 2008; Redford ve Al-Dissi, 2019). Pyogranüloamatöz nekrotizan dermal flebit/vaskülit sebebiyle 'Deri kırılabilirliği sendromu' da rapor edilmiştir (Torman vd., 2007). FIP hastalığına sahip olan kedilerin %30'u nörolojik belirtiler göstermekte olup hastalık beyinde meninkslerde ve omurilikte fokal, multifokal veya diffüz değişikliklere sebep olabilmektedir (Doenges vd., 2016; Foley vd., 1998; Foley ve Leutenegger, 2001; Ives vd., 2013; Kent, 2009; Kline vd., 1994; Negrin vd., 2007, Negrin vd., 2010). Bazı kedilerde sadece nörolojik belirtiler karşımıza

çıkılmaktadır (Rissi, 2018). Genel olarak bildirilen bulgular; hiperestezi, nistagmus, ataksi, değişen derecelerde parezis veya tetraparezis'dir (Timmann vd., 2008). Nörolojik FIP hastalığının retrospektif bir çalışmada 24 kediden 3'ünde T3-L3 myelopati, 14 kedide santral sinir sistemi hastalıkları ve 7 kedide sentral vestibular sendrom olarak bildirilmiştir (Crawford vd., 2017). Merkezi sinir sistemi lezyonlarının görüldüğü FIP hastalarında ve medulla spinalisi etkilenmiş hastalarda inkoordinasyon, hiperestezi, trigeminal, brahial, siatik ve fasial sinirlerde oluşan felç, nöbetler ve posterior parezis bildirilmiştir (Timmann vd., 2008). Yapılan bir çalışmada epandim hücre tabakası ve plexus koroideus'u etkilemesi sonucunda kafa sallama, dönme, nistagmus gibi serebellar vestibular semptomlar görülür bazı vakalarda davranış değişiklikleri (saklanma ve agregasyon) gibi konvülsiv bozukluklar dikkati çekmiştir (Foley vd., 1998).

Klinik FIP hastalarında organlardaki lezyonlarla beraber aynı zamanda göz lezyonları görülebildiği gibi bazı vakalarda sadece göz lezyonları da görülebilmektedir. FIP hastalarında gözde en çok görülen semptomlar; üveitis, iritis, korioretinitistir. Bunlardan ayrı olarak panoftalmis ve retinal hemoraji de görülmektedir (Olsen, 1993). Ayrıca FIP hastalarında dikkati çeken ilk bulgu gözdeki renk değişikliğidir (Goodhead, 1996). Aynı zamanda ani görme kaybı, diskori, anizokori ve hifema da görülmektedir (Doenges vd., 2016; Foley vd., 1998; Jinks vd., 2016; Norris vd., 2005). Efüzyonu olmayan kedilerde FIP ile ilişkili myokarditis vakaları da bildirilmiştir (Ernandes vd., 2019).

## **2.4.2. Klinik Laboratuvar Bulguları**

### ***Rutin Hematoloji Bulgular***

FIP hastalığında spesifik olmamakla beraber yaygın anormal parametreler görülmektedir. Bunlar; lenfopeni (efüziv kedilerde efüziv olmayanlara göre daha yaygın) nötrofili, sola kaymalı lökositoz, normositik normokromik anemi'dir (Norris vd., 2005; Riemer vd., 2016; Rohrer, 1992; Sparkes vd., 1991, 1994; Tsai vd., 2011). İmmun hemolitik anemi bazen bildirilmektedir (Norris vd., 2005; Riemer vd., 2016). Kırmızı kan hücrelerinin azalması kötüye giden bir prognoza işaret olarak kabul edilmiştir (Tsai vd., 2011).

### *Serum Biyokimyasal Bulgular*

Serum biyokimyasal bulgular da FIP hastalığında hastalığın ayırıcı tanısına yardımcı olmaktadır. Hiperglobulinemi ve hipoalbuminemi bu hastalıkla sıklıkla rapor edilmektedir (Riemer vd., 2016; Rohrer, 1992). Hiperglobulineminin sebebi; dolaşımdaki immün komplekslerin olması spesifik antikor yanıtı, komplement varlığından ötürüdür (Goodson vd., 2009; Paltrinieri vd., 1999). Görülen bu artışın esas nedeni gamaglobulin seviyesinin artmasıdır (Hartmann, 2005; Paltrinieri vd., 2002; Perderson, 2008). Hiperglobulinemi efüzyonsuz kedilerin %70'inde görülürken efüzyonsuz kedilerin %50'sinde görülmektedir (Sparkes vd., 1994). Hipoalbumineminin sebebi böbreklerde immün kompleks birikmesiyle meydana gelen glomerulonefropati kaynaklı protein kaybından ötürü veya proteinden zengin sıvının damar dışına sızması yani vaskülitis nedeniyle oluştuğu ileri sürülmektedir (Hayashi vd., 1982). Diğer nedenlerden ötürü meydana gelen karaciğer hastalıklarında da albumin ve globulin seviyeleri azalmaktadır. Bundan dolayı parametrelerin tek başına yorumlanması yerine albumin/globulin oranının değerlendirilmesi FIP teşhisinde daha önem arz etmektedir (Hartmann vd., 2003; Rohrer vd., 1993). FIP hastalığında (A/G) oranının cut-off değerininin (<0.4)'den düşük olması istenmektedir. (>0.6-0.8)'den daha yüksek olması FIP hastalığını ekarte etmektedir, bu oranla beraber diğer tanısal testlerle desteklenmesi gerekmektedir (Felten ve Harttman, 2019). FIP hastalığında (A/G) oranının 0,6'nın altında olması inflamatuvar sürecin başladığını ve çoğunlukla FIP için tanısal olduğu düşünülmektedir (Hirschberger vd., 1995). (A/G) oranının (>0,8)'den büyük olması hastanın FIP olma ihtimalini oldukça düşürmektedir (Addie vd., 2009; Hartmann vd., 2003; Sparkes vd., 1991). Hiperglobulinemi ile beraber hipoalbuminemi olması her zaman hiperproteinemi meydana gelmediği anlamına gelmektedir (Riemer vd., 2016).

Karaciğer ve böbrek enzim değerleri organ hasarının boyutuna ve derecesine göre değişmektedir. FIP hastalığına sahip kedilerde çalışılan biyokimyasal parametrelerde BUN, ALT, ALP, total bilirubin, total protein, globulin düzeylerinde artış tespit edilirken; A/G oranlarında ve albumin seviyelerinin azaldığı tespit edilmiştir. Yapılan çalışmalarda artan BUN düzeyi glomerular disfonksiyonuna bağlı

olarak deęişebileceęi, karacięer fonksiyonu enzim deęerlerindeki artışların ise inflamasyona baęlı deęişebileceęine baęlanmış olup total protein seviyesindeki artışın globulin üretiminin artmasına baęlanmışır. Vaskulitise baęlı damarlarda proteinden zengin sıvı ekstrasvazyonu ve böbeklerden geri albumin emiliminin gerçekleşmemesi sonucuyla da hipoalbuminemi olduęu gösterilmektedir (Addie vd., 2009; Aytuę, 2008; Barr vd., 1995; Pedersen, 2014; Carlson vd., 2006; Jeffery vd., 2012). FIP hastalarının %21-63'ünde bilhassa efüziv formda olan hastalarda hiperbilirubinemi tespit edilmektedir (Norris, 2005). Bilirubin metabolizması artan eritrosit yıkım ürünleri ve yüksek TNF- $\alpha$  seviyesi nedeniyle deęişmekte olup her zaman karacięer kaynaklı artış göstermemektedir (Riemer vd., 2016).

## 2.5. Tanı

Kedilerde koronavirüs'lerin sebep olduęu ve uzun yıllardır bilinmekte olan FIP hastalığının tanı ve tedavisi hala açıklığa kavuşturulamamış olup kesin teşhisi zordur. Bu durum FIPV suşunun, antijenik ve genetik olarak dięer FECV 'den ayırt edilemiyor olmasıdır. Klinik olarak FIP hastalığının antemortem tanısı hala zorlayıcı olmaktadır. Postmortem tanısında ise altın standart tanı yöntemi olarak adlandırılan immunohistokimyasal testlerin dokulardan biyopsi yapılarak uygulanmasıdır (Litster vd., 2013). Son zamanlarda, FIP hastalığının teşhisinde, FECV ve FIPV arasındaki S genleri sekans analiz farklılıklarının araştırılması hastalığın tanısında bir belirteç olabileceęi ileri sürülmektedir (Tekes vd., 2016).

Tüm tanı testlerinden önce FIP hastalığının tanısı kedinin bulunduęu yaş aralığı, ırkı, yapılan klinik bulgu ve fiziksel muayeneler üzerine kurulmaktadır (Pedersen, 2014). Kalabalık kedi popülasyonlarında, antibiyotik uygulamalarına cevap vermeyen kedilerde, dalgalı ve inatçı ateş tablosuna sahip olması, FIP hastalığı için şüpheli bir tablodur. Hastaların klinik muayenesinde görülen üveitis, beyin veya spinal kord ile baęlantılı nörolojik bulgular, sarılığın mevcut olması böbekler ya da mezenterik lenf yumrularında kitlelerin görülmesi ve efüziv formda abdominal gerginlik ve plevral efüzyon sonucunda var olan dispne, FIP hastalığını düşündürmektedir (Litster vd., 2013). Klinik semptomlar, laboratuvar bulguları antijen tarama testleri ve serolojik testlerin birlikte göz önünde bulundurulması bu hastalıkta önem arz etmektedir. Kedilerin neredeyse %90'ı FCoV seropozitif olup

çoğunun taşıyıcı olması nedeniyle yapılan testlerle birlikte klinik bulgular önemlidir (Addie vd., 2009, Carlson ve Macintire, 2006; Pedersen, 2014).

Hızlı test kitleri pratik olarak FCoV teşhisi için antijenik ve serolojik tayin için kullanılan bir güncel yöntemdir. Virusun kalitatif tespiti için geliştirilmiş immunokromatografik bir test olan hızlı test kitleri sayesinde Feline Corona Virus antijenleri kedilerin dışkılarından bakılırken tam kan, serum veya plazmalarında ise Feline Corona Virus antikoru bakılabilmektedir. Hassasiyeti: %96 spesifitesi ise %97,9 olarak gösterilmektedir (Addie vd., 2009; Carlson ve Macintire, 2006; Pedersen, 2014). Fakat bu test koronavirus seropozitifliği veya antijen varlığını gösterirken kedilerde FIP hastalığı olduğunu göstermez. Bu test spesifik değildir ve negatif sonuç alınması FIP hastalığı ihtimalini elimine etmektedir (Addie vd., 2009; Barker vd., 2017; Carlson ve Macintire, 2006; Pedersen, 2014; Simmons vd., 2004).

İmmunofloresan, ELISA gibi serolojik çeşitli metotlarla FCoV antikor titreleri tespit edilmektedir. Fakat hiçbir serolojik test FIP hastalığının tanısını koyamamakta ve FECV ile FIPV ayrımı yapamamaktadır (Olsen, 1993). Bu yöntem tam kan veya serumlar ve efüzyonlar ile yapılabilir, yanlış alınan negatif sonuç bilinen bir problem olarak karşımıza gelebilir (Hartmann vd., 2003). FIP hastalığına sahip kedilerin vücutlarında bulundurduğu yüksek viral yük, antikoru bağlayarak dokularda immun kompleks oluşturmaktadır. Böylelikle kandaki FCoV antikor titreleri ani düşüş gösterebilmektedir. Bunun sonucunda saptanan antikorlar kedinin FIP hastalığına sahip olduğunu göstermezken; antikor tespit edilememesi de bu hastalığa sahip olmadığını göstermemektedir (Pedersen, 1995). Pozitif çıkan titre sadece kedinin FCoV'a maruz kaldığını gösterir ve kedinin FIP hastalığı oluşturup oluşturmayacağı tahmin edilememektedir. Bununla beraber yeterli düzeyde antikor belirlense dahi, viral antijenin dokuda lezyon oluşturup oluşturmadığı kanıtlanamadığı için bu yöntem tanıda kesinlik sağlamamaktadır (Addie vd., 2009).

PCR günümüzde çoğu hastalığın tanısı amacıyla yaygın kullanılır ancak FIP hastalığında çelişkilere sebep olmaktadır. PCR testi, spesifik bir virusun nükleoprotein sekanslarını saptamaya dayanan bir testtir. Fakat FCoV'lar kendi içerisinde suş farkı göstermesi sebebiyle ve FIPV suşunun spesifik nükleoprotein sekanslarının olmaması bu testi olumsuz etkilemektedir. Ayrıca bazı FCoV'lar,

bağırsaklardan invaze olarak sistemik bir yayılım göstererek generalize enfeksiyona sebep olmaktadır. Bu nedenle, kan serumunda saptanan koronavirus protein sekansı patojenik olan FIPV suşunu kanıtlamamaktadır (Gunn-Moore vd., 1998). RT-PCR ile FIP hastalığından şüphelenilen kedilerin teşhisinde çok fazla araştırma yapılmıştır ancak bu araştırmalar da patojenik FIPV ile patojenik olmayan FECV varyantlarının ayırımı yapılamamış olup klasik (conventional) RT-PCR, FIP hastalığına sahip olmayan sağlıklı kedilerde de pozitif sonuç vermektedir. Serum ya da plazmadan RT-PCR yapılması kandaki düşük viral yükten dolayı FIP şüpheli kedilerin kesin teşhisinde tavsiye edilmemektedir (Felten vd., 2017). FIP hastalığına sahip kedilerin doku örneklerine (mezenterik lenf düğümleri, karaciğer, kemik iliği, dalak veya böbrek) RT-PCR ile bakıldığında dokuların %88'inde FCoV RNA'ya tespit edilmektedir. Fakat, klinik olarak sağlıklı olan FECV ile enfekte olmuş kedilerin %33-85'inde de FCoV RNA belirlenmektedir. Bu sonuca göre dokularda FCoV RNA'nın saptanmasının FIP hastalığı için spesifik olmadığını göstermektedir. Bu test çoğunlukla laparotomi veya laparoskopi yoluyla invaziv doku örneği alınabilir veya öldükten sonra uygulanabilmektedir (Doenges vd., 2016; Felten ve Hartmann, 2019). Nörolojik veya oküler bulgu gösteren hastaların serebrospinal sıvılarında, FCoV RNA'nın belirlenmesi güvenilir bir yöntem olup hastalığın tanısında spesifik olduğu bildirilmiştir (Longstaff vd., 2017). Efüziv forma sahip kedilerde efüzyon sıvılarından RT-PCR analizlerinde, FCoV saptanması, hastalık açısından tanıya dayalı faydalı bir diagnostik belirteç olabileceğini göstermişlerdir. (Felten ve ar., 2017). Kedilerde koronavirus RNA'larının dışkıda tespit edilmesinde en etkili yöntem, RT-PCR'dır ancak bu test de FIPV ile FECV'ü ayıramaz, dışkıda koronavirus RNA'sının ve kandaki koronavirus antikorunun 5 ay süresince negatif olarak belirlenmesi hastalığın şekillenmediği anlamına gelmektedir (Simons vd., 2005).

İmmunohistokimya aracılığı ile dokularda ve efüzyon sıvılarındaki makrofajlarda FCoV tespit edilmesi antemortem ve postmortem olarak FIP hastalığının kesin tanısında kullanılmaktadır (Hartmann, 2017). İmmunohistokimyasal reaksiyonlar sonunda meydana gelen kromojen sebebiyle hücre içi FCoV antijeni görünür duruma gelmektedir. Sadece mutasyondan sonra makrofajların içindeki aktif virüs replikasyonu görülmekte olup makrofaj sitoplazmalarındaki çok sayıda virüs, mutasyonunun kanıtıdır. FCoV antijenin

dokular da immunohistokimyasal boyanmasının FIP hastalığı tanısında altın standart olduđu gösterilmiştir (Drechsler vd., 2011; Pedersen, 2009; Giori vd., 2011).

Hastada efüzyon bulunuyorsa antemortem tanıda en önemli diagnostik belirteç efüzyonun irdelenmesidir. Efüzyonun incelenmesi kandan yapılan testlerden daha çok diagnostik öneme sahip olmakla birlikte spesifik FIP efüzyonu, saman renkli ya da visköz karakterde berrak ve yüksek protein içermesi nedeniyle sallandığında köpüklü görünüm almaktadır (Addie ve Jarret, 1990). FIP efüzyonları transudat ve eksudatların özelliklerini içeren modifiye transudat veya eksudat olarak tanımlanmaktadır. Protein içeriği çoğunlukla yüksek olup (>35 g/L) hücresel içeriği azdır (milimetreye <1000 çekirdekli hücre) (Hartmann, 2005).

Son zamanlarda, FIP hastalığının teşhisinde, FECV ve FIPV arasındaki S genleri sekans analiz farklılıklarının araştırılması hastalığın tanısında bir belirteç olabileceği ileri sürülmüştür (Tekes vd., 2016). Fakat, RNA dizi analizi genellikle FIP hastalığına sahip kedilerin dokularındaki Tip 1 FCoV'un S gen bölgesindeki belirli mutasyonlara odaklanmaktadır. Yapılan bazı çalışmalarda S gen mutasyonlarının FIP hastalığına sahip olmayan kedilerden alınan dokulardaki FCoV'de de bulunabildiğini göstermektedir. Bu durum S gen mutasyonlarının sistemik FCoV enfeksiyonuyla da ilişkili olduğunu göstermektedir. Dolayısıyla S gen mutasyonlarının FIP'e özgü olmadığı düşünülmektedir. FIP hastalığının test edilen kedide ne kadar olası olduğunu belirlemek için S gen mutasyonu sonuçlarını diğer test sonuçları ile birlikte yorumlamak önemlidir. Genel olarak S gen analizinin RT-PCR'a göre daha az faydası olduğu görülmektedir (Barker ve Tasker, 2020a)

### 3. GEREÇ VE YÖNTEM

#### 3.1. Hayvan Materyali

Araştırmanın hayvan materyalini, Balıkesir Üniversitesi Veteriner Fakültesi Hayvan Hastanesi İç Hastalıkları Anabilim Dalı Kliniğine 2021 yılında muayeneye getirilen 1 ile 6 yaş arası 10 adet feline enfeksiyöz peritonit şüpheli kedi ve 10 adet sağlıklı kontrol grubu olmak üzere toplam 20 adet farklı cinslerde kedi oluşturdu (Tablo 3.1.). Araştırmaya katılan feline enfeksiyöz peritonit şüpheli kedi ve sağlıklı kedilerin klinik muayeneleri ayrıntılı şekilde yapıldı. Genel muayenesinde halsizlik, değişken ateş, iştahsızlık, kilo kaybı, abdomende asites, abdominal gerginlik, dispne, nörolojik belirtiler, oküler korioretinit, üveit, dehidrasyon, ikterus ve anemi bulguları görülen, hızlı test kitinde FCoV/ab pozitif çıkan, serum albumin/globulin oranı 0.6'nın altında bulunan 10 adet feline enfeksiyöz peritonit şüpheli kedi hasta grubuna dahil edildi. Genel muayenesi sağlıklı, hızlı test kiti FCoV/ab negatif çıkan, serum albumin/globulin oranı 0.6'nın üzerinde olan 10 adet kedi kontrol grubuna dahil edildi. Bu araştırma, Balıkesir Üniversitesi Hayvan Deneyleri Yerel Etik Kurulu (Hadyek) tarafından onaylanmıştır (Karar no:2021/10-2).

**Tablo 3.1.** Çalışma vakalarını oluşturan hayvanlara ait bilgiler

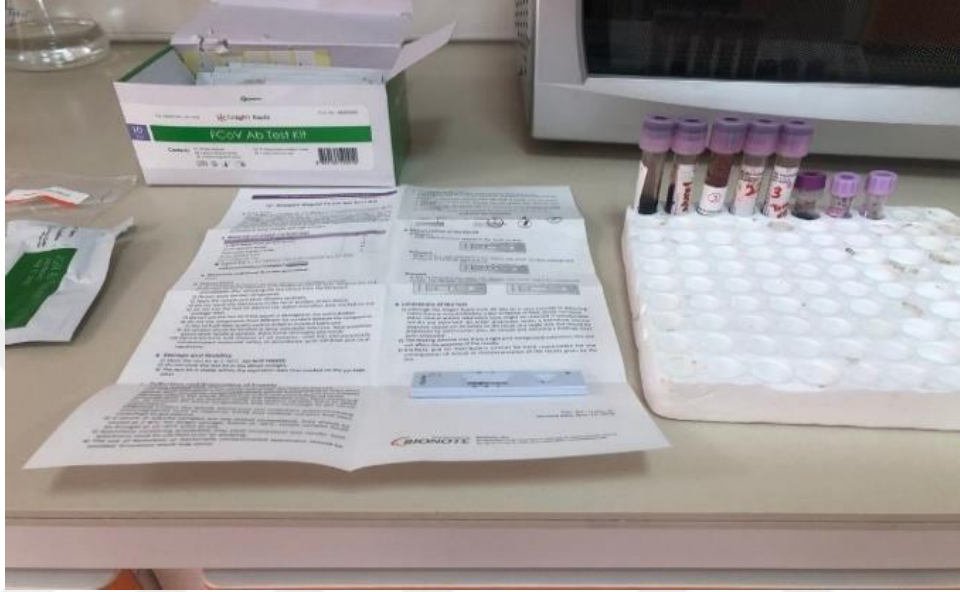
<b>Olgu No</b>	<b>İrk</b>	<b>Yaş</b>	<b>Cinsiyet</b>	<b>Kilo (kg)</b>	<b>Ateş (°C)</b>	<b>Durum</b>
1	Tekir	4 yaş	Erkek	2.25	38.5	Sağlıklı
2	Tekir	2 yaş	Erkek	3.00	38.7	Sağlıklı
3	Tekir	1.5 yaş	Dişi	2.50	38.9	Sağlıklı
4	Tekir	2 yaş	Erkek	2.50	38.7	Sağlıklı
5	Tekir	3.5 yaş	Dişi	2.00	38.9	Sağlıklı
6	İran Kırmısı	1 yaş	Erkek	1.50	38.5	Sağlıklı
7	İran Kırmısı	1 yaş	Dişi	2.50	39.0	Sağlıklı
8	Tekir	6 yaş	Dişi	5.00	39.2	Sağlıklı
9	İran Kırmısı	2 yaş	Dişi	4.30	39.4	Sağlıklı
10	Tekir	3.5 yaş	Dişi	2.50	38.4	Sağlıklı
11	Tekir	2 yaş	Erkek	3.00	39.2	FIP Şüpheli
12	Tekir	3 yaş	Erkek	2.00	39.9	FIP Şüpheli
13	Tekir	1.5 yaş	Erkek	2.00	39.2	FIP Şüpheli
14	Tekir	2 yaş	Dişi	3.00	39.7	FIP Şüpheli
15	Tekir	1.5 yaş	Erkek	2.00	36.8	FIP Şüpheli
16	Tekir	1 yaş	Dişi	1.20	39.7	FIP Şüpheli
17	İran	2 yaş	Dişi	2.50	39.9	FIP Şüpheli
18	Tekir	3 yaş	Erkek	2.50	39.5	FIP Şüpheli
19	Scottish Fold	1 yaş	Dişi	1.80	39.3	FIP Şüpheli
20	Tekir	1 yaş	Erkek	3.00	39.7	FIP Şüpheli

### 3.2. Kan Numunelerin Alınması

Feline enfeksiyöz peritonit şüpheli ve sağlıklı kedilerin klinik muayeneleri yapıldıktan sonra v.cephalika'dan 5 ml kan antikoagülsüz ve EDTA'lı tüplere alındı. Daha sonra antikoagülsüz kan örnekleri 5000 devirde 10 dk santrifüj yapıldı ve serumlar çıkartıldı. Elde edilen her bir serumdan iki örnek alınıp endorf tüplere konuldu ve -80 °C de analiz yapılacak zamana kadar muhafaza edildi.

### 3.3. Hızlı Test Kiti Uygulanması

Feline enfeksiyöz peritonit şüpheli ve sağlıklı kedilerde, EDTA'lı tüplere alınan kan numunelerinde Bionote Anigen FCoV/ab hızlı test kiti ile bakıldı. Test sonucunda pozitif olanlar feline enfeksiyöz peritonit şüpheli kedi kabul edildi (Şekil 3.1.) (Şekil 3.2.).



Şekil 3.1. Kan numunelerinin hızlı test kiti için hazırlanması.



Şekil 3.2. Feline enfeksiyöz peritonit şüpheli bir kedide hızlı test kiti sonucu.

### **3.4. Serum Biyokimyasal Analizler**

Biyokimyasal çalışmalar Randox marka Daytona modeli cihaz (United Kingdom) ile tespit edilmiştir. Biyokimyasal parametrelerin çalışılmasında Randox marka kitler kullanılmıştır.

Biyokimyasal parametreler serum AST, ALT, ALP, albumin, total protein, globulin, albumin/globulin oranı, total bilirubin, BUN ve kreatinin düzeyleri Randox marka kitler kullanılarak otomatik analiz cihazı Randox marka Daytona modeli (United Kingdom) cihazı ile özel bir laboratuvarında ölçüldü.

Bu parametrelerden albumin (Kit Kat. No: AB3800) Bromocresol green yöntemiyle, AST (Kit Kat. No: AS3804) ve ALT (Kit Kat. No: AL3801) UV metod yöntemiyle, total protein (Kit Kat. No: TP38669) Biuret Reagent end point yöntemiyle, ALP (Kit Kat. No: AS3804), total bilirubin (Kit Kat. No: BR3859) ve kreatinin (Kit Kat. No: CR3814) Kolorimetrik yöntemiyle, BUN (Kit Kat No: UR3825) Enzimatik kinetik metodla, globulin düzeyi total proteinden albuminin çıkarılması ile tespit edilmiştir.

TNF, ACHE düzeyleri (TNF, ACHE SunRed ELISA Kit kat. No: E90440, Eastbiopharm, China), ELISA (Enzyme Linked Immünosorbent Assay) yöntemi ile ölçüldü.

Analiz sonucunda Tablo 4.1 ve 4.2.'deki serum biyokimyasal parametreler elde edildi.

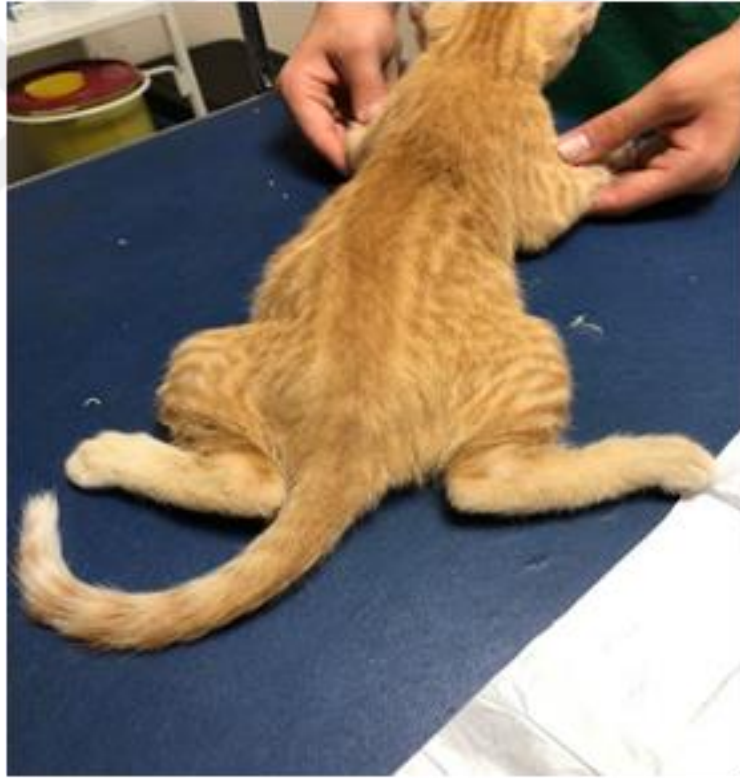### **3.5. Verilerin Analizi**

Araştırmada çıkan verilerin değerlendirilmesinde, IBM SPSS 23.0 istatistik paket programı kullanılmıştır. Feline enfeksiyöz peritonit şüpheli kediler ile kontrol grubundaki sağlıklı kedilerin karşılaştırılmasında t testi varyans analizi kullanılmıştır. Tip 1 hata değeri %5'in altında olduğu ( $p < 0,05$ ) durumlar istatistiksel olarak anlamlı olarak kabul edilmiştir.

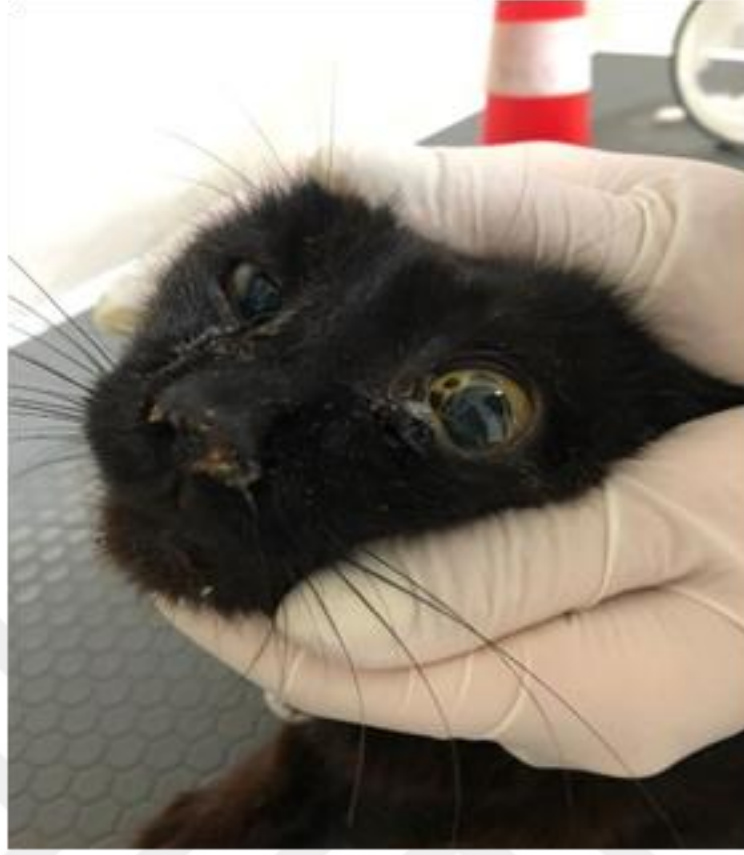## 4. BULGULAR

### 4.1. Klinik Bulgular

Feline enfeksiyöz peritonit şüpheli kedilerde genel muayenesinde halsizlik, letarji, deęişken dalgalı ateş, iştahsızlık, kilo kaybı, nörolojik belirtiler, ataksi, inkoordinasyon, parezis, nistagmus, oküler korioretinit, üveitis, dehidrasyon, ikterus, anemi, karın boşluęında asites, solunum güçlüğü, abdominal gerginlik bulguları görüldü (Şekil 4.1.) (Şekil 4.2.).



Şekil 4.1. FIP şüpheli bir kedide ayaklarda paraliz.



Şekil 4.2. FIP şüpheli bir kedide göz lezyonları.

#### 4.2. Biyokimyasal Bulgular

Araştırmada serum örneklerinde yapılan analizler sonucunda feline enfeksiyöz peritonitis şüpheli kedilerde TNF-  $\alpha$  ve ACHE düzeyleri sağlıklı kedilere göre önemli çıkmadığı tespit edildi (Tablo 4.1.).

**Tablo 4.1.** FIP şüpheli ve sağlıklı kedilerde ACHE, TNF değerleri.

	<b>Sağlıklı Kediler</b> <b>(n=10)</b>	<b>FIP Şüpheli Kediler</b> <b>(n=10)</b>	<b>İstatistiksel</b> <b>Analiz</b>
Parametreler	$\bar{X} \pm Ss$	$\bar{X} \pm Ss$	p
TNF( $\mu\text{g/mL}$ )	23.21 $\pm$ 10.46	28.23 $\pm$ 8.86	NS
ACHE (ng/mL)	4.39 $\pm$ 3.17	5.64 $\pm$ 2.86	NS

\*NS- Not Significant

Çalışmada serum örneklerinden yapılan analizler sonucunda feline enfeksiyöz peritonit şüpheli kedilerde ALP, BUN ve total bilirubin düzeyleri sağlıklı kedilere göre önemli çıkmadığı tespit edildi. Araştırmada feline enfeksiyöz peritonit şüpheli kedilerde total protein, globulin, AST, ALT ve kreatinin düzeylerinin yükseldiği, albumin düzeyleri ve albumin/globulin oranının sağlıklı kedilere göre düşük çıktığı belirlenmiştir (Tablo 4.2.).

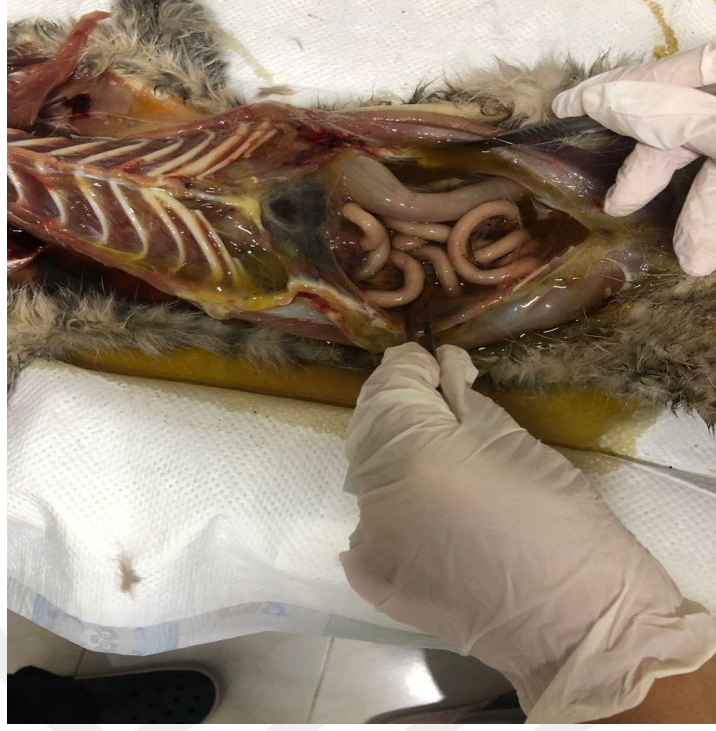**Tablo 4.2.** FIP şüpheli ve sağlıklı kedilerde biyokimyasal parametreler.

Parametreler	Sağlıklı kediler (n=10)	FIP Şüpheli Kediler (n=10)	P Değeri
ALP (U/L)	72.56±24.55	58.53±24.26	NS
Total protein (g/dL)	6.75 ± 0.59	9.12±2.28	P<0.01
Albumin (g/dL)	4.20±0.38	2.86±0.66	P<0.001
Globulin (g/dL)	2.55±0.76	6.26±1.91	P<0.001
Albumin/Globulin(g/dL)	1.84±0.76	0.46±0.10	P<0.001
Total Bilirubin (mg/dL)	0.83±0.43	1.51±1.31	NS
AST(U/L)	19.62±8.01	83.50±71.19	P<0.01
ALT(g/dL)	35.00±23.55	81.30±30.70	P<0.001
BUN (mg/dL)	32.62±19.06	34.81±6.71	NS
Kreatinin(mg/dL)	1.37±0.18	1.75±0.30	P<0.01

\* P<0.05, \*\* P<0.01, \*\*\* P<0.001, NS- Not Significant, SEM- Standart Error of Mean

### 4.3. Nekropsi Bulguları

Nekropsi yapılan FIP şüpheli bir kedide göğüs ve karın boşluğunda asites ve ikterus görüldü (Şekil 4.3.).



**Şekil 4.3.** FIP şüpheli bir kedide ikterus ve asites.

## 5. TARTIŞMA

Kedilerde Feline Coronavirus (FCoV) enfeksiyonu ilk olarak 1940'lı yıllarda Bonaduce (1942) tarafından Nepal'de teşhis edilmiş, 1963 yılında Holzworth 'kedilerin önemli bir hastalığı' olarak tanımlamıştır (Bonaduce, 1942; Holzworth, 1963). Kedilerde görülen koronavirüslerin (FCoV)'ler iki farklı biyotipe sahip olup bunlar; *feline enterik coronavirus* (FECV) ve *feline infeksiyöz peritonitis virüs* (FIPV)'dür. Sağlıklı olan kediler genellikle FECV'lere sahip olup bazen hafif enfeksiyon tablosuna neden olurlar (Pedersen, 2009). Geçmişte yapılan çalışmalarda FECV biyotipinin yalnızca "bağırsaklara özgü" olarak terimlendirilerek intestinal epitelde çoğaldığı düşünülmüş ve "sistemik makrofaj ve monositleri hedef alan" FIPV biyotipinden ayrı kategorize edilmiştir (Kipar ve Meli, 2014). Fakat yapılan son güncel çalışmalarda ise FECV'in de monositlerde replike olduğuna dair kanıtlar bulunmaktadır (Kipar vd., 2010). Genel anlamda kabul edilen görüş ise "in vivo mutasyon" teorisi ile gastrointestinal sistemde bulunan FECV biyotipinin mutasyona uğramasıyla FIPV biyotipi ortaya çıkar ve sistemik FIP hastalığına sebebiyet vermektedir. FIPV, koronavirüs'lerin virülent patotipi olarak kabul görmekte olup bu patotip, her zaman öldürücü olabilir (Brown vd., 2009).

Hastalığın tanı ve tedavisi hala açıklığa kavuşturulamamış olup kesin teşhisi zordur. Bu durum FIPV suşunun, antijenik ve genetik olarak diğer FECV 'den ayırt edilemiyor olmasıdır. Klinik olarak FIP hastalığının antemortem tanısı zordur (Litster vd., 2013). Bu sebeplerden dolayı FIP ile ilgili olarak hastalığın teşhisinde klinik bulgular, serolojik testler, laboratuvar analizleri kullanılsada hastalığın standart tanı yöntemi olarak immunohistokimyasal incelemeler kullanılmaktadır. Hastalığın ayırıcı biyokimyasal laboratuvar bulguları, patogenezi ve teşhisine yönelik daha fazla çalışma yapılması gerekmektedir.

Hastalık fibrinöz ve granümatöz serozit, vücut boşluklarında proteinden zengin seröz efüzyon ve granümatöz lezyonlar ile karakterizedir (Tekes ve Thiel, 2016). FIP hastalığının klinik semptomu vaskülitis oluşumu ve granümatöz

lezyonların şekillenmesine göre değişkenlik göstermektedir. Vaskülitis ıslak efüzyonlara neden olurken granülom oluşumu kuru forma sebep olmaktadır (Riemer vd., 2016; Sparkes vd.,1991; Tsai vd., 2011).

Kedilerde Feline Coronavirus (FCoV) enfeksiyonunun nonefüziv formunda hastalığın akut döneminde ateş, letarji, kilo kaybı ve anoreksi gibi bulguları görülse de hastalığın teşhisini koymak zordur. Hastalık granüloamatöz lezyonlardan etkilenen organlara bağlı olarak değişmektedir. Santral sinir sisteminde, abdominal organlarda, böbrek, dalak, karaciğer, pankreas, gastrointestinal sistem ve lenf nodlarında spesifik granüloamatöz lezyonlar görülmektedir (Norris vd., 2005). Bazı kedilerde sadece nörolojik belirtiler karşımıza çıkmaktadır (Rissi, 2018). Genel olarak bildirilen bulgular; hiperestezi, nistagmus, ataksi, değişen derecelerde parezis veya tetraparezis'dir (Timmann vd., 2008). Nörolojik FIP hastalığının retrospektif bir çalışmasında 24 kediden 3'ünde T3-L3 myelopati, 14 kedide santral sinir sistemi hastalıkları ve 7 kedide sentral vestibular sendrom bildirilmiştir (Crawford vd., 2017). Merkezi sinir sistemi lezyonlarının görüldüğü FIP hastalarında ve medulla spinalisi etkilenmiş hastalarda inkoordinasyon, hiperestezi, trigeminal, brahial, siatik ve fasial sinirlerde oluşan felç, nöbetler ve posterior parezis bildirilmiştir (Timmann vd., 2008). Yapılan bir çalışmada ependim hücre tabakası ve plexus koroideus'a etken tutulumu sonucunda kafa sallama ve dönme, nistagmus, serebellar vestibular semptomlar görülmüştür (Foley vd., 1998). Klinik FIP'li hastalarda organlardaki lezyonlarla beraber aynı zamanda göz lezyonları görülebildiği gibi bazı vakalarda sadece göz lezyonları da tek başına görülebilir. En çok görülen klinik bulgular, üveitis, iritis, korioretinitistir. Bunlardan ayrı olarak panoftalmitis ve retinal hemoraji de görülmektedir (Olsen, 1993). Bu çalışmada nonefüziv forma sahip feline enfeksiyöz peritonit şüpheli kedilerde değişken ateş, iştahsızlık, kilo kaybı, ataksi, inkoordinasyon, parezis, tetraparezis, nistagmus, kafa sallama, dönme, oküler korioretinit, üveitis, ikterus ve anemi bulguları görüldü.

Feline enfeksiyöz peritonitisli kedilerin efüziv formunda vücut boşluklarında efüzyon oluşumuyla karakterize olup en sık abdominal gerginlik ile birlikte karın boşluğunda abdominal asites görülmektedir (Riemer vd., 2016). Abdominal efüzyonu olan kedilerde plevral efüzyon ve dispne görülebilir (Beatty ve Barrs, 2010; Pedersen, 2009; Riemer vd., 2016). Torasik efüzyonu olan kedilerde

çoğunlukla taşipne veya dispne bulgularıyla birlikte respiratorik distrese bağlı siyanotik mukozalar görülür, perikardiyal efüzyonu olan kedilerin oskültasyonunda boğuk kalp sesleri duyulmaktadır (Hirschberger vd., 1995). Efüzyona sahip olan bazı kediler hareketli ve dış uyaranlara karşı tepkileri olmasına rağmen bazı kediler deprese haldedir. Kedilerde iştah değişkenlik gösterir bazı kedilerde artarken bazılarında iştah azalabilir (Hartmann, 2005). Abdomenin palpasyonu ağrısızdır ve aşırı genişlemiş şekilde hamur kıvamındadır. Abdominosentez yapılan kedilerde berrak, visköz karakterde saman sarısı renkte, hafif veya orta derecede bulanık bol miktarda peritoneal efüzyon görülmektedir (Andrew, 2000). Bu çalışmada efüziv forma sahip feline enfeksiyöz peritonit şüpheli kedilerde letarji, iştahsızlık, dispne, boğuk kalp sesleri, asites, abdominal gerginlik, hamur kıvamında genişlemiş abdomen, sarılık peritoneal ve torasik efüzyon görüldü.

Feline enfeksiyöz peritonitli kedilerde hiperglobulinemi ve hipoalbuminemi çok görülür (Riemer vd., 2016; Rohrer, 1992). Hiperglobulineminin sebebi; dolaşımdaki immün komplekslerin olması, spesifik antikor yanıtı, komplement varlığından dolayıdır (Goodson vd., 2009; Paltrinieri vd., 1999). Görülen bu artışın esas nedeni gamaglobulin seviyesinin artmasıdır (Hartmann, 2005; Paltrinieri vd., 2002; Perderson, 2008). Hipoalbumineminin sebebi böbreklerde immün kompleks birikmesiyle meydana gelen glomerulonefropati kaynaklı protein kaybından ötürü veya proteinden zengin sıvının damar dışına sızması yani vaskülitis nedeniyle olduğu ileri sürülmektedir (Hayashi vd., 1982). Karaciğer hastalıklarında da albumin ve globulin seviyeleri azalır bundan dolayı parametrelerin tek başına yorumlanması yerine albumin/globulin oranının değerlendirilmesi FIP teşhisinde daha önemlidir (Hartmann vd., 2003; Rohrer vd., 1993). FIP hastalığında (A/G) oranının cut-off değerininin ( $<0.4$ )'den düşük olması istenmektedir ( $>0.6-0.8$ )'den daha yüksek olması FIP hastalığını ekarte etmektedir, bu oranla beraber diğer tanısal testlerle desteklenmelidir (Felten ve Harttman, 2019). FIP hastalığında (A/G) oranının 0,6'nın altında olması inflamatuvar sürecin başladığını ve çoğunlukla FIP için tanısal olduğu düşünülmektedir (Hirschberger vd., 1995). (A/G) oranının ( $>0,8$ )'den büyük olması hastanın FIP olma ihtimalini oldukça düşürmektedir (Addie vd., 2009; Hartmann vd., 2003; Sparkes vd., 1991). Feline enfeksiyöz peritonitli kedilerde yapılan çalışmalarda globulin ve total protein düzeylerinde artışlar belirlenirken albumin düzeyinde ve albumin/globulin oranlarında düşüşler tespit

edilmiştir. Total protein seviyesindeki artışın globulin üretimindeki artışa bağlanmıştır. Vaskülitise bağlı damarlarda proteinden zengin sıvının damar dışına çıkması ve böbreklerden geri albumin emiliminin gerçekleşmemesi sonucunda hipoalbuminemi meydana gelir (Addie vd., 2009; Aytuğ, 2008; Barr vd., 1995; Carlson vd., 2006; Jeffery vd., 2012; Pedersen, 2014). Bu çalışmada feline enfeksiyöz peritonit şüpheli kedilerde total protein ve globulin düzeylerinin yükseldiği, albumin/globulin oranı ve albumin seviyelerinin ise sağlıklı gruba göre azaldığı tespit edilmiştir.

Biyokimyasal parametreler feline enfeksiyöz peritonit hastalığının teşhisine yardımcı olmaktadır (Addie vd., 2009; Norsworthy, 2006; Sparkes vd., 1991; Tsai vd., 2011). FIP'li kedilerde organ hasarının lokalizasyonuna boyutuna ve derecesine göre karaciğer enzimlerinde artışlar görülebilmektedir (Weiss, 1991; Wolf, 1997). Fakat yapılan bir çalışmada karaciğer enzimlerinde oluşan bu artıştan ziyade FIP'li kedilerde ALP düzeyindeki değişiklik ve artışlar belirgin bulunamamıştır (Meli vd., 2004). Hepatik lipidozis ve kolangiohepatit gibi karaciğer hastalıklarında ALT ve ALP'de görülen spesifik artışlar FIP'li kedilerde görülmeyebilir (Addie ve Jarret, 1990). Feline enfeksiyöz peritonite sahip kedilerde yapılan çalışmalarda ALT seviyesinin arttığını ve karaciğer enzimlerindeki yükselmelerin hastalığa bağlı oluşan yangından ileri geldiği bildirilmektedir (Addie vd., 2009; Aytuğ, 2008; Barr vd., 1995; Carlson ve Macintire, 2006; Jeffery vd., 2012; Pedersen, 2009, Pedersen, 2014). Yaptığımız çalışmada feline enfeksiyöz peritonit şüpheli kedilerde ALP seviyeleri düşük çıkmasına rağmen önemli bir farkın olmadığı, AST ve ALT düzeylerinin ise sağlıklı kedilere göre arttığı belirlendi.

FIP hastalarının %21-63'ünde efüziv formda olan hastalarda hiperbilirubinemi tespit edilmektedir (Norris, 2005). Eritrosit yıkımlarında ve artan TNF- $\alpha$  seviyesiyle bilirubin metabolizması değişmekte olup bilirubin düzeyi her zaman karaciğer kaynaklı artış göstermemektedir (Riemer vd., 2016). Feline enfeksiyöz peritonite sahip kedilerde yükselen bilirubin seviyelerinin immun hemolitik aneminin sonucu olarak karşımıza çıkabileceğini ve bu artan bilirubin seviyelerinin kırmızı kan hücrelerinin düşüşüne bağlı olduğunu bildirmişlerdir (Tsai vd., 2011). Bu çalışmada feline enfeksiyöz peritonit şüpheli kedilerde bilirubin

düzeyleri artış göstermesine rağmen sağlıklı kedilere göre önemli çıkmadığı tespit edilmiştir.

Feline enfeksiyöz peritonit hastalığına sahip kedilerde BUN düzeylerinde artış görülmesinin nedeni glomerular fonksiyonlarının bozulmasına bağlanmışlardır (Addie vd., 2009; Aytuğ, 2008; Barr vd., 1995, Carlson ve Macintire, 2006; Jeffery vd., 2012; Pedersen, 2009, Pedersen, 2014). FIP'li kedilerde organ hasarının lokalizasyonuna boyutuna ve derecesine göre kreatinin ve BUN düzeylerinde artışlar görülmüştür (Weiss,1991; Wolf, 1997). FIP hastalığında granümatöz lezyonlar ve glomerulonefrit sebebiyle böbreklerin etkilendiği (Harttman vd., 2020) bu değişikliklerin kanda üre ve kreatinin seviyelerini arttırarak azotemiye neden olduğunu ve genellikle de efüzyona sahip olmayan kedilerde görüldüğünü bildirmişlerdir (Riemer vd., 2016). Bu çalışmada feline enfeksiyöz peritonit şüpheli kedilerde sağlıklı kedilere göre BUN seviyeleri artış göstermesine rağmen önemli çıkmadığı kreatinin düzeylerin ise sağlıklı kedilere göre arttığı tespit edilmiştir.

TNF-  $\alpha$  kedilerde lenfosit apoptozunu indükleyerek lenfopeni oluşmasına sebep olmaktadır (Dean vd., 2003; Takano vd., 2007b). Aynı zamanda FIP'li kedilerde nötrofil apoptozunun TNF-  $\alpha$  tarafından inhibe edilmesi sebebiyle oluşan nötrofilinin TNF sebebiyle olduğu düşünülmektedir (Takano vd., 2009). Nötrofiller tarafından üretilen reaktif oksijen türleri ve proteazların (Fantone vd., 1985; Sampson, 2000) granümatöz lezyonları şekillenmesini şiddetlendirdiğini bildirmişlerdir (Takano vd., 2009). Yapılan bir çalışmada FIPV ile enfekte olmuş makrofajlarda viral replikasyon gerçekleşmesiyle, TNF- $\alpha$  seviyesinin artış göstermesi sonucunda FIPV'nin hedef hücre yüzeyi reseptörü olan fAPN'nin makrofajlardaki ekspresyonunu arttırmakta olduğunu ve bunun sonucunda FIPV enfektivitesini arttırdığını doğrulamışlardır aynı zamanda tek başına FIPV ile enfekte olmuş makrofajlara nazaran ADE mekanizmasıyla enfekte olan makrofajların TNF-  $\alpha$  üretimini arttırdığını tespit etmişlerdir. FIPV enfekte kedilerde humoral bağışıklığın artmasıyla ADE mekanizmasıyla makrofajlarda viral replikasyon ve TNF-  $\alpha$  üretimini arttırdığı ve bunun sonucunda; lenfosit apoptozunun indüklenmesi ve makrofajlarda fAPN reseptörlerinin artışıyla virüse karşı olan hassasiyet artarak hastalığın ilerlemesine neden olduğunu belirtmişlerdir (Takano vd., 2007a). FIP hastalığına sahip kedilerde CD4+ ve CD8+ T hücreleri ve periferik kan T

hücrelerinin sayısı belirgin derecede azaldığı bilinmektedir (De Groot-Mijnes vd., 2005). Bu lenfosit apoptozunun lenf düğümlerinde ve dalakta tespit edilmesine rağmen periferik kan T lenfositlerinde tespit edilememiştir bu da FIP hastalığına sahip kedilerde lenfopeninin apoptoza bağlı olduğunu gösteren ilk çalışmalardan biridir (Haagmans vd., 1996; Kipar vd., 2001). FIPV ile enfekte olmuş makrofajlardan salınan TNF-  $\alpha$ 'nın lenfositlerde bilhassa CD8+ hücrelerinde apoptozu indüklediği görülmüş olup bu da hücre aracılı bağışıklığın azalmasına sebep olmaktadır (Takano vd., 2007b).

Tümör nekrozis faktörü, proinflamatuvar sitokinler grubundadırlar. Başlıca monosit ve makrofajlar tarafından üretilen sitokin olup üretimine T-lenfosit, mast hücresi, nötrofil, endotel hücrelerinin ve fibroblastlarında katkıda bulunduğu bir glikoproteindir. Fiziksel stres sonrası ve doku hasarı oluşması sonucunda kanda ilk tespit edilen sitokindir ve yangının başlamasında ve devamında önemli bir parametredir (Vilcek vd., 2008). Tümör nekrozis faktörü, tümör hücreleri, kompleman sistemi aktivasyonu, immun kompleks oluşumu, virüs, interlökin (IL)-1, IL-2 salınımı ve gram pozitif bakteriler, paraziter sebeplerden dolayı salınımını tetikler (Tseng vd., 2018). TNF- $\alpha$ 'nın inflamatuvar sitokinlerin aktivasyonunu sağlamada ve inflamatuvar cevapta önemli rollere sahip olduğu görülmektedir. Bakteriyel sepsisli maymunlar üzerinde yapılan bir çalışmada TNF- $\alpha$ 'nın IL-1 $\beta$ , IL-6, IL-18 ve IL-8 gibi sitokinlerin salınmasını indüklediği görülmüştür (Emerson vd., 1992; Tracey vd., 1987). FIP'li kedilerde TNF- $\alpha$  'nın yüksek seviyelerde, IFN- $\gamma$ 'nın düşük düzeylerde olduğu belirlenmiştir. FIP hastalığına sahip olmayan kedilerde IFN- $\gamma$  seviyeleri yükselirken TNF- $\alpha$  düzeyleri düşük bulunmuştur (Takano vd., 2007b). FIPV'e karşı oluşan bağışıklık düşük TNF-  $\alpha$  /yüksek IF- $\gamma$  yanıtı ile sağlanması istenirken yüksek TNF-  $\alpha$  /düşük IF- $\gamma$  yanıtı oluşması hastalığın meydana çıkmasına sebep olmaktadır (Pedersen, 2009). Deneysel oluşturulmuş FIP vakalarında enfeksiyonun akut döneminde TNF-  $\alpha$ 'nın yükseldiği, IF- $\gamma$ 'nın azaldığı görülmüştür (Dean vd., 2003; Gunn-Moore vd., 1998; Kiss vd., 2004). FIP hastalığı olan kedilerde IL-1, IL6, IL10 ve TNF-  $\alpha$  seviyelerinde artışlar belirlenmiştir (Dean vd., 2003; Goitsuka vd., 1991; Takano vd., 2007b). Bu çalışmada feline enfeksiyöz peritonit şüpheli kedilerde sağlıklı kedilere göre TNF-  $\alpha$  düzeyi artış göstermesine rağmen sağlıklı gruptakilere göre önemli çıkmadığı tespit edilmiştir.

Asetilkolinesteraz, nöral dokularda, beynin gri maddesinde ve eritrositler de dahil olmak üzere yüksek düzeyde aktivite gösterir (Massoule vd., 1993). Aynı zamanda akciğerlerde, sinir uçlarında ve dalakta bulunur (Ogunkeye, 2006; Qarawi, 2003). Asetilkolinin esas görevi beynin kolinerjik sinaplarında ve otonom sinir sisteminde nöral impulsun iletimini sağlayan asetilkolin hidrolizini sağlamaktır (Boberg vd., 2010). Asetilkolinesteraz karaciğerde üretilip karaciğer dejenerasyonlarında kandaki düzeyi azalmaktadır (Stojević vd., 2005). Asetilkolinesteraz eritrositlerin zarında bulunur, eritrositlerin şekil ve boyutunun korunmasına yardımcı olur, eritrositlerin şekil ve boyutunda oluşacak herhangi bir değişiklik asetilkolinesterazların aktivitesini etkileyebilir (Gupta S vd., 2018).

Feline enfeksiyöz peritonitiste anemi ve immun hemolitik anemi görülür (Lutz vd., 2002; Meli vd., 2004; Norris vd., 2005; Riemer vd., 2016). Yapılan çalışmalarda çeşitli hemolitik anemilerin eritrositlerdeki asetilkolinesteraz seviyesini değiştirdiği görülmüştür (Sirchia, 1970; Herz, 1972). Hemolitik anemili, mikrositik ve makrositik anemili insanlar üzerinde yapılan çalışmada, eritrositlerdeki asetilkolinesteraz düzeyleri kontrol grubuna göre yüksek çıktığı bildirilmiştir (Gupta vd., 2018). Feline enfeksiyöz peritonitli kedilerin %65'inde aneminin olduğu ve otoantikorların neden olduğu otoimmun hemolitik aneminin de görüldüğü, eritrositler içerisinde görülen Heinz cisimciğinin hemolize sebep olduğu yapılan coombs test sonucunda pozitif çıktığı tespit edilmiştir. (Addie ve Jarret, 1990). Feline enfeksiyöz peritonit hastalığı olan kedilerde terminal olarak ortaya çıkan immun hemolitik anemi sonucunda kırmızı kan hücreleri azalır ve TNF-  $\alpha$  seviyesi artar (Tsai vd., 2011). Asetilkolinesteraz kırmızı kan hücresi membranı'nın normal şeklini koruyan önemli bir enzimdir. Zardaki herhangi bir defekt veya hasar oluşması oksijen transportunu ve eritrositlerin yapısını olumsuz etkiler. Hemolitik anemilerde eritrosit asetilkolinesteraz seviyesinin arttığı bildirilmiştir (Gupta vd., 2018). Bu çalışmada feline enfeksiyöz peritonit şüpheli kedilerde sağlıklı kedilere göre asetilkolinesteraz düzeyi artış göstermesine rağmen önemli çıkmadığı tespit edilmiştir.

## 6. SONUÇ VE ÖNERİLER

Sonuç olarak hastalığın teşhisinde klinik bulgular, serolojik testler, laboratuvar analizleri kullanılsada hastalığın standart tanı yöntemi olarak immunohistokimyasal incelemeler kullanılmaktadır. Bu çalışmada feline enfeksiyöz peritonit şüpheli ve sağlıklı kedilerde, tümör nekrozis faktör-alfa, asetilkolinesteraz, AST, ALT, ALP, BUN, total protein, total bilirubin ve kreatinin düzeyleri belirlendiğinden dolayı hastalığın biyokimyasal tanısına katkı sağlamıştır. Feline enfeksiyöz peritonitli kedilerde kolinesteraz enzimleri çok sınırlı araştırıldığından dolayı daha detaylı çalışmaların yapılması gerektiği kanaatindeyiz.

## KAYNAKLAR

- Addie, D., Belák, S., Boucraut-Baralon, C., Egberink, H., Frymus, T. and Gruffydd-Jones, T. (2009). Feline infectious peritonitis. ABCD guidelines on prevention and management. *Journal of Feline Medicine & Surgery*, 11(7), 594-604
- Addie, D.D. (2000). Clustering of feline coronaviruses in multi-cat households. *Veterinary Journal*, 159, 8-9.
- Addie, D.D., Jarrett, J.O. (2001).: Use of a reverse-transcriptase polymerase chain reaction for monitoring feline coronavirus shedding by healthy cats. *Veterinary Record*, 148, 649-653.
- Addie DD, Jarrett O (1990): Control of feline coronavirus infection in kittens. *Veterinary Record*, 126, 164.
- Addie, D.D. and Jarrett, O. (1992): A study of naturally occurring feline coronavirus infection in kittens. *Veterinary Record*, 130,133–137.
- Addie, D.D., Poder, L., Burr, S. and Decaro, P. (2015). Utility of feline coronavirus antibody tests. *Journal of Feline Medicine & Surgery*, 17,152-162.
- Addie, D.D., Mc Donald, M., Audhuy, S., Burr, P., Hollins, J., Kovacic, R., Lutz, H., Luxton, Z., Mazar, S. and Meli, M.L. (2012). Quarantine protects Falkland Islands (Malvinas) cats from feline coronavirus infection. *Journal of Feline Medicine & Surgery*, 14, 171-176.
- Addie, D.D., Schaap, I.A., Nicolson, L. and Jarrett, O. (2003). Persistence and transmission of natural type I feline coronavirus infection. *Journal of General Virology*, 84, 2735-2744.
- Akın İleri, H. (2013). *Türkiye'de evcil kedilerde feline coronavirus enfeksiyonlarının epidemiyolojisi ve moleküler karakterizasyonu*. Yayınlanmamış doktora tezi. Ankara: Ankara Üniversitesi.
- Andrew, S.E. (2000). Feline infectious peritonitis. *Veterinary Clinics of North America: Small Animal Practice*, 30(5), 987–1000.
- Aytuğ, N. (2008). Kedi enfeksiyonları 1: Zorlayan tanı; kedilerin enfeksiyöz peritonitisi. *Uludağ Üniversitesi Veteriner Fakültesi Dergisi*, 27(1-2): 11-17.
- Balint, A., Farsang, A., Zadori, Z., Hornyak, A., Dencso, L., Almazan, F., Enjuanes, L. and Belak, S. (2012). Molecular characterization of feline infectious peritonitis virus strain DF-2 and studies of the role of ORF3abc in viral cell tropism. *Journal of Virology*, 86, 6258–6267.
- Bank-Wolf, B.R., Stallkamp, I., Wiese, S., Moritz, A., Tekes, G. and Thiel, H.J. (2014). Mutations of 3c and spike protein genes correlate with the occurrence of feline infectious peritonitis. *Veterinary Microbiology*, 173, 177–188.
- Barcena, M., Oostergetel, G.T., Bartelink, W., Faas, F.G., Verkleij, A., Rottier, P.J., Koster, A.J. and Bosch, B.J. (2009). Cryo-electron tomography of mouse hepatitis virus: insights into the structure of the coronavirus. *Proceedings of the National Academy of Sciences*, 106, 582–587.
- Barker, E. and Tasker, S. (2020a). Update on feline infectious peritonitis. *In Practice*, 42(7), 372-383.
- Barker, E.N., Tasker, S. (2020b). Advances in molecular diagnostics and treatment of feline infectious peritonitis. *Advances in Small Animal Care*, 1161-188.
- Barker, E.N., Stranieri, A., Helps, C.R., Porter, E.L., Davidson, A.D., Day, M.J., Knowles, T., Kipar, A. and Tasker, S. (2017). Limitations of using feline coronavirus spike protein gene mutations to diagnose feline infectious peritonitis. *Veterinary Research*, 48(60), 1-14

- Barnett, O.W. (1993). Modern technology improves plant-virus taxonomy or melding the molecular and classical. *Phytopathology*, 83, 33-34.
- Barr, M.C., Olsen, C.W., Scott, F.W. (1995). *Feline viral diseases*. In: Ettinger SJ, Feldman EC editors. *Veterinary internal medicine 4th ed*. Philadelphia: W.B. Saunders Company press.
- Baudoux, P., Carrat, C., Besnardeau, L., Charley, B. and Laude, H. (1998). Coronavirus pseudo particles formed with recombinant M and E proteins induce alpha interferon synthesis by leukocytes. *Journal of Virology*, 72, 8636-8643.
- Bauer, B.S., Kerr, M.E., Sandmeyer, L.S. and Grahn, B.H. (2013). Positive immunostaining for feline infectious peritonitis (FIP) in a Sphinx cat with cutaneous lesions and bilateral panuveitis. *Veterinary Ophthalmology*, 16(1), 160-163.
- Beatty, J., Barrs, V. (2010). Pleural effusion in the cat: a practical approach to determining aetiology. *Journal of Feline Medicine & Surgery*, 12, 693-707.
- Bell, E.T., Toribio, J.A., White, J.D., Malik, R. and Norris, J.M. (2006). Seroprevalence study of feline coronavirus in owned and feral cats in Sydney, Australia. *Australian Veterinary Journal*, 84, 74-81.
- Belouzard, S., Millet, J.K., Licitra, B.N. and Whittaker, G.R. (2012). Mechanisms of coronavirus cell entry mediated by the viral spike protein. *Viruses*, 4, 1011–1033.
- Benetka, V., Kubber-Heiss, A., Kolodziejek, J., Nowotny, N., Hofmann-Parisot, M. and Mostl, K. (2004). Prevalence of feline coronavirus types I and II in cats with histopathologically verified feline infectious peritonitis. *Veterinary Microbiology*, 99, 31–42.
- Boberg, D.R., Furtado-Alle, L., Souza, R.L., Chautard-Freire Maia, E.A. (2010). Molecular forms of butyrylcholinesterase and obesity. *Genetics and Molecular Biology*, 33, 452–454.
- Bonaduce, A. (1942). Infektiöse pleuritis der katzen. *Nuova Vet.*, 21, 32-42.
- Bosch, B.J., Van Der Zee, R., De Haan, C.A.M. and Rottier, P.J.M. (2003). The coronavirus spike protein is a class I virus fusion protein: structural and functional characterization of the fusion core complex. *Journal of Virology*, 77, 8801–8811.
- Brown, M.A., Troyer, J.L., Pecon-Slattey, J., Roelke, M.E. and O'Brien, S.J. (2009). Genetics and pathogenesis of feline infectious peritonitis virus. *Emerging Infectious Diseases*, 15(9), 1445-1452.
- Brownlie, J. and Whittaker, G. (2017). *Coronaviridae*. In: *Fenner's veterinary virology*. MacLachlan NJ and Dubovi EJ (Ed), 5th ed., 435-461, Elsevier Inc, United Kingdom.
- Burkard, C., Verheije, M.H., Wicht, O., Van Kasteren, S.I., Van Kuppeveld, F.J., Haagmans, B.L., Pelkmans, L., Rottier, P.J., Bosch, B.J., De Haan, C.A. (2014). Coronavirus cell entry occurs through the endo-/lysosomal pathway in a proteolysis-dependent manner. *PLoS Patholog*, 10, e1004502.
- Cannon, M.J., Silkstone, M.A. and Kipar, A.M. (2005). Cutaneous lesions associated with coronavirus-induced vasculitis in a cat with feline infectious peritonitis and concurrent feline immunodeficiency virus infection. *Journal of Feline Medicine & Surgery*, 7, 233-236.
- Carlson, K.J. and Macintire, D.K. (2006). Feline infectious peritonitis. *Emergency and Critical Care Medicine*, 8(1), 1-11.
- Cave, T.A., Golder, M.C., Simpson, J. and Addie, D.D. (2004). Risk factors for feline coronavirus seropositivity in cats relinquished to a UK rescue charity. *Journal of Feline Medicine & Surgery*, 6(2), 53-58.

Cecilian, F., Grossi, C., Giordano, A., Pocacqua, V. and Paltrinieri, S. (2004). Decreased sialylation of the acute phase protein alpha1-acid glycoprotein in feline infectious peritonitis (FIP). *Veterinary Immunology and Immunopathology* 2004, 99, 229–236.

Cham, T.C., Chang, Y.C., Tsai, P.S., Wu, C.H., Chen, H.W., Jeng, C.R., Pang, V.F. and Chang, H.W. (2017). Determination of the cell tropism of serotype 1 feline infectious peritonitis virus using the spike affinity histochemistry in paraffin-embedded tissues. *Microbiology and Immunology*, 61, 318-327.

Chang, H.W., De Groot, R.J., Egberink, H.F. and Rottier, P.J. (2010). Feline infectious peritonitis: insights into feline coronavirus pathobiogenesis and epidemiology based on genetic analysis of the viral 3c gene. *Journal of General Virology*, 91, 415–420.

Chang, H.W., Egberink, H.F., Halpin, R., Spiro, D.J. and Rottier, P.J. (2012). Spike protein fusion peptide and feline coronavirus virulence. *Emerging Infectious Diseases*, 18, 1089-1095.

Chang, H.W., Egberink, H.F., Rottier, P.J. (2011). Sequence analysis of feline coronaviruses and the circulating virulent/avirulent theory. *Emerging Infectious Diseases*, 17, 744-746.

Chatonnet, A. and Lockridge, O. (1989). Comparison of butyrylcholinesterase and acetylcholinesterase. *The Biochemical Journal*, 260, 625-634.

Corapi, W.V., Darteil, R.J., Audonnet, J.C. and Chappuis, G.E. (1995). Localization of antigenic sites of the S glycoprotein of feline infectious peritonitis virus involved in neutralization and antibody-dependent enhancement. *Virology*, 5, 2858–2862.

Corapi, W.V., Olsen, C.W. and Scott, F.W. (1992). Monoclonal antibody analysis of neutralization and antibody-dependent enhancement of feline infectious peritonitis virus. *Journal of Virology*, 66, 6695–6705

Crawford, A.H., Stoll, A.L., Sanchez-Masian, D., Shea, A., Michaels, J., Fraser, A.R. and Beltran, E. (2017). Clinicopathologic features and magnetic resonance imaging findings in 24 cats with histopathologically confirmed neurologic feline infectious peritonitis. *Journal of Veterinary Internal Medicine*, 31, 1477-1486.

Das, U.N. (2007). Acetylcholinesterase and butyrylcholinesterase as possible markers of low grade systemic inflammation. *Medical Science Monitor*, 13, 214–221.

De Groot-Mijnes, J.D.F., Van Dun, J.M., Van Der Most, R.G. and De Groot, R.J. (2005). Natural history of a recurrent feline coronavirus infection and the role of cellular immunity in survival and disease. *Journal of Virology*, 79, 1036-1044.

De Haan, C.A., De Wit, M., Kuo, L., Montalto-Morrison, C., Haagmans, B.L., Weiss, S.R., Masters, P.S. and Rottier, P.J. (2003). The glycosylation status of the murine hepatitis coronavirus M protein affects the interferogenic capacity of the virus in vitro and its ability to replicate in the liver but not the brain. *Virology*, 312, 395-406.

Dean, G.A., Olivry, T., Stanton, C. and Pedersen, N.C. (2003). In vivo cytokine response to experimental feline infectious peritonitis virus infection. *Veterinary Microbiology*, 97, 1–12

Declercq, J., De Bosschere, H., Schwarzkopf, I. and Declercq, L. (2008). Papular cutaneous lesions in a cat associated with feline infectious peritonitis. *Vet Dermatology*, 19, 255-258.

Delmas, B., Gelfi, J., Sjöström, H., Noren, O., Laude, H. (1993). Further characterization of aminopeptidase-N as a receptor for coronaviruses. *Advances in Experimental Medicine and Biology*, 342, 293-298.

Delmas, B., Gelfi, J., Sjöström, H., Noren, O. and Laude, H. (1993). Further characterization of aminopeptidase-N as a receptor for coronaviruses. *Advances in Experimental Medicine And Biology*, 342, 293-298.

Dewerchin, H.L., Cornelissen, E. and Nauwynck, J.H. (2005). Replication of feline coronaviruses in peripheral blood monocytes. *Archives of Virology*, 150(12), 2483–2500.

Doenges, S.J., Weber, K., Dorsch, R., Fux, R., Fischer, A., Matiasek, L.A., Matiasek, K. and Hartmann, K. (2016). Detection of feline coronavirus in cerebrospinal fluid for diagnosis of feline infectious peritonitis in cats with and without neurological signs. *Journal of Feline Medicine & Surgery*, 18, 104-109.

Doenges, S.J., Weber, K., Dorsch, R., Fux, R., Fischer, A., Matiasek, L.A., Matiasek, K. and Hartmann, K. (2016). Detection of feline coronavirus in cerebrospinal fluid for diagnosis of feline infectious peritonitis in cats with and without neurological signs. *Journal of Feline Medicine & Surgery*, 18, 104-109.

Drechsler, Y., Alcaraz, A., Bossong, F.J., Collisson, E.W. and Diniz, P.P. (2011). Feline coronavirus in multicat environments. *Veterinary Clinics of North America Small Animal Practice*, 41(6), 1133–1169.

Dye, C. and Siddell, S.G. (2005). Genomic RNA sequence of feline coronavirus strain FIPV WSU-79/1146. *Journal of General Virology*, 86, 2249–2253.

Dye, C., Temperton, N. and Siddell, S.G. (2007). Type I feline coronavirus spike glycoprotein fails to recognize aminopeptidase N as a functional receptor on feline cell lines. *Journal of General Virology*, 88, 1753-1760.

Emerson, T.E., Lindsey, D.C., Jesmok, G.J., Duerr, M.L. and Fournel, M.A. (1992). Efficacy of monoclonal antibody against tumour necrosis factor alpha in an endotoxemic baboon model. *Circulation Shock*, 38, 75-84

Enjuanes, L., Almazan, F., Sola, I. and Zuniga, S. (2006). Biochemical aspects of coronavirus replication and virus-host interaction. *Annual Review of Microbiology*, 60, 211–230.

Ernandes, M.A., Cantoni, A.M., Armando, F., Corradi, A., Ressel, L. and Tamborini, A. (2019). Feline coronavirus-associated myocarditis in a domestic longhair cat. *Journal of Feline Medicine and Surgery Open Reports*, 5(2), 2055116919879256.

Escors, D., Ortego, J. and Enjuanes, L. (2001). The membrane M protein of the transmissible gastroenteritis coronavirus binds to the internal core through the carboxyterminus. *Advances in Experimental Medicine and Biology*, 494, 589-593.

Fantone, J.C., Ward, P.A. (1985). Polymorphonuclear leukocyte-mediated cell and tissue injury: oxygen metabolites and their relations to human disease. *Human pathology*, 16(10), 973-978.

Faustman, D. and Davis, M. (2010). TNF receptor 2 pathway: drug target for autoimmune diseases. *Nature Reviews Drug Discovery*, 9, 482–493.

Fehr, A.R. and Perlman, S. (2015). Coronaviruses: an overview of their replication and pathogenesis. *Methods in Molecular Biology*, 1282, 1–23.

Felten, S., Hartmann, K. (2019). Diagnosis of feline infectious peritonitis: a review of the current literature. *Viruses*, 11(11), 10-68.

Felten, S., Weider, K., Doenges, S. and Gruendl, S. (2017). Detection of feline coronavirus spike gene mutations as a tool to diagnose feline infectious peritonitis. *Journal of Feline Medicine & Surgery*, 19(4), 321-335.

Foley, J.E., Lapointe, J.M., Koblik, P., Poland, A. and Pedersen, N.C. (1998). Diagnostic features of clinical neurologic feline infectious peritonitis. *Journal of Veterinary Internal Medicine*, 12, 415-423.

- Foley, J.E. and Leutenegger, C. (2001). A review of coronavirus infection in the central nervous system of cats and mice. *Journal of Veterinary Internal Medicine*, 15, 438-444.
- Foley, J.E. and Pedersen, N.C. (1996). The inheritance of susceptibility to feline infectious peritonitis virus in purebred catteries. *Feline Practice*, 24, 14–22.
- Foley, J.E., Poland, A., Carlson, J. and Pedersen, N.C. (1997). Patterns of feline coronavirus infection and fecal shedding from cats in multiple-cat environments. *Journal of the American Veterinary Medical Association*, 210(9), 1307–1312.
- Foley, J.E., Poland, A., Carlson J, Pedersen NC. (1997). Risk factors for feline infectious peritonitis among cats in multiple-cat environments with endemic feline enteric coronavirus. *Journal of the American Veterinary Medical Association*, 210, 1313–1318.
- Fowler, M.E. (1978). *Zoo and wild animal medicine*. Philadelphia: Saunders.
- Francisco, A.U., Brandon, L.P. and Hostetter, J.M. (2016). *Feline infectious peritonitis*. In: Maxie MG (ed), *Pathology of Domestic Animals Vol 2*. 6th edition. Missouri, Elsevier Health Sciences.
- Frucht, D.M., Fukao, T., Bogdan, C., Schindler, H., O'Shea, J.J. and Koyasu, S. (2001). IFN-gamma production by antigen-presenting cells: mechanisms emerge. *Trends in Immunology*, 22(10), 556–560.
- Gessani, S. and Belardelli, F. (1998). IFN-gamma expression in macrophages and its possible biological significance. *Cytokine & Growth Factor Reviews*, 9(2), 117–123.
- Giordano, A., Spagnolo, V., Colombo, A. and Paltrinieri, S. (2004). Changes in some acute phase protein and immunoglobulin concentrations in cats affected by feline infectious peritonitis or exposed to feline coronavirus infection. *The Veterinary Journal*, 167, 38–44.
- Giori, L., Giordano, A., Giudice, C., Grieco, V. and Paltrinieri, S. (2011). Performances of different diagnostic tests for feline infectious peritonitis in challenging clinical cases. *Journal of Small Animal Practice*, 52(3), 152–157.
- Goitsuka, R., Furusawa, S., Mizoguchi, M. and Hasegawa, A. (1991). Detection of interleukin 1 in ascites from cats with feline infectious peritonitis. *Journal of Veterinary Medical Science*, 53, 487–489.
- Golovko, L., Lyons, L.A., Liu, H., Sorensen, A., Wehnert, S. and Pedersen N.C. (2013). Genetic susceptibility to feline infectious peritonitis in Birman cats. *Virus Research*, 175, 58–63.
- González, J.M., Gomez-Puertas, P., Cavanagh, D., Gorbalenya, A.E. and Enjuanes, L. (2003). A comparative sequence analysis to revise the current taxonomy of the family Coronaviridae. *Archives of Virology*, 148(11), 2207–2235.
- Goodson, T., Randell, S. and Moore, L. (2009). Feline infectious peritonitis. *Compendium on Continuing Education for the Practising Veterinarian*, 31(10), 1–9.
- Gruys, E., Toussaint, M.J., Niewold, T.A., Koopmans, S.J. (2005). Acute phase reaction and acute phase proteins. *Journal of Zhejiang University Science*, 6, 1045-1056.
- Gunn-Moore, D.A., Caney, S.M., Gruffydd-Jones, T.J., Helps, C.R. and Harbour, D.A. (1998). Antibody and cytokine responses in kittens during the development of feline infectious peritonitis (FIP). *Veterinary Immunology and Immunopathology*, 65, 221–242
- Gupta, S., Belle, V.S., Rajashekhar, R.K., Jogi, S. and Prabhu, R.K. (2018). Correlation of Red Blood Cell Acetylcholinesterase Enzyme Activity with Various RBC Indices. *Indian Journal of Clinical Biochemistry*, 33(4), 445–449.
- Haagmans, B.L., Egberink, H.F. and Horzinek M.C. (1996). Apoptosis and T-cell depletion during feline infectious peritonitis. *Journal of Virology*, 70, 8977–8983.

- Haijema, B.J., Volders H. and Rottier P.J. (2004). Live, attenuated coronavirus vaccines through the directed deletion of group-specific genes provide protection against feline infectious peritonitis. *Journal of Virology*, 78, 3863–3871.
- Hardy, W.D. (1982). Immunopathology induced by the feline leukemia virus. *Springer Seminars in Immunopathology*, 5, 75-106.
- Hartmann, K., Binder, C., Hirschberger, J., Cole, D., Reinacher, M., Schroo, S., Frost, J., Egberink, H., Lutz, H. and Hermanns, W. (2003). Comparison of different tests to diagnose feline infectious peritonitis. *Journal of Veterinary Internal Medicine*, 17(6), 781–790.
- Hartmann, K., Pennisi, M.G., Dorsch, R. (2020). Infectious agents in feline chronic kidney disease. *Advances in Small Animal Care*, 1189-206.
- Hartmann, K. (2005). Feline infectious peritonitis. *Veterinary Clinics of North America Small Animal Practice*, 35(1), 39–79.
- Hartmann, K. (2017). Feline infectious peritonitis—new developments in pathogenesis, diagnosis, and management. *The Thai Journal of Veterinary Medicine*, 47, 97-100.
- Hayashi, T., Goto, N., Takahashi, R. and Fujiwara, K. (1977). Systemic vascular lesions in feline infectious peritonitis. *The Japanese Journal of Veterinary Science*, 39(4), 365–377.
- Hayashi, T., Ishida, T. and Fujiwara, K. (1982). Glomerulonephritis associated with feline infectious peritonitis. *The Japanese Journal of Veterinary Science*, 44, 909–916.
- Hayashi, T., Watabe, Y., Takenouchi, T. and Fujiwara, K. (1983). Role of circulating antibodies in feline infectious peritonitis after oral infection. *The Japanese Journal of Veterinary Science*, 5, 487-494.
- Herrewegh, A.A., De Groot, R.J., Cepica, A., Egberink, H.F., Horzinek, M.C. and Rottier, P.J. (1995). Detection of feline coronavirus RNA in feces, tissues, and body fluids of naturally infected cats by reverse transcriptase PCR. *Journal of Clinical Microbiology*, 33, 684-689.
- Herrewegh, A.A.P.M., Smeenk, I., Horzinek, M.C., Rottier, P.J.M. and De Groot, R.J. (1998). Feline coronavirus type II strains 79-1683 and 79-1146 originate from a double recombination between feline coronavirus type I and canine coronavirus. *Journal of Virology*, 72, 4508–4514.
- Herrewegh, A.A., Mahler, M., Hedrich, H.J., Haagmans, B.L., Egberink, H.F., Horzinek, M.C., Rottier, P.J., De Groot, R.J. (1997). Persistence and evolution of feline coronavirus in a closed cat-breeding colony. *Virology*, 234, 349-363.
- Herz, F., Kaplan, E., Scheye, E.S. (1972). Red cell acetylcholinesterase deficiency in autoimmune hemolytic anemia and in paroxysmal nocturnal hemoglobinuria. *Clinica Chimica Acta*, 38(2), 301-306.
- Hirschberger, J., Hartmann, K., Wilhelm, N. and Frost, J. (1995). Clinical symptoms and diagnosis of feline infectious peritonitis. *Tierärztliche Praxis*, 23(1), 92-99.
- Hirschberger, J., Hartmann, K., Wilhelm, N., Frost, J., Lutz, H. and Kraft, W. (1995). Clinical symptoms and diagnosis of feline infectious peritonitis. *Tierarztl Prax*, 23, 92–99.
- Hohdatsu, T., Izumiya, Y., Yokoyama, Y., Kida, K., Koyama, H. (1998). Differences in virus receptor for type I and type II feline infectious peritonitis virus. *Archives of Virology*, 143(5), 839-850.
- Hohdatsu, T., Okada, S., Ishizuka, Y., Yamada, H., Koyama, H. (1992). The prevalence of types I and II feline coronavirus infections in cats. *Journal of Veterinary Medicine*, 54, 557–562.

Holmes, K.V. and Lai, M.M.C. (1996). *Coronaviridae: The viruses and their replication*. In: Fields BN, Knipe DM, Howley PM (eds), *Fundamental Virology*. 3rd edition. Philadelphia: Lippincott-Raven Publishers.

Holzworth, J. (1963). Some important disorders of cats. *The Cornell Veterinarian*, 53, 157-160.

Hornýák, A., Bálint, A., Farsang, A., Balka, G., Hakhverdyan, M., Rasmussen, T.B., Blomberg, J. and Belák, S. (2012). Detection of subgenomic mRNA of feline coronavirus by real-time polymerase chain reaction based on primer-probe energy transfer (P-sg-QPCR). *Journal of Virological Methods*, 181(2), 155–163.

Horzinek, M.C. and Osterhaus, A.D. (1979). Feline infectious peritonitis: a world-wide serosurvey. *Am J Veterinary Research*, 40, 1487-1492.

Hsieh, L.E. and Chueh, L.L. (2014). Identification and genotyping of feline infectious peritonitis-associated single nucleotide polymorphisms in the feline interferon-gamma gene. *Veterinary Research*, 45, 57.

Ives, E.J., Vanhaesebrouck, A.E. and Cian, F. (2013). Immunocytochemical demonstration of feline infectious peritonitis virus within cerebrospinal fluid macrophages. *Journal of Feline Medicine & Surgery*, 15, 1149-1153.

Javier, A. Jaimesa, G. and Whittaker, R. (2018). Feline coronavirus: Insights into viral pathogenesis based on the spike protein structure and function. *Virology*, 517, 108–121.

Jeffery, U., Deitz, K. and Hostetter, S. (2012). Positive predictive value of albumin: globulin ratio for feline infectious peritonitis in a mid-western referral hospital population. *Journal of Feline Medicine & Surgery*, 14(12), 903-905

Jinks, M.R., English, R.V. and Gilger, B.C. (2016). Causes of endogenous uveitis in cats presented to referral clinics in North Carolina. *Veterinary Ophthalmology*, 19(1), 30-37.

Kaplay, S.S. (1976). Acetylcholinesterase and butyrylcholinesterase of developing human brain. *Biology of the Neonate*, 28, 65-73.

Karaca, F. (2012). *Radyasyona bağlı salınan sitokinler ile grelin hormonu ve klinik radyoterapiye bağlı normal organ radyotoksitesisi arasındaki ilişkiler*. Uzmanlık Tezi. Çukurova: Çukurova Üniversitesi.

Kennedy, M., Boedeker, N., Gibbs, P. and Kania, S. (2001). Deletions in the 7a ORF of feline coronavirus associated with an epidemic of feline infectious peritonitis. *Veterinary Microbiology*, 81, 227–234.

Kent, M. (2009). The cat with neurological manifestations of systemic disease. Key conditions impacting on the CNS. *Journal of Feline Medicine & Surgery*, 11, 395-407.

Kipar, A. and Meli, M.L. (2014). Feline infectious peritonitis: Still an enigma? *Veterinary Pathology*, 51(2) 505-526

Kipar, A., Baptiste, K., Barth, A. and Reinacher, M. (2006). Natural FCoV infection: cats with FIP exhibit significantly higher viral loads than healthy infected cats. *Journal of Feline Medicine and Surgery*, 8(1), 69–72.

Kipar, A., Bellmann, S., Kremendahl, J., Kohler, K. and Reinacher, M. (1998). Cellular composition, coronavirus antigen expression and production of specific antibodies in lesions in feline infectious peritonitis. *Veterinary Immunology and Immunopathology*, 65, 243–257.

Kipar, A., Kohler, K., Bellmann, S. and Reinacher, M. (1999). Feline infectious peritonitis presenting as a tumour in the abdominal cavity. *Veterinary Record*, 144, 118-122.

Kipar, A., Kohler, K., Leukert, W. and Reinacher, M. (2001). A comparison of lymphatic tissues from cats with spontaneous feline infectious peritonitis (FIP), cats with FIP virus infection but no FIP, and cats with no infection. *Journal of Comparative Pathology*, 125(2-3), 182–191.

Kipar, A., May, H., Menger, S., Weber, M., Leukert, W. and Reinacher, M. (2005). Morphological features and development of granulomatous vasculitis in feline infectious peritonitis. *Veterinary Pathology*, 42(3), 321–330.

Kipar, A., Meli, M.L., Baptiste, K.E., Bowker, L.J. and Lutz, H. (2010). Sites of feline coronavirus persistence in healthy cats. *Journal of General Virology*, 91, 1698–1707.

Kipar, A. and Meli, M.L. (2014). Feline infectious peritonitis: still an enigma? *Veterinary Pathology*, 51, 505–526.

Kiss, I., Kecskemeti, S., Tanyi, J., Klingeborn, B. and Belák, S. (2000). Preliminary studies on feline coronavirus distribution in naturally and experimentally infected cats. *Research in Veterinary Science*, 68(3), 237–242.

Kiss, I., Poland, A.M. and Pedersen, N.C. (2004). Disease outcome and cytokine responses in cats immunized with an avirulent feline infectious peritonitis virus (FIPV)-UCD1 and challenge-exposed with virulent FIPV-UCD8. *Journal of Feline Medicine and Surgery*, 6, 89–97.

Kline, K.L., Joseph, R.J. and Averdill, D.R. (1994). Feline infectious peritonitis with neurologic involvement: clinical and pathological findings in 24 cats. *Journal of the American Animal Hospital Association*, 30, 111-118.

Krijnse-Locker, J., Ericsson, M., Rottier, P.J. and Griffiths, G. (1994). Characterization of the budding compartment of mouse hepatitis virus: evidence that transport from the RER to the Golgi complex requires only one vesicular transport step. *The Journal of Cell Biology*, 124,55–70

Lai, M.M.C., Perlman, S. and Anderson, L.J. (2007). *Coronaviridae*. In: Knipe DM, Howley PM (eds), *Fields Virology*. 5th edition. Philadelphia: Lippincott Williams & Wilkins.

Lai, M.M. (1990). Coronavirus: organization, replication and expression of genome. *Annual Review of Microbiology*, 44, 303–333.

Levy, J.K., Crawford, P.C., Lappin, M.R., Dubovi, E.J., Levy, M.G., Alleman, R., Tucker, S.J. and Clifford, E.L. (2008). Infectious diseases of dogs and cats on Isabela Island, Galapagos. *Journal of Veterinary Internal Medicine*, 22, 60-65.

Lewis, C.S., Porter, E., Matthews, D., Kipar, A., Tasker, S., Helps, C.R. and Siddell, S.G. (2015). Genotyping coronaviruses associated with feline infectious peritonitis. *Journal of General Virology*, 96, 1358–1368.

Lewis, C.S., Porter, E., Matthews, D., Kipar, A., Tasker, S., Helps, C.R. and Siddell, S.G. (2015). Genotyping coronaviruses associated with feline infectious peritonitis. *Journal of General Virology*, 96, 1358–1368.

Li, C., Liu, Q., Kong, F., Guo, D., Zhai, J., Su, M. and Sun, D. (2018). Circulation and genetic diversity of Feline coronavirus type I and II from clinically healthy and FIP-suspected cats in China. *Transboundary and Emerging Diseases*, 66(2), 763-775.

Litster, A.L., Pogranichniy, R. and Lin, T.L. (2013). Diagnostic utility of a direct immunofluorescence test to detect feline coronavirus antigen in macrophages in effusive feline infectious peritonitis. *Veterinary Journal*, 198(2), 362-366.

Longstaff, L., Porter, E., Crossley, V.J., Hayhow, S.E., Helps, C.R. and Tasker, S. (2017). Feline coronavirus quantitative reverse transcriptase polymerase chain reaction on effusion samples in cats with and without feline infectious peritonitis. *Journal of Feline Medicine and Surgery*, 19, 240–245.

- Lutz, H., Gut, M., Leutenegger, C.M., Schiller, I., Wiseman, A. and Meli, M. (2002). Kinetics of FCoV infection in kittens born in catteries of high risk for FIP under different rearing conditions. Scotland: Second International Feline Coronavirus/Feline Infectious Peritonitis Symposium, Glasgow.
- Magarian, E.O. and Dietz, A.J. (1987). Correlation of cholinesterase with serum lipids and lipoproteins. *Journal of Clinical Pharmacology*, 27, 819–820.
- Massoule, J., Pezzementi, L., Bom, S., Krejci, E. and Vallette, F.M. (1993). Molecular and cellular biology of cholinesterase. *Progress in Neurobiology*, 41, 31-41.
- Masters, P.S. and Perlman, S. (2013). *Coronaviridae*. In: Knipe DM, Howley PM (Eds.), *Fields Virology*. 6th edition. Philadelphia: Lippincott Williams & Wilkins.
- Meli, M., Kipar, A., Müller, C., Jenal, K., Gönczi, E., Borel, N., Gunn-Moore, D., Chalmers, S., Lin, F., Reinacher, M. and Lutz, H. (2004). High viral loads despite absence of clinical and pathological findings in cats experimentally infected with feline coronavirus (FCoV) type I and in naturally FCoV-infected cats. *Journal of Feline Medicine & Surgery*, 6, 69-81.
- Millet, J.K. and Whittaker, G.R. (2015). Host cell proteases: critical determinants of coronavirus tropism and pathogenesis. *Virus Research*, 202, 120–134.
- Mochizuki, M., Mitsutake, Y., Miyanojara, Y., Higashihara, T., Shimizu, T. and Hohdatsu, T. (1997). Antigenic and plaque variations of serotype II feline infectious peritonitis coronaviruses. *Journal of Veterinary Medicine Science*, 59, 253–258.
- Montali, R.J. and Strandberg, J.D. (1972). Extraperitoneal lesions in feline infectious peritonitis. *Veterinary Pathology*, 9(2), 109-21.
- Motokawa, K., Hohdatsu, T., Aizawa, C., Koyama, H. and Hashimoto, H. (1995). Molecular cloning and sequence determination of the peplomer protein gene of feline infectious peritonitis virus type I. *Archives of Virology*, 140(3), 469-80.
- Motokawa, K., Hohdatsu, T., Hashimoto, H. and KOYAMA, H. (1996). Comparison of the amino acid sequence and phylogenetic analysis of the peplomer, integral membrane and nucleocapsid proteins of feline, canine and porcine coronaviruses. *Microbiology and Immunology*, 40(6), 425-33.
- Myrrha, L.W., Silva, F.M., Peternelli, E.F., Junior, A.S., Resende, M., De Almeida, M.R. (2011). The paradox of feline coronavirus pathogenesis: A review. *Advances in Virology*.
- Nafe, L.A. (1984). Topics in feline neurology. *Veterinary Clinics of North America Small Animal Practice*, 14, 1289–1298.
- Narayanan, K. and Makino, S. (2001). Characterization of nucleocapsid-M protein interaction in murine coronavirus. *Advances in Experimental Medicine and Biology*, 494, 577-582.
- Negrin, A., Cherubini, G.B., Lamb, C., Benigni, L., Adams, V. and Platt, S. (2010). Clinical signs, magnetic resonance imaging findings and outcome in 77 cats with vestibular disease: a retrospective study. *Journal of Feline Medicine & Surgery*, 12, 291-299.
- Negrin, A., Lamb, C.R., Cappello, R. and Cherubini, G.B. (2007). Results of magnetic resonance imaging in 14 cats with meningoencephalitis. *Journal of Feline Medicine & Surgery*, 9, 109-116.
- Norris, J.M., Bosward, K.L., White, J.D., Baral, R.M., Catt, M.J., Malik, R. (2005). Clinicopathological findings associated with feline infectious peritonitis in Sydney, Australia: 42 cases (1990 – 2002). *Australian Veterinary Journal*, 83, 666-673.
- Norsworthy, G.D. (2005). *Feline infectious peritonitis*. In: Norsworthy GD, Crystal MA, Grace SF (eds), *The Feline Patient Vol 3*. Iowa, Wiley Blackwell Publishing, 2006, 97–98. of Toxicology. New York: Elsevier, 588–599.

- Ogunkeye, O. and Roluga, A.I. (2006). Serum cholinesterase activity helps to distinguish between liver and non liver disease aberration in liver function tests. *Pathophysiology*, 13, 91-93.
- Olsen, C.W., Corapi, W.V., Jacobson, R.H. and Simkins, R.A. (1993). Identification of antigenic sites mediating antibody-dependent enhancement of feline infectious peritonitis virus infectivity. *Journal of General Virology*, 74, 745-749.
- Olyslaegers, D.A., Dedeurwaerder, A., Desmarests, L.M., Vermeulen, B.L., Dewerchin H.L. and Nauwynck, H.J. (2013). Altered expression of adhesion molecules on peripheral blood leukocytes in feline infectious peritonitis. *Veterinary Microbiology*, 166, 438-449.
- Paltrinieri, S., Comazzi, S., Spagnolo, V. and Giordano, A. (2002). Laboratory changes consistent with feline infectious peritonitis in cats from multicausal environments. *Journal of Veterinary Medicine: A Physiology, Pathology, Clinical Medicine*, 49, 503-510.
- Paltrinieri, S., Parodi, M.C., Cammarata, G. (1999). In vivo diagnosis of feline infectious peritonitis by comparison of protein content, cytology, and direct immunofluorescence test on peritoneal and pleural effusions. *Journal of Veterinary Diagnostic Investigation*, 11(4), 358-361.
- Pastoret, P.P. and Henroteaux, M. (1978). Epigenetic transmission of feline infectious peritonitis. *Comparative Immunology, Microbiology and Infectious Diseases*, 1, 67-70.
- Pedersen, N.C. (1987). Virologic and immunologic aspects of feline infectious peritonitis virus infection. *Advances in Experimental Medicine and Biology*, 218, 529-550.
- Pedersen, N.C. and Floyd, K. (1985). Experimental studies with three new strains of feline infectious peritonitis virus: FIPVUCD2, FIPV-UCD3 and FIPV-UCD4. *Compendium: Continuing Education For Veterinarians*, 7, 1001-1011.
- Pedersen, N.C., Liu, H., Dodd, K.A. and Pesavento, P.A. (2009). Significance of coronavirus mutants in feces and diseased tissues of cats suffering from feline infectious peritonitis. *Virus Research*, 1, 166-184.
- Pedersen, N.C., Liu, H., Scarlett, J., Leutenegger, C.M., Golovko, L., Kennedy, H., Kamal, F.M. (2012). Feline infectious peritonitis: role of the feline coronavirus 3c gene in intestinal tropism and pathogenicity based upon isolates from resident and adopted shelter cats. *Virus Research*, 165(1), 17-28.
- Pedersen, N.C., Liu, H., Scarlett, J., Leutenegger, C.M., Golovko, L., Kennedy, H. and Kamal, F.M. (2012). Feline infectious peritonitis: role of the feline coronavirus 3c gene in intestinal tropism and pathogenicity based upon isolates from resident and adopted shelter cats. *Virus Research*, 165(1), 17-28.
- Pedersen, N.C. (2009). A review of feline infectious peritonitis virus infection: 1963-2008. *Journal of Feline Medicine and Surgery*, 11(4), 225-258.
- Pedersen, N.C. (2014). An update on feline infectious peritonitis: virology and immunopathogenesis. *Veterinary Journal*, 201(2), 123-32
- Pedersen, N.C. (1995). The history and interpretation of feline coronavirus serology. *Feline Practice*, 23, 46-51.
- Pedersen, N.C., Allen, C.E. and Lyons, L.A. (2008). Pathogenesis of feline enteric coronavirus infection. *Journal of Feline Medicine & Surgery*, 10, 529-541.
- Pedersen, N.C. (1983). Feline infectious peritonitis and feline enteric coronavirus infections. Part 2: feline infectious peritonitis. *Feline Practice*, 13, 5-20.
- Pesteanu-Somogyi, L.D., Radzai, C. and Pressler, B.M. (2006). Prevalence of feline infectious peritonitis in specific cat breeds. *Journal of Feline Medicine and Surgery*, 8(1), 1-5.

- Poland, A.M., Vennema, H., Foley, J.E., Pedersen, N.C. (1996). Two related strains of feline infectious peritonitis virus isolated from immunocompromised cats infected with a feline enteric coronavirus. *Journal of Clinical Microbiology*, 34(12), 3180–3184.
- Popa, C., Netea, P.L.C.M., Van Riel, J.W.M., Van Der Meer, A.F.H. (2007). The role of TNF- $\alpha$  in chronic inflammatory conditions, intermediary metabolism, and cardiovascular risk. *Journal of Lipid Research*, 48, 751–762.
- Popa, C., Netea, M.G., Van Riel, P.L.C.M. Van Der Meer, A.F.H. (2007). Stalenhoef. The role of TNF- $\alpha$  in chronic inflammatory conditions, intermediary metabolism, and cardiovascular risk. *Journal of Lipid Research*, 48, 751–762.
- Potkay, S., Bacher, J.D. and Pitts, T.W. (1974). Feline infectious peritonitis in a closed breeding colony. *Laboratory Animal Science*, 24(2), 279–289.
- Qarawi, A.A. and Ali, B.H. (2003). Variation in the normal activity of esterases in plasma and liver of camels (*Camelus dromedarius*), Cattle (*Bos indicus*), Sheep (*Ovis aries*) and Goats (*Capra hircus*). *Journal of Veterinary Medicine*, 50, 201-203.
- Redford, T. and Al-Dissi, A.N. (2019). Feline infectious peritonitis in a cat presented because of papular skin lesions. *Canadian Veterinary Journal*, 60(2), 183-185.
- Regan, A.D., Shraybman, R., Cohen, R.D. and Whittaker, G.R. (2008). Differential role for low pH and cathepsin-mediated cleavage of the viral spike protein during entry of serotype II feline coronaviruses. *Veterinary Microbiology*, 132, 235-248.
- Reinhard, C., Shamoan, B., Shyamala, V. and Williams, L.T. (1997). Tumor necrosis factor alpha-induced activation of c-jun N-terminal kinase is mediated by TRAF2. *The EMBO Journal*, 16, 1080–1092.
- Riemer, F., Kuehner, K.A., Ritz, S., Sauter-Louis, C. and Hartmann, K. (2016). Clinical and laboratory features of cats with feline infectious peritonitis- a retrospective study of 231 confirmed cases (2000-2010). *Journal of Feline Medicine & Surgery*, 18, 348-356.
- Rissi, D.R. (2018). A retrospective study of the neuropathology and diagnosis of naturally occurring feline infectious peritonitis. *Journal of Veterinary Diagnostic Investigation*, 30, 392-399.
- Rohrbach, B.W., Legendre, A.M., Baldwin, C.A., Lein, D.H., Reed, W.M. and Wilson, R.B. (2001). Epidemiology of feline infectious peritonitis among cats examined at veterinary medical teaching hospitals. *Journal of the American Veterinary Medical Association*, 218(7), 1111–1115.
- Rohrer, C. (1992). *Die Diagnostik der Felinen Infektiösen Peritonitis (FIP): Eine retrospektive Studie*. Dissertation Zürich.
- Roitt, I., Brostoff, J. and Male, D. (1996). *Cell migration and inflammation*. London: Immunology.
- Rossen, J.W., Kouame, J., Goedheer, A.J., Vennema, H. and Rottier, P.J. (2001). Feline and canine coronaviruses are released from the basolateral side of polarized epithelial LLC-PK1 cells expressing the recombinant feline aminopeptidase-N cDNA. *Archives of Virology*, 146, 791–799.
- Rottier, P.J., Nakamura, K., Schellen, P., Volders, H. and Hajjema, B.J. (2005). Acquisition of macrophage tropism during the pathogenesis of feline infectious peritonitis is determined by mutations in the feline coronavirus spike protein. *Journal of Virology*, 79, 14122-14130.
- Sabshin, S.J., Levy, J.K., Tupler, T., Tucker, S.J., Greiner, E.C. and Leutenegger, C.M. (2012). Enteropathogens identified in cats entering a Florida animal shelter with normal feces or diarrhea. *Journal of the American Veterinary Medical Association*, 241, 331–337.

- Sampson, A.P. (2000). The role of eosinophils and neutrophils in inflammation. *Clinical and experimental allergy: journal of the British Society for Allergy and Clinical Immunology*, 30, 22–27
- Scott, F.W., Copari, W.V., Olsen, C.W. (1995). Antibody-dependent enhancement of feline infectious peritonitis. *Feline Practice*, 23, 77–80.
- Scott, F.W. (1989). *Update on FIP*. In: Proceedings of the 12 th KalKan Symposium, 43-47.
- Siddel, S.G., Ziebuhr, J. and Snijder, E.J. (2005). *Coronaviruses, toroviruses and arteriviruses*. In: Mahy BW, ter Muelen V (eds), Topley & Wilson's Microbiology and Microbial Infections. 10th edition. London: ASM Press, 823-856.
- Silver, A. (1974). *The biology of cholinesterase*. In: Neuberger A, Tatum EL, eds. *Frontiers of Biology*. Amsterdam: North Holland.
- Simmons, G., Reeves, J.D., Rennekamp, A.J., Amberg, S.M., Piefer, A.J. and Bates, P. (2004). Characterization of severe acute respiratory syndrome-associated coronavirus (SARS-CoV) spike glycoprotein-mediated viral entry. *Proceedings of the National Academy of Sciences*, 101(12),4240-5.
- Simons, F.A., Vennema, M., Rofina, J.E., Pol, J.M., Horzinek, M.C., Rottier, P.J. and Egberink, H.F. (2005). A mRNA PCR for the diagnosis of feline infectious peritonitis. *Journal of Virological Methods*, 124(1–2), 111–116.
- Sirchia, G., Ferrone, S., Mercuriali, F. and Zanella, A. (1970). Red cell acetylcholinesterase activity in autoimmune haemolytic anaemias. *British Journal of Haematology*, 19(3):411.
- Soma, T., Wada, M., Taharaguchi, S. and Tajima, T. (2013). Detection of ascitic feline coronavirus RNA from cats with clinically suspected feline infectious peritonitis. *Journal Veterinary Medical Science*, 75, 1389-1392.
- Sparkes, A.H., Gruffydd-Jones, T.J. and Harbour, D.A. (1991). Feline infectious peritonitis: a review of clinicopathological changes in 65 cases, and a critical assessment of their diagnostic value. *Veterinary Record*, 129, 209-212.
- Sparkes, A.H., Gruffydd-Jones, T.J. and Harbour, D.A. (1994). An appraisal of the value of laboratory tests in the diagnosis of feline infectious peritonitis. *Journal of American Animal Hospital Association*, 30, 345-350.
- Spencer, S.E., Knowles, T., Ramsey, I.K. and Tasker, S. (2017). Pyrexia in cats: retrospective analysis of signalment, clinical investigations, diagnosis and influence of prior treatment in 106 referred cases. *Journal of Feline Medicine & Surgery*, 19, 1123-1130.
- Stoddart, C.A. and Scott, F.W. (1989). Intrinsic resistance of feline peritoneal macrophages to coronavirus infection correlates with in vivo virulence. *Journal of Virology*, 63, 436–440
- Stoddart, M.E., Gaskell, R.M., Harbour, D.A. and Gaskell, C.J. (1988). Virus shedding and immune responses in cats inoculated with cell culture-adapted feline infectious peritonitis virus. *Veterinary Microbiology*, 16, 145-158.
- Stojević, Z., Piršljn, J., Milinković-Tur, S., Zdelar-Tuk, M. and Ljubić. B. (2005). Clinically healthy dairy cows during lactation and in the dry period. *Veterinarski Arhiv.*, 75, 67–73.
- Stranieri, A., Probo, M., Pisu, M.C., Fioletti, A., Meazzi, S., Gelain, M.E., Bonsembiante, F., Lauzi, S. and Paltrinieri, S. (2020). Preliminary investigation on feline coronavirus presence in the reproductive tract of the tom cat as a potential route of viral transmission. *Journal of Feline Medicine & Surgery*, 22(2), 178-185.
- Taharaguchi, S., Soma, T. and Hara, M. (2012). Prevalence of feline coronavirus antibodies in Japanese domestic cats during the past decade. *Journal of Veterinary Medical Science.*, 74(10), 1355-1358.

- Takano, T., Hohdatsu, T., Toda, A., Tanabe, M., Koyama, H. (2007a). TNF-alpha, produced by feline infectious peritonitis virus (FIPV)-infected macrophages, upregulates expression of type II FIPV receptor feline aminopeptidase N in feline macrophages. *Virology*, 364, 64-72.
- Takano, T., Hohdatsu, T., Hashida, Y., Kaneko, Y., Tanabe, M. and Koyama, H. (2007b). A "possible" involvement of TNF-alpha in apoptosis induction in peripheral blood lymphocytes of cats with feline infectious peritonitis. *Veterinary Microbiology*, 119, 121-131.
- Takano, T., Katada, Y., Moritoh, S., Ogasawara, M., Satoh, K., Satoh, R., Tanabe, M. and Hohdatsu, T. (2008a). Analysis of the mechanism of antibody-dependent enhancement of feline infectious peritonitis virus infection: aminopeptidase N is not important and a process of acidification of the endosome is necessary. *Journal of General Virology*, 89, 1025-1029.
- Takano, T., Kawakami, C., Yamada, S., Satoh, R. and Hohdatsu, T. (2008b). Antibody-dependent enhancement occurs upon re-infection with the identical serotype virus in feline infectious peritonitis virus infection. *The Journal of Veterinary Medical Science*, 70, 1315-1321.
- Takano, T., Ohyama, T., Kokumoto, A., Satoh, R. and Hohdatsu, T. (2011). Vascular endothelial growth factor (VEGF), produced by feline infectious peritonitis (FIP) virus-infected monocytes and macrophages, induces vascular permeability and effusion in cats with FIP. *Virus Research*, 2011, 158:161-168.
- Takano, T., Azuma, N., Satoh, M., Toda, A., Hashida, Y., Satoh, R. and Hohdatsu, T. (2009). Neutrophil survival factors (TNF-alpha, GM-CSF, and G-CSF) produced by macrophages in cats infected with feline infectious peritonitis virus contribute to the pathogenesis of granulomatous lesions. *Archive of Virology*, 154, 775-781.
- Teedes, F. and Ceron, J.J. (2001). Determination of whole blood cholinesterase in different animal species using specific substrates. *Research in Veterinary Science*, 70, 233-238.
- Tekes, G., Hofmann-Lehmann, R., Bank-Wolf, B., Maier, R., Thiel, H.J. and Thiel, V. (2010). Chimeric feline coronaviruses that encode type II spike protein on type I genetic background display accelerated viral growth and altered receptor usage. *Journal of Virology*, 84, 1326-1333.
- Tekes, G. and Thiel, H.J. (2016). Feline coronaviruses: Pathogenesis of feline infectious peritonitis. *Advances in Virus Research*, 96, 193-218.
- Terada, Y., Matsui, N., Noguchi, K., Kuwata, R., Shimoda, H., Soma, T., Mochizuki, M. and Maeda, K. (2014). Emergence of pathogenic coronaviruses in cats by homologous recombination between feline and canine coronaviruses. *PLoS One*, 9, e106534.
- Tetik, A. (2008). *Politravma geçiren hastalarda TNF- $\alpha$ , IL-1 $\beta$ , IL-6 düzeylerinin akut fazreaktanları düzeyleri ile karşılaştırılması*. Uzmanlık tezi, Erzurum: Atatürk Üniversitesi.
- Thiel, V. (2007). *Coronaviruses: Molecular and cellular biology*. Norfolk UK: Caister Academic Press.
- Timmann, D., Cizinauskas, S., Tomek, A., Doherr, M., Vandeveld, M. and Jaggy, A. (2008). Retrospective analysis of seizures associated with feline infectious peritonitis in cats. *Journal of Feline Medicine & Surgery*, 10, 9-15.
- Tracey, K.J., Cerami, A. (1994). Tumor necrosis factor: a pleiotropic cytokine and therapeutic target. *Annual Review of Medicine*, 45, 491-503.
- Tracey, K.J., Fong, J.Y., Hesse, D.G., Manogue, K.R., Lee, A.T., Kuo, G.C., Lowry, S.F. and Cerami, A. (1987). Anti-cachectin/TNF monoclonal antibodies prevent septic shock during lethal bacteremia. *Nature*, 330, 662-664.

- Tracey, D., Klareskog, L., Sasso, E.H., Salfeld, J.G. and Tak, P.P (2008). Tumor necrosis factor antagonist mechanisms of action, a comprehensive review. *Pharmacology & Therapeutics*, *117*, 244–279.
- Trotman, T.K., Mauldin, E., Hoffmann, V., Del Piero, F. and Hess, R.S. (2007). Skin fragility syndrome in a cat with feline infectious peritonitis and hepatic lipidosis. *Veterinary Dermatology*, *18*, 365-369.
- Trulove, S.G., Mccahon, H.A., Nichols, R. and Fooshee, S.K. (1992). Pyogranulomatous pneumonia associated with generalized noneffusive feline infectious peritonitis. *Feline Practice*, *20*, 25-29.
- Tsai, H.Y., Chueh, L.L., Lin, C.N. and Su, B.L. (2011). Clinicopathological findings and disease staging of feline infectious peritonitis: 51 cases from 2003 to 2009 in Taiwan. *Journal of Feline Medicine & Surgery*, *13*, 74-80.
- Tseng, W.Y., Huang, Y.S., Lin, H.H., Luo, S.F., McCann, F., McNamee, K. (2018). TNFR signalling and its clinical implications. *Cytokine*, *101*, 19-25.
- Tusell, S.M., Schittone, S.A. and Holmes, K.V. (2007). Mutational analysis of aminopeptidase N, a receptor for several group 1 coronaviruses, identifies key determinants of viral host range. *Journal of Virology*, *81*, 1261-1273.
- Van Hamme, E., Desmarests, L., Dewerchin, H.L. and Nauwynck, H.J. (2011). Intriguing interplay between feline infectious peritonitis virus and its receptors during entry in primary feline monocytes. *Virus Research*, *160*, 32–39.
- Van Hamme, E., Dewerchin, H.L., Cornelissen, E., Verhasselt, B., Nauwynck, H.J. (2008). Clathrin- and caveolae-independent entry of feline infectious peritonitis virus in monocytes depends on dynamin. *Journal of General Virology*, *89*, 2147-2156.
- Vandenabeele, P., Declercq, W., Beyaert, R. and Fiers, W. (1995). Two tumour necrosis factor receptors, structure and function. *Trends in Cell Biology*, *5*, 392–399.
- Vennema, H., De Groot, R.J., Harbour, D.A., Dalderup, M., Gruffydd-Jones, T., Horzinek, M.C. and Spaan, W.J. (1990). Immunogenicity of recombinant feline infectious peritonitis virus spike protein in mice and kittens. *Advances in Experimental Medicine and Biology*, *276*, 217–222.
- Vennema, H., Poland, A., Foley, J. and Pedersen, N.C. (1998). Feline infectious peritonitis viruses arise by mutation from endemic feline enteric coronaviruses. *Virology*, *243*, 150–157.
- Vilcek, J. (2008). First demonstration of the role of TNF in the pathogenesis of disease. *The Journal of Immunology*, *181*(1), 5-6.
- Vogel, L., Van der Lubben, M., Te Lintelo, E.G., Bekker, C.P., Geerts, T., Schuijff, L.S., Grinwis, G., Egberink, H.F. and Rottier, P.J. (2010). Pathogenic characteristics of persistent feline enteric coronavirus infection in cats. *Veterinary Research*, *41*(5), 71.
- Wang, W., Lin, X.D., Guo, W.P., Zhou, R.H., Wang, M.R., Wang, C.Q., Ge, S., Mei, S.H., Li, M.H., Shi, M., Holmes, E.C. and Zhang, Y.Z. (2015). Discovery, diversity and evolution of novel coronaviruses sampled from rodents in China. *Virology*, *474*, 19-27
- Wang, Y.T., Hsieh, L.E., Dai, Y.R. and Chueh L.L. (2014). Polymorphisms in the feline TNFA and CD209 genes are associated with the outcome of feline coronavirus infection. *Veterinary Research*, *45*, 123.
- Weiss, R.C., Scott, F.W. (1981a). Antibody-mediated enhancement of disease in feline infectious peritonitis: comparisons with dengue hemorrhagic fever. *Comparative Immunology, Microbiology & Infectious Diseases*, *4*(2), 175–189.

- Weiss, R.C. and Scott, F.W. (1981b). Pathogenesis of feline infectious peritonitis: nature and development of viremia. *American Journal of Veterinary Research*, 42, 382-390.
- Weiss, R.C. and Scott, F.W. (1981c). Pathogenesis of feline infectious peritonitis: pathologic changes and immunofluorescence. *American Journal of Veterinary Research*, 42, 2036-2048.
- Weiss, R.C. (1991). The diagnosis and clinical management of feline infectious peritonitis. *Veterinary Medicine, (Praha)*, 86, 308–319
- Wilson, B.W., Philip, W. (2005). Cholinesterase inhibition. In: *Encyclopaedia of Toxicology*, pp. 558-599. Elsevier, New York.
- Wilson, B.W., Robert, I.K. and William, C.K. (2001). *Cholinesterases*. In: *Handbook of pesticide toxicology*. 2nd ed. San Diego: Academic Pr., 967–985.
- Wissink, E.H., Kroese, M.V., Maneschijn Bonsing, J.G., Meulenber, J.J., Van Rijn, P.A, Rijsewijk, F.A. and Rottier, P.J. (2004). Significance of the oligosaccharides of the porcine reproductive and respiratory syndrome virus glycoproteins GP2a and GP5 for infectious virus production. *Journal of General Virology*, 85, 3715-3723.
- Wolf, A. (1997). Feline infectious peritonitis. Part 2. *Feline Pract.*, 25, 24–8.
- Wolfe, L.G. and Griesemer, R.A. (1966). Feline infectious peritonitis. *Veterinary Pathology*, 3, 255-270.
- Worthing, K.A., Wigney, D.I., Dhand, N.K. (2012). Risk factors for feline infectious peritonitis in Australian cats. *Journal of Feline Medicine & Surgery*, 14, 405-412.
- Zook, B.C., King, N.W., Robinson, R.L. and McCombs, H.L. (1968). Ultrastructural evidence for the viral etiology of feline infectious peritonitis. *Veterinary Pathology*, 5, 91-95.

## ÖZGEÇMİŞ

<b>Kişisel Bilgiler</b>	
<b>Adı Soyadı</b>	Dila ÖZTÜRK
<b>Eğitim</b>	
<b>Lise</b>	Dündar Çiloğlu Anadolu Lisesi (2014)
<b>Lisans</b>	Balıkesir Üniversitesi Veteriner Fakültesi (2014-2019)
<b>Yüksek Lisans</b>	Balıkesir Üniversitesi, Sağlık Bilimleri Enstitüsü, Veteriner ve İç Hastalıkları Anabilim Dalı (Eylül 2019-halen devam)
<b>Doktora</b>	-
<b>Yabancı Dil Bilgisi</b>	
<b>İngilizce</b>	B1 Seviyesi
<b>Üye Olunan Mesleki Kuruluşlar</b>	
<b>Kuruluş Adı</b>	-

## EKLER

### EK-1: T.C. Balıkesir Üniversitesi Hayvan DeneYleri Yerel Etik Kurulu Araştırma Başvurusu Değerlendirme Formu



T.C.  
**BALIKESİR ÜNİVERSİTESİ**  
**HAYVAN DENEYLERİ YEREL ETİK KURULU**  
Çağış Yerleşkesi, (Bigadiç yolu üzeri 17. km) 10145, BALIKESİR-TÜRKİYE  
**ARAŞTIRMA BAŞVURUSU DEĞERLENDİRME FORMU**

<b>BAŞVURU BİLGİLERİ</b>	ARAŞTIRMANIN ADI	"Feline Enfeksiyöz Peritonit Şüpheli Kedilerde Tümör Nekroz Faktör, Asetilkolinesteraz ve Diğer Biyokimyasal Parametrelerin Değerlendirilmesi"
	PROJE YÜRÜTÜCÜSÜ KURUMU	Doç. Dr. İsmail AYTEKİN BAÜN Veteriner Fakültesi İç Hastalıkları AD.
	YARDIMCI ARAŞTIRICILAR	Vet. Hek. Dila ÖZTÜRK Yüksek Lisans Öğrencisi
	ARAŞTIRMANIN NİTELİĞİ	Yüksek Lisans
	ARAŞTIRMANIN SÜRESİ	01/12/2021 – 01/02/2022
	KULLANILACAK HAYVAN TÜRÜ VE SAYISI	KEDİ – 2DADET

<b>DEĞERLENDİRİLEN İLGİLİ BELGELER</b>	<b>Belge Adı</b>	<b>Tarihi</b>
	HADYEK BAŞVURU FORMU	17/11/2021

<b>KARAR BİLGİLERİ</b>	<b>Karar No : 2021/10-2</b>	<b>Tarih : 25.11.2021</b>
	Görüşme Sonunda; proje dosyasının Hayvan DeneYleri Etik Kurullarının Çalışma Usul ve Esaslarına Dair Yönetmeliğin 8.Maddesi, 8. Fıkrası'nın (k) bendi kapsamında HADYEK iznine tabi olmadığına oy birliği ile karar verilmiştir.	

<b>ETİK KURUL BİLGİLERİ</b>				
<b>ÜYELER</b>				
Unvanı / Adı / Soyadı EK Üyeliği	Uzmanlık Dalı	Kurumu	İlişki (*)	İmza
Doç. Dr.Elif AKSOZ Başkan	Tıbbi-Farmakoloji	Tıp Fakültesi	<input type="checkbox"/> E <input checked="" type="checkbox"/> H	
Prof. Dr. Gülten ERKEN Başkan Yardımcısı	Tıbbi- Fizyoloji	Tıp Fakültesi	<input type="checkbox"/> E <input checked="" type="checkbox"/> H	
Prof. Dr. Ziya İLHAN Üye	Veteriner - Mikrobiyoloji	Veteriner Fakültesi	<input type="checkbox"/> E <input checked="" type="checkbox"/> H	
Doç. Dr. Hatice YILDIRIM Üye	Moleküler Biyoloji ve Genetik	Fen Edebiyat Fakültesi	<input type="checkbox"/> E <input checked="" type="checkbox"/> H	
Doç. Dr. Muhtarrem EROL Üye	Veteriner Cerrahi	Veteriner Fakültesi	<input type="checkbox"/> E <input checked="" type="checkbox"/> H	
Dr. Öğr. Üyesi Fatih UĞUN Üye	Tıp-Anesteziyoloji ve Reanimasyon	Tıp Fakültesi	<input type="checkbox"/> E <input checked="" type="checkbox"/> H	
Hacer ERDEN Üye	Sivil Toplum Kuruluş Üyesi	Ev Hanımı	<input type="checkbox"/> E <input checked="" type="checkbox"/> H	
Mehmet UÇAR Üye	Sivil Üye	Emekli	<input type="checkbox"/> E <input checked="" type="checkbox"/> H	
Vet. Hek. Mustafa H. YARANOĞLU Üye	Veteriner Hekim	BAUNDEHAM	<input type="checkbox"/> E <input checked="" type="checkbox"/> H	

(\*) Başvurulan Projelerde Proje Sahibi veya Yardımcı Araştırmacıların birinin Yerel Etik Kurul Üyesi veya 1. Derece Akrabası olması halinde ilgili üye proje kurul görüşmesine katılamaz.



Eđitimde, bilimde, sanatta çağdaş...

