



## Effects of N Acetylcysteine on Expression and Localization of Some Lectins in The Liver of Experimental Hepatic Intoxication

Dua DANJOLLI<sup>1</sup> Hasan AKSIT<sup>2</sup>

<sup>1</sup> Balıkesir University, Faculty of Medicine, Department of Medical Biochemistry, Balıkesir, Turkey

<sup>2</sup> Balıkesir University, Faculty of Veterinary Medicine, Department of Biochemistry, Balıkesir, Turkey

Received: 17.08.2015

Accepted: 13.10.2015

### SUMMARY

The aim of this study was to investigate the effects of intraperitoneal applications NAC that is a GSH precursor, determine the effects of some lectins expression and localization of the liver. Liver toxicity of CCl<sub>4</sub> in rats in order to create, intraperitoneal (i.p.) 1 ml/kg 1/1 ratio of olive oil in the form of solution injected 3 times with an interval of one day. 24 hours after CCl<sub>4</sub> injection, liver tissue taken under ether anesthesia. In order to determine the protective effect of N Acetyl Cysteine, N Acetyl Cysteine application (i.p. 50 mg/kg/day) 3 days prior to CCl<sub>4</sub> injection started and continued during the experimental period. Animals liver tissue were taken 24. hours after the last injection under the ether anesthesia. Galactose (EEL), Lactose (R II) and Mannose (GNL) specific oligosaccharides were determined using biotinylated labeled lectins in liver tissue sections. Evaluation of the reaction was performed by light microscopy. Histochemically, the reactions have been observed in centrilobular vein sinusoidal capillaries of liver tissue. No staining was detected in hepatocytes. Compared with controls, CCl<sub>4</sub> group were more intense staining. NAC reduced the staining intensity. As a result, cells increase their oligosaccharide units to protect them self from the liver damage of CCl<sub>4</sub>. It was observed that NAC had protective and therapeutic effects against damage induced by CCl<sub>4</sub> in rats hepatic cells.

**Key Words:** CCl<sub>4</sub>, EEL, GNL, NAC, Rat, RCA I

### ÖZET

## Deneysel Karaciğer İntoksikasyonunda N Asetil Sisteinin Karaciğerdeki Bazı Lektinlerin Ekspresyonu ve Lokalizasyonu Üzerine Etkileri

Yapılan çalışmada karaciğer dokusunda, GSH öncüsü NAS intraperitoneal uygulamalarının, karaciğerdeki bazı lektinlerin ekspresyonu ve lokalizasyonu üzerine etkilerinin belirlenmesi amaçlanmıştır. Karaciğer toksisitesi oluşturmak amacıyla, sıçanlara CCl<sub>4</sub>, periton içi (i.p.) 1 ml/kg 1/1 oranında, zeytinyağındaki çözeltisi şeklinde, birer gün ara ile 3 defa enjekte edildi. CCl<sub>4</sub> enjeksiyonundan 24 saat sonra eter anestezisi altında, karaciğer dokusu alındı. N Asetil Sisteinin koruyucu etkisinin belirlenmesi amacıyla, NAS uygulaması (periton içi 50 mg/kg/gün) CCl<sub>4</sub> enjeksiyonundan 3 gün önce başladı ve deney süresince devam etti. Hayvanların son enjeksiyondan 24 saat sonra eter anestezisi altında karaciğer dokuları alındı. Karaciğer dokusundan alınan kesitlerde Galaktoza (EEL), Laktoza (RCA I) ve Mannoza (GNL) spesifik oligosakkarit üniteleri biotinlenmiş işaretli lektinlerin kullanılması ile belirlendi. Reaksiyonların değerlendirilmesi ışık mikroskopunda gerçekleştirildi. Histokimyasal olarak reaksiyonlar; sentralobüler damar ve karaciğer dokusunun, sinüsoidal kapillerlerinde gözlemlendi. Hepatositlerde boyanma tespit edilmedi. Kontrollere göre CCl<sub>4</sub> grubunda, daha yoğun bir boyama tespit edildi. NAS ise boyama yoğunluğunu azalttı. Sonuç olarak, hücrelerin CCl<sub>4</sub>'e bağlı karaciğer hasarından kendilerini korumak için oligosakkarit ünitelerini artırdığı görüldü. NAS'ın, sıçanların hepatik hücrelerinde CCl<sub>4</sub> ile oluşturulan hasara karşı koruyucu ve tedavi edici etkileri olduğu gözlemlendi.

**Anahtar Kelimeler:** CCl<sub>4</sub>, EEL, GNL, NAS, Rat, RCA I

### GİRİŞ

Karaciğer, karın boşluğunda yer alan en büyük iç organ olarak önemli fonksiyonlar gösterir (Kayalı 1992).

Karaciğer sirozu, çok çeşitli nedenlerden kaynaklanan kronik karaciğer hastalıklarının son patolojik yoludur (Qua ve Goh 2011).

Corresponding author: Hasan AKSIT

Balıkesir Üniv., Veteriner Fak., Biyokimya AD, Balıkesir, Turkey

e-mail: hasanaksit@balikesir.edu.tr

DeneySEL karaciğer sirozun oluşumunda kullanılan kimyasallardan biri karbon tetraklorürdür (CCl<sub>4</sub>). Karbon tetraklorür renksiz, şeffaf, kolay buharlaşan ve yanıcı olmayan bir sıvıdır (Kus ve ark. 2005).

N Asetil Sistein (NAS), L-sisteinin N asetillenmiş türeği olup moleküler yapısı sayesinde hücrelere kolayca girerek ve önemli bir antioksidan olan glutatyon (GSH) oluşumunda öncül rol oynadığı, oksidan strese karşı dokuların savunmasını desteklediği, yapısında bulunan serbest tiyol grupları ile direkt antioksidan etki gösterdiği bilinmektedir (Sener ve ark. 2003; Zafarullah ve ark. 2003).

İlk defa 1888'de Stillmark tarafından 'Ricin' ismi ile bilinen ve toksik etkisi olan bitkiden elde edilerek eritrositleri çoktirdüğü bilinmektedir (Kilpatrick 2002). Lektin kelimesinin anlamı, seçmektir ve Latince kökenlidir (Franz 1986). Lektinler; bakteriler, bitki, virus, mantar, insan ve hayvanlarda değişik çeşitlerde bulunurlar (Bulgakow ve ark. 2004).

Lektinler, patolojik dokular ile normal dokular arasındaki farklılıkların tespit edilmesinde, hastalıkların teşhis edilmesinde, biyokimya, hücre biyolojisi, immunoloji gibi alanlarda ve histokimyasal boyamalarda kullanılırlar (Scillitani ve ark. 2007).

Lektinlerin histokimyada çokça kullanılmasının nedeni, glikolipid ve glikoproteinlerin ucunda bulunan karbohidratlara bağlanmaları ve hücreye yerleşmeleridir (Murnane ve ark. 1989).

Hücrelerin yüzey reseptörlerindeki karbohidrat birimlerine bağlanan lektinler, hücrelerin çökmelerine neden olan moleküllerdir (Lis ve Sharon 1986). Bir lektinin, karbohidrat zincirlerinden sadece birine bağlanması, aglutine edici etkisinin şekillenebilmesi için yeterli olmayıp, en az iki karbohidrat yapısına bağlanması gerekir. Lektinler, kendilerine spesifik olan monosakkaritler ile etkileşime girerler (Basu ve ark. 1987; George ve ark. 2007). Hücre yüzeyindeki oligosakkaritlere bağlanırlar ve böylece hücrelerin farklılaşmasını, gelişmesini, biyolojik bilgilerini kodlanarak iletilmesini, değişik patolojilere yanıt vermesini gerçekleştirirler. Lektinler ve tanıdıkları hücre içi ve dışı reseptörler ile ilgili yapılan çalışmalar, bu nedenle giderek önemsenmektedir (Harrison 1991).

Lektinler, hücrelerarası iletişim ve ilişki kurulması, dokuların şekillenmesinde oldukça önem taşımaktadır. Membran yüzeylerindeki siyalik asitin yarattığı negatif yükten dolayı, hücrelerin hemen hepsi birbirleriyle doğrudan iletişim sağlayamazlar. Hücreler iletişimlerini zarlardaki karbohidratlar, lektinler, laminin gibi birçok aracı molekül üzerinden kururlar (Wieser ve Brunner 1982).

Yapılan çalışmada karaciğer dokusundaki hücrelerin, hücre yüzeyi ve ekstrasellüler matriksinde bulunan glikokonjugat ünitelerinde meydana gelen değişikliklerin izlenmesi amaçlanmıştır. Böyle bir çalışmanın yapılması karaciğer toksisitesi oluşturulduktan sonra NAS uygulanan sıçanların karaciğerindeki glikokonjugat ünitelerindeki karbohidrat rezidülerinin ekspresyon ve lokalizasyonunda meydana gelen değişimler belirlenmiştir.

Karaciğerde CCl<sub>4</sub> ile oluşturulan toksisite modelinde; Galaktoza (EEL), Laktoza (RCA I) ve Mannoza (GNL) spesifik lektinlerin ekspresyon ve lokalizasyonlarına, N Asetil Sisteinin etkisinin olup olmadığı incelenmiştir.

## MATERYAL ve METOT

Bu çalışmada, deney hayvanı olarak 28 adet, 15-17 haftalık, 170-210 gram ağırlığında erkek Sprague-Dawley türü sıçan

kullanıldı. Deney hayvanları 22 ± 2 °C'de, 12 saat karanlık, 12 saat aydınlık ortamda, standart kafeslerde, serbest pelet yem ve su alımı sağlanarak barındırıldı. Hayvanlar, çalışma başlamadan 3 hafta önce standart kafeslere konularak ortama alışmaları için bekletildi. Çalışmada, 4 grupta, 7'şer hayvandan oluşan toplam 28 hayvan kullanıldı.

Çalışmanın hayvanlar üzerinde gerçekleştirilebilmesi amacıyla BAÜ-HADYEK'ten gerekli izinler 28.11.2011 tarihinde alınmıştır (Karar No: 2011/12).

Karaciğer toksisitesi oluşturmak amacıyla CCl<sub>4</sub>, periton içi (i.p.) 1 ml/kg 1/1 oranında zeytinyağındaki çözeltisi şeklinde, birer gün ara ile 3 defa enjekte edildi. Karaciğer toksisitesi oluşturulup N Asetil Sisteinin koruyucu etkisinin belirlenmesi amacıyla CCl<sub>4</sub> i.p. 1 ml/kg 1/1 oranında zeytinyağındaki çözeltisi şeklinde, birer gün ara ile 3 defa enjekte edilip, N Asetil Sistein uygulaması (i.p. 50 mg/kg/gün), CCl<sub>4</sub> enjeksiyonundan 3 gün önce başladı ve deney süresince devam etti. Kontrol gruplarında ise 1 ml/kg zeytinyağı i.p. birer gün ara ile 3 defa enjekte edildi. N Asetil Sistein uygulamasına (i.p. 50 mg/kg/gün) zeytinyağı enjeksiyonundan 3 gün önce başlandı ve deney süresince devam etti.

Hayvanlar, son enjeksiyondan 24 saat sonra eter anestezisine alınarak karaciğer dokuları alındı. Ratlardan alınan karaciğer örnekleri %10'luk formaldehit çözeltisinde, 24 saat tespit edildi. Daha sonra örnekler, distile su ile yıkandı ve alkol serilerinden (%70 %80 %90, %100'lük alkol) geçirilerek dehidrasyonu yapıldı. Parafin gömme ortamına alındı. Parafin gömme ortamındaki bloklardan, mikrotom ile 5 mikron kalınlığında kesitler alındı ve polilizinli lam üzerine konuldu.

Polilizinli lam üzerine alınan kesitler, 70 °C etüvde, 30 dakika tutularak parafini eritildi. Kesitlerdeki parafin artıkları, önce saf ksilolde sonra % 96'lık alkolde, 30'ar dakika bekletilip uzaklaştırıldı. Deneylerde, fosfat tamponu (Phosphate-Buffer Saline, PBS) (pH: 7.4) hem solüsyonların hazırlanmasında, hem de boyama işlemi sırasında, kesitlerin yıkanmasında kullanıldı.

Kesitler ilk olarak, endojen peroksidazların bloke edilmesi için H<sub>2</sub>O<sub>2</sub>'de (hidrojen peroksit) 10 dakika bekletildi. Uygun konsantrasyonlarda (1:200 oranında) hazırlanan lektin (EEL, GNL, RCA 1) solüsyonlarında kesitler, 1 saat bekletildi. Kesitler, PBS ile 30 dakikada (10 dakika aralıklarla) 3 kez yıkandı. Avidin-Biotin-Peroksidaz enzim kompleksi ile kesitler, 45 dakika inkübe edildi. İnkübasyon sonunda kesitler, 10 dakika aralarla, PBS ile 3 kez yıkandı (30 dakika). Sonra hazırlanmış Diaminobenzidin'de (DAB) kesitler, 5 dakika inkübe edildi. Daha sonra kesitler, Hematoksilin'de 5 sn bekletilerek zıt boyandı ve yıkandı. Boyanmış kesitler ışık mikroskopunda incelendi.

Euonymus Europaeus Lectin (EEL), tip 1 ya da tip 2 zincir kan grubu B yapılarına doğru bir karbohidrat bağlanma özgülüğüne sahiptir ama galaktosil (α-1,3) galaktoz içeren diğer oligosakkaritleri de bağlar.

Galanthus Nivalis Lectin (GNL), kardelen soğanlarından izole edilmiştir (Van Damme ve ark. 1987). Galanthus nivalis lektin, karbohidrat içermeyen 12.5 kDa alt üniteden oluşan tetramerik bir proteindir (Van Damme ve Peunians 1988).

Ricinus communis agglutinin I (RCA I), hintyağı bitkisinin (*R. communis*) tohumlarından üretilen bir glikoproteindir. Yaklaşık 120 kDa bir molekül ağırlığına sahip olan bu lektin, A tipi ve B tipi olarak iki zincirden oluşan bir tetramerdir (Baenziger ve Fiete 1979; Liener ve ark. 1986).

## BULGULAR

Deneyisel karaciğer intoksikasyonunda, N Asetil Sisteinin karaciğerdeki bazı lektinlerin ekspresyonu ve lokalizasyonu üzerine etkileri histokimyasal olarak semikantitatif değerlendirme yöntemi ile belirlenmiştir.

Şekillerde 1, 2 ve 3'de görüldüğü üzere; EEL, GNL ve RCA I için reaksiyonlar, sentralobüler damar ve karaciğer dokusunun sinüsoidal kapillerlerinde gözlemlendi. Hepatositlerde boyanma tespit edilmedi. Semikantitatif olarak yapılan değerlendirmelerde kontrollerde daha hafif boyanma gözlemlenirken, karbon tetraklorürün boyama yoğunluğunu arttırdığı belirlendi. N Asetil Sistein uygulaması, boyanma yoğunluğunun azalmasına neden oldu. 220µ (10x)

## TARTIŞMA ve SONUÇ

Yapılan çalışmada, deneysel karaciğer intoksikasyonunda, N Asetil Sisteinin karaciğerdeki bazı lektinlerin ekspresyonu ve lokalizasyonu üzerine etkileri araştırılmıştır.

Karbon tetraklorürün lektinlerin ekspresyonu, boyama yoğunluğunu arttırdığı, NAS uygulamasının ise boyama yoğunluğunun azalmasına neden olduğu tespit edilmiştir. Hücrelerin, CCl<sub>4</sub>'e bağlı karaciğer hasarından kendilerini korumak için kendi oligosakkarit ünitelerini artırdığı görülmüştür.

NAS'ın, sıçanların hepatik hücrelerinde CCl<sub>4</sub> ile oluşturulan hasara karşı koruyucu ve tedavi edici etkileri olduğu gözlemlenmiştir.

Tüm zehirli maddelerin detoksifikasyonu, karaciğerde yer alır. Bu nedenle karaciğer, CCl<sub>4</sub> gibi zararlı kimyasal maddelerin ortadan kaldırılması için merkezi bir organdır. Histopatolojik incelemeler, CCl<sub>4</sub>'ün akut ve kronik karaciğer hasarına neden olduğunu ortaya koymuştur (Rojkind 1973; Handa ve Sharma 1990).

N Asetil Sistein, kolayca hücelere girebilen bir antioksidan olarak *in vivo* ve *in vitro* çalışmalarda kullanılmıştır. NAS, GSH düzeylerini artırarak karaciğer hücrelerini korur (Howard ve ark. 1987). Daha önce yapılan çalışmalarda da CCl<sub>4</sub>'ün verdiği zararlara karşı, NAS'ın karaciğer hücrelerini koruduğu belirlenmiştir (Kelly 1998). Çalışmada elde edilen bulgular ile yapılan çalışma sonuçları uyumludur

Kurşunlu (2011) tarafından yapılan bir çalışmada; galaktoz ünitelerine spesifik EEL lektin ile yapılan boyamalarda, hem kontrol grubundaki, hem de deney grubundaki hayvanların bağ dokusunda bulunan bazı hücrelerin, tek tük reaksiyon verdikleri belirtilmiştir. Reaksiyonların şiddetinin her iki grupta da çok hafif olduğu bildirilmiştir. Araştırmacı, galaktoz ünitelerinin dişeti dokusundaki miktarı ve lokalizasyonu ile kan glikoz konsantrasyonu arasında bir ilişkinin bulunmadığını belirtmiştir.

Akşit ve ark. (2015) yaptıkları bir çalışmada; CCl<sub>4</sub> ile oluşturulan karaciğer hasarındaki oksidatif zararı ortanmada, NAS'ın oksidan strese karşı dokuların savunmasını destekleyebileceği ayrıca oksijen radikallerini uzaklaştırarak reaktif oksijen türlerinin zararlı etkilerinden korumada yararlı olabileceği, GSH ve GSH ile ilişkili enzimlerin aktivitesinde artışa neden olabileceği ve direkt antioksidan etki gösterebileceği bildirilmiştir. Bu bağlamda, tespit edilen veriler ışığında, NAS uygulamasının, antioksidan metabolizmayı destekleyerek karaciğer hasarlı olgularda hasarın rejenerasyonu sürecinde olumlu etkiler yapabileceği belirtilmiştir.

Zaccone ve ark. (1987) yaptıkları bir çalışmada; *Ambistoma tirinum* larvalarının epidermis hücrelerini, çeşitli lektinlerle

boyamışlardır. Epidermis hücrelerinin apikal zarlarına lektinlerin kuvvetli bağlandığı, lateral ve bazal yüzeylerine ise sadece *Ricinus communis* Agglutininin (RCA I) lektininin kuvvetli bağlandığını belirtmişlerdir. Hücre yüzey polaritesine bağlı olarak hücrelerin apikal yüzeylerinde nötral kompleks karbohidratların, lateral ve bazal yüzeylerinde ise asidik karbohidratların bulunduğunu bildirmişlerdir. Yapılan çalışmada ise karaciğer sirozu oluşturulmuş ve lektinlerin kuvvetli bağlandığı NAS'ın ise bu bağlanmayı azalttığı belirlenmiştir.

Setshedi ve ark. (2011) yaptıkları bir hayvan deneyinde; etanol ile birlikte NAS verilmesinin, karaciğerde inflamasyonu azalttığını, steatozu mikroveziküler formdan makroveziküler forma doğru değiştirdiğini, proinflamatuvar sitokin gen ekspresyonunu azalttığını ve IGF-1 ve IGF-2 düzeyini artırdığını göstermişlerdir. Araştırma bulgularımızda da NAS verilmesinin karaciğerde lektinlerin ekspresyonunu azalttığı belirlenmiş olup uyumlu sonuçlar elde edilmiştir.

Hormia ve Virtanen (1989); WGA, RCA<sub>120</sub>'yi de içeren 14 farklı lektin ile insan gingiva dokusu üzerine yaptıkları bir çalışmada, bu lektinlerin bağlanması ile ilgili yapılan çalışmada elde edilen sonuçlarla paralel bulgular ortaya koymuşlardır. Dişeti bağ dokusunun RCA, WGA lektinleri ile bağlandığını bildirmişlerdir.

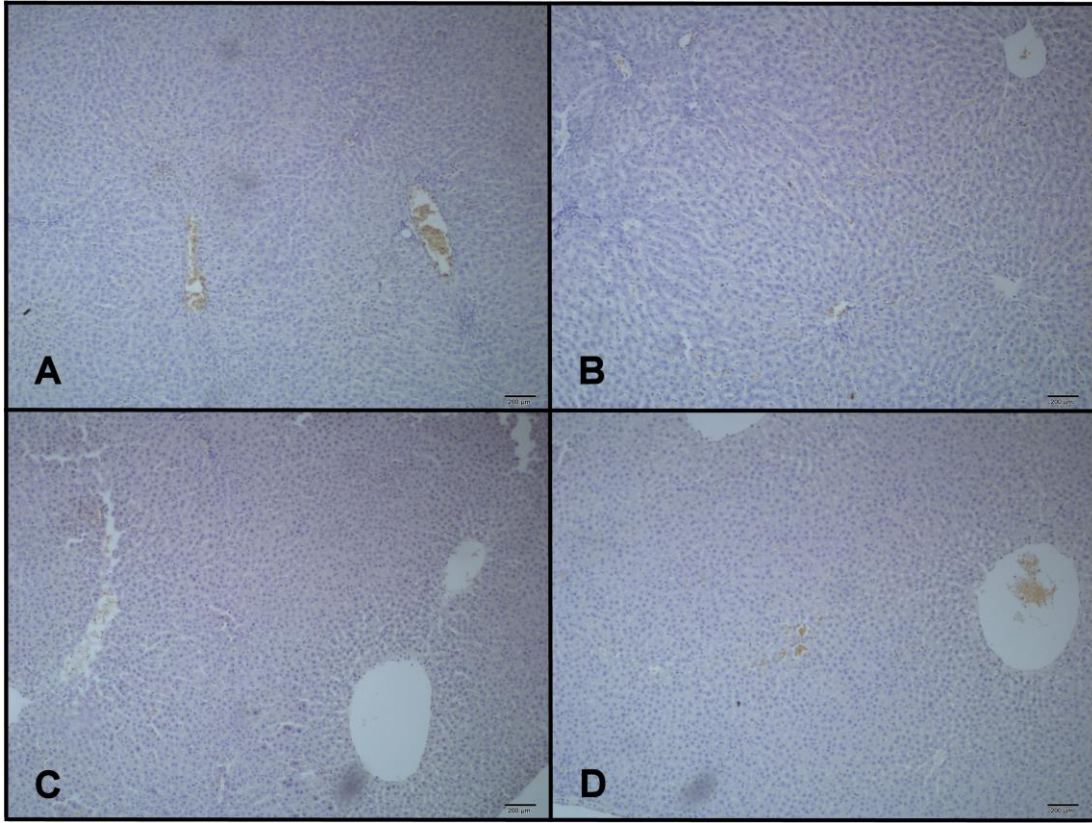
Bampton ve ark. (1991) yaptıkları bir çalışmada; 15 farklı lektin kullanarak sulkular epitelyum, gingival epitelyum, bağ dokusu ve bazal membran ile olan bağlanma ilişkileri hakkında araştırma yapmışlardır. N-Asetil Glikozamin'e spesifik WGA'nın gingival, sulkular ve bağ dokusu epitelyumunda pozitif olduğunu, bazal membranda ise negatif olduğunu bildirmişlerdir.

Even ve Pusztai (1999) tarafından yapılan bir çalışmada; sıçan bağırsak epitelinde GNL üzerine çalışılmıştır. Mannoza spesifik GNL, jejunum ve ileumda pozitif aktivite gösterdiğini bildirmişlerdir.

Mayanski ve ark. (1993) yaptıkları bir çalışmada; CCl<sub>4</sub> bağlı karaciğer sirozu olan sıçanlarda kan temizlenme oranında 2 kat azalma ve kolloidal karbon parçacıklarını alan Kupffer hücrelerinin sayısında da 4 kat bir azalma olduğunu gözlemlenmişlerdir. Zimosan uyarımının, CCl<sub>4</sub> sirotik karaciğerdeki granülom benzeri yapılara yol açmadığı, sirotik sıçanlarda kontrollerden farklı olarak, karaciğer dokusunun katepsin D etkinliğinin zimosan muamele ile çok az arttığını ve kolajenolitik aktivitede herhangi bir artışın hemen hemen hiç olmadığını belirtmişlerdir.

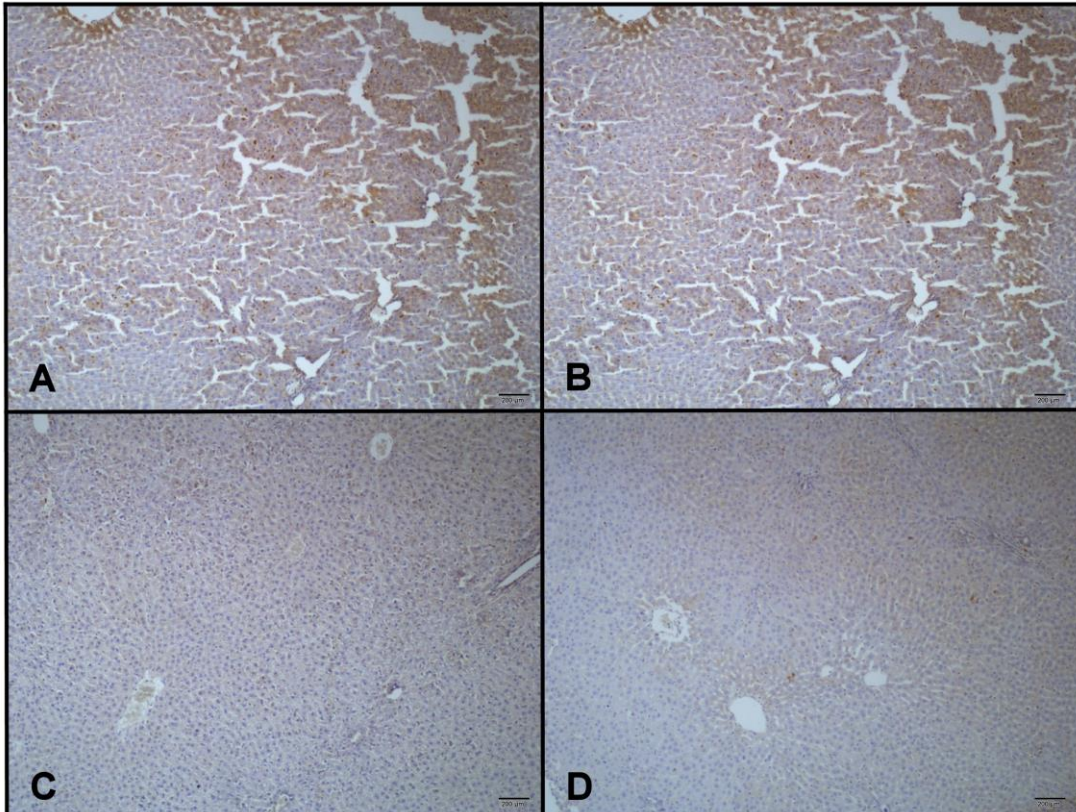
Bacigalupo ve ark. (2013) yaptıkları bir çalışmada; galektinlerin (Galektin1, 3, 4, 8, 9) kronik inflamasyon ve fibrozis ile ilişkili diğer karaciğer patolojilerinde kilit rol oynadığını belirtmişlerdir. Bu alandaki araştırmaların yeni başlamış olmasına rağmen, hepatosellüler karsinom (HCC) biyolojisinde hayvan modellerinden ve insan örneklerinden biriken kanıtların geniş bir yelpazesıyla galektinlerin rolünü doğrulamışlardır. Yapılan çalışmamızda ise karaciğer patolojisinde lektinlerin ekspresyonunda artış tespit edilmesi araştırmacıların sonuçlarını desteklemektedir.

Lektinlerle ilgili yapılan çok fazla sayıda çalışma olmasına rağmen N Asetil Sistein, sıçan karaciğerleri ve lektinler arasındaki ilişkiler hakkında ve karaciğer sirozu ile Galaktoza spesifik EEL, Mannoza spesifik GNL ve Laktoza spesifik RCA I lektinler arasındaki ilişkiye dair yapılan çalışmalar, yok denecek kadar azdır.



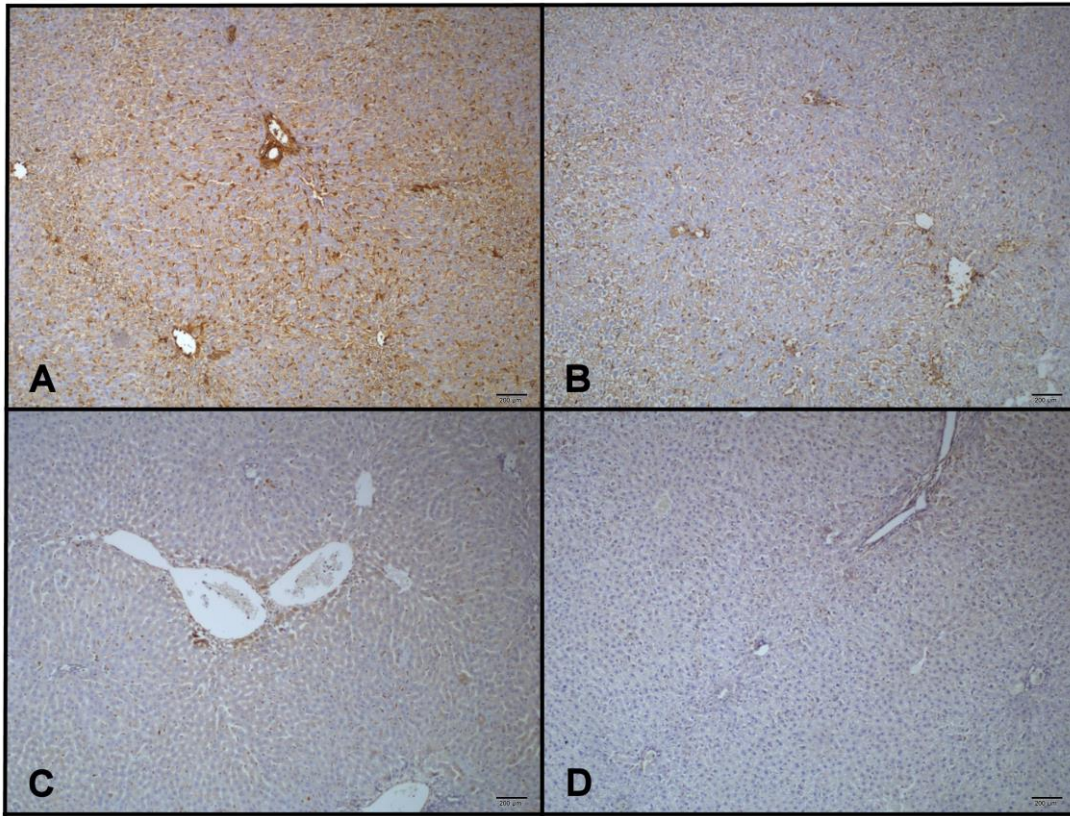
**Şekil 1.** A) CCl<sub>4</sub> uygulanan grupta EEL bağlanma bölgeleri; B) CCl<sub>4</sub> + NAS uygulanan grupta EEL bağlanma bölgeleri; C) Kontrol (Zeytinyağı) grubunda EEL bağlanma bölgeleri; D) Kontrol (Zeytinyağı + NAS) grubunda EEL bağlanma bölgeleri.

**Figure 1.** A) The binding sites of EEL in CCl<sub>4</sub> treated group; B) The binding sites of EEL in CCl<sub>4</sub> + NAC treated group; C) The binding sites of EEL in Control (Olive oil) group; D) The binding sites of EEL in Control (Olive oil + NAC) group.



**Şekil 2.** A) CCl<sub>4</sub> uygulanan grupta GNL bağlanma bölgeleri; B) CCl<sub>4</sub> + NAS uygulanan grupta GNL bağlanma bölgeleri; C) Kontrol (Zeytinyağı) grubunda GNL bağlanma bölgeleri; D) Kontrol (Zeytinyağı + NAS) grubunda GNL bağlanma bölgeleri.

**Figure 2.** A) The binding sites of GNL in CCl<sub>4</sub> treated group; B) The binding sites of GNL in CCl<sub>4</sub> + NAC treated group; C) The binding sites of GNL in Control (Olive oil) group; D) The binding sites of GNL in Control (Olive oil + NAC) group.



**Şekil 3.** A) CCl<sub>4</sub> uygulanan grupta RCA I bağlanma bölgeleri; B) CCl<sub>4</sub> + NAS uygulanan grupta RCA I bağlanma bölgeleri; C) Kontrol (Zeytinyağı) grubunda RCA I bağlanma bölgeleri; D) Kontrol (Zeytinyağı + NAS) grubunda RCA I bağlanma bölgeleri.

**Figure 3.** A) The binding sites of RCA I in CCl<sub>4</sub> treated group; B) The binding sites of RCA I in CCl<sub>4</sub> + NAC treated group; C) The binding sites of RCA I in Control (Olive oil) group; D) The binding sites of RCA I in Control (Olive oil + NAS) group.

Hücrelerin, CCl<sub>4</sub>'e bağlı karaciğer hasarından kendilerini korumak için kendi oligosakkarit ünitelerini artırdığı görüldü. NAS'ın, sıçanların hepatic hücrelerinde CCl<sub>4</sub> ile oluşturulan hasara karşı koruyucu ve tedavi edici etkileri olduğu, CCl<sub>4</sub>'ün oluşturduğu karaciğer patolojisine bağlı olarak lektinlerin ekspresyonunu artırdığı, NAS'in ise bunu azalttığı gözlemlendi.

## TEŞEKKÜR

Bu araştırma, Balıkesir Üniversitesi, Bilimsel Araştırma Projeleri Koordinasyon Birimi tarafından 2014 /152 nolu proje ile desteklenmiştir.

## KAYNAKLAR

- Akşit H, Akşit D, Bildik A, Kara H, Yavuz Ö, Seyrek K (2015).** Deneysel karaciğer intoksikasyonunda N-Asetil Sistein'in glutatyon metabolizması ve lipid peroksidasyonuna etkileri. *Ankara Üniv Vet Fak Derg*, 62, 1-5.
- Bacigalupo ML, Manzi M, Rabinovich GA, Troncoso MF (2013).** Hierarchical and selective roles of galectins in hepatocarcinogenesis, liver fibrosis and inflammation of hepatocellular carcinoma. *World J Gastroenterology*, 19 (47), 8831-8849.
- Baenziger JU, Fiete D (1979).** Structural determinants of Ricinus communis agglutinin and toxin specificity for oligosaccharides. *J Biol Chem*, 254, 9795-9799.
- Bampton JLM, Shirlaw PJ, Topley S, Weller P, Wilton JM (1991).** Human junctional epithelium: Demonstration of a new marker, its growth *in vitro* and characterization by lectin reactivity and keratin expression. *J Invest Dermatol*, 96, 708-717.
- Basu D, Nair JV, Appukuttan PS (1987).** Oligosaccharide structure determination of glycoconjugates using lectins. *J Biosci*, 11(1-4), 41-46.
- Bulgakow AA, Park KI, Choi KS, Lim HK, Cho M (2004).** Purification and characterisation of a lectin isolated from the manila clam *Ruditapes philippinarum* in korea. *Fish Shellfish Immun*, 16, 487-499.

- Even SWB, Pusztai A (1999).** Effect of diets containing genetically modified potatoes expressing Galanthus Nivalis Lectin on rat small intestine. *Lancet*, 9187, 1353-1354.
- Franz H (1986).** Mistletoe lectins and their a and b chains. *Oncology*, (43), 23-34.
- George S, Oh Y, Lindblom S, Vilain S, Rosa AJM, Francis DH, Brözel VS, Kaushik RS (2007).** Lectin binding profile of the small intestine of five-week old pigs in response to the use of chlortetracycline as a growth promotant and under gnotobiotic conditions. *J Anim Sci*, 85, 1640-1650.
- Handa SS, Sharma A (1990).** Hepatoprotective activity of andrographolide from *Andrographis paniculata* against carbontetrachloride. *Indian J Med Res*, 92, 276-283.
- Harrison FL (1991).** Soluble vertebrate lectins: Ubiquitous but inscrutable proteins. *J Cell Sci*, 100, 9-14.
- Hormia M, Virtanen I (1989).** Saccharide residues in human gingiva as revealed with fluorochrome-coupled lectins. *J Periodont Res*, 2, 137-145.
- Howard RJMW, Blake DR, Pall H, Williams A, Green ID (1987).** Allopurinol/N-Acetylcysteine for carbon monoxide poisoning. *Lancet*, 2, 628-629.
- Kayalı H (1992).** Özel Histoloji. Cerrahpaşa Tıp Fakültesi, İstanbul, Türkiye.
- Kelly GS (1998).** Clinical applications of N-Acetylcysteine. *Altern Med Rev*, 3, 114-127.
- Kilpatrick DC (2002).** Animal lectins: A historical introduction and overview. *Biochim Biophys Acta*, (2-3), 187-197.
- Kurşunlu SF (2011).** Deneysel diyabet oluşturulan ratlarda dişeti dokusunun ekstrasellüler matriks ve hücre yüzeyinde bulunan glikokonjugatların yapısı ve lokalizasyonunun incelenmesi. Sağlık Bilimleri Enstitüsü, Biyokimya Anabilim Dalı, Doktora tezi, Aydın, Adnan Menderes Üniversitesi.
- Kus I, Oğurturk M, Oner H, Sahin S, Yekeler H, Sarsılmaz M (2005).** Protective effects of melatonin against carbon tetrachloride-induced hepatotoxicity in rats: A light microscopic and biochemical study. *Cell Biochem Funct*, 3, 169-174.
- Liener I, Sharon N, Goldstein IJ (1986).** The Lectins: Properties, Functions and Applications in Biology and Medicine, San Diego, Academic Press Inc.

- Lis H, Sharon N (1986).** Lectins as molecules and as tools. *Ann Rev Biochem*, 55, 35-67.
- Mayanski DN, Schwartz YSH, Kutina SN, Zubakhin AA, Mayanskaya NN, Tsyrendorjiev DD (1993).** Mononuclear phagocyte system responsiveness in CCl<sub>4</sub>-induced liver cirrhosis. *Int J Exp Pathol*, 74 (3), 229-236.
- Murnane RD, Ahern-Rindell AJ, Prieur DJ (1989).** Lectin histochemistry of an ovine lysosomal storage disease with deficiencies of  $\beta$ -Galactosidase and  $\alpha$ -Neuraminidase. *Am J Pathol*, 4, 135.
- Qua CS, Goh KL (2011).** Liver cirrhosis in Malaysia: Peculiar epidemiology in a multiracial Asian country. *J Gastroenterol Hepatol*, 26, 1333-1337.
- Rojkind M (1973).** Inhibition of liver fibrosis by-L Azetidine-2-carboxylic acid in rats treated with carbon tetrachloride. *J Clin Invest*, 52, 2451-2456.
- Scillitani GS, Zizza GE, Liquori GE, Ferri D (2007).** Lectin histochemistry of gastrointestinal glycoconjugates in the greater horseshoe bat, *Rhinolophus ferrumequinum*. *Acta Histochem*, 109, 347-357.
- Sener G, Tosun O, Sehirli AO, Kacmaz A, Arbak S, Ersoy Y (2003).** Melatonin and N-Acetylcysteine have beneficial effects during hepatic ischemia and reperfusion. *Life Sci*, 72, 2707-2718.
- Setshedi M, Longato L, Petersen DR, Ronis M, Chen WC, Wands JR, de la Monte SM (2011).** Limited therapeutic effect of N-acetylcysteine on hepatic insulin resistance in an experimental model of alcohol-induced steatohepatitis. *Alcohol Clin Exp Res*, 35 (12), 2139-2151.
- Van Damme EJM, Allen AK, Peumans WJ (1987).** Isolation and characterization of a lectin with exclusive specificity towards mannose from snowdrop (*Galanthus nivalis*) bulbs. *FEBS Lett*, 215, 140-144.
- Van Damme EJM, Peunians WJ (1988).** Related mannose-specific lectins from different species of the family *Amaryllidaceae*. *Plant Physiol Plant*, 73, 52-57.
- Wieser R, Brunner G (1982).** Interaktions- und Regulationsmechanismen der Zelle: Membranlektine- Membran glykomoleküle Biologie in unserer Zeit. 12, 97-107.
- Zaccone G, Fasula S, Locascio P, Licata A, Ainis L, Affronte R (1987).** Lectin binding pattern on the surface epidermis of *Ambystoma tigrinum* larvae. *Histochem*, 87, 431-438.
- Zafarullah M, Li WQ, Sylvester J, Ahmad M (2003).** Molecular mechanisms of N-Acetylcysteine actions. *Cell Mol Life Sci*, 60, 6-20.

Copyright of Van Veterinary Journal is the property of University of Yuzuncu Yil, Faculty of Veterinary Medicine and its content may not be copied or emailed to multiple sites or posted to a listserv without the copyright holder's express written permission. However, users may print, download, or email articles for individual use.